

DOI:10.3724/SP.J.1008.2010.00000

无顶冠状静脉窦综合征的诊断与外科治疗

薛清, 韩林, 张冠鑫, 陆方林, 邹良建, 郎希龙, 徐激斌, 徐志云*

第二军医大学长海医院胸心外科, 上海 200433

[摘要] **目的** 探讨并总结无顶冠状静脉窦综合征(UCSS)的临床表现和外科处理方法。**方法** 1999年1月至2009年6月我科共收治9例UCSS患者,其中I a型3例、I b型1例、II a型1例、III a型3例、III b型1例。术前经超声心动图检查明确诊断6例,术中探查明确诊断3例。合并永存左上腔静脉(PLSVC)共7例,其中PLSVC直接汇入左房(I a型)3例,采取房间隔重建术1例,心内隧道术2例;PLSVC汇入冠状静脉窦后同时开口于左右房(II a型)1例,开口于左房(III a型)3例,均处理冠状静脉窦左房开口。合并其他心内畸形或继发性改变同期手术矫治。**结果** 术后早期2例出现并发症,余7例恢复顺利。全组均痊愈出院,1例失访,8例随访2个月至5年,无死亡和晚期并发症发生。**结论** UCSS是一种罕见的先天性心脏病,术前诊断有一定困难,术中须仔细探查,可根据PLSVC连接心房的方式、冠状静脉窦异常开口的位置、合并其他心内畸形或继发性改变的特点选择手术方法,如能达到生理性矫治则预后良好。

[关键词] 无顶冠状静脉窦综合征;外科治疗;永存左上腔静脉

[中图分类号] R 654.2 **[文献标志码]** A **[文章编号]** 0258-879X(2010)03-0306-04

Diagnosis and surgical treatment of unroofed coronary sinus syndrome

XUE Qing, HAN Lin, ZHANG Guan-xin, LU Fang-lin, ZOU Liang-jian, LANG Xi-long, XU Ji-bin, XU Zhi-yun*

Department of Cardiothoracic Surgery, Changhai Hospital, Second Military Medical University, Shanghai 200433, China

[Abstract] **Objective** To summarize the clinical manifestations and surgical treatment of unroofed coronary sinus syndrome(UCSS). **Methods** Nine patients underwent surgical repair for UCSS from Jan. 1999 to Jun. 2009 in our hospital, and the patients included 3 with type I a, 1 with type I b, 1 with type II a, 3 with type III a, and 1 with type III b UCSS. The diagnosis of UCSS was made by echocardiography in 6 patients and by the surgical exploration in 3 patients. Persistent left superior vena cava (PLSVC) was found in 7 cases; 3 cases with PLSVC directly draining into the left atrium (I a) were reconstructed by the intra-atrial routes to guide PLSVC to the right atrium, and 4 cases with PLSVC draining into the coronary sinus and coronary sinus orifice opening to the left atrium and right atrium (1 case, II a) and left atrium (3 cases, III a) were dealt with the abnormal coronary sinus orifice. Other associated cardiac lesions were corrected concomitantly. **Results** Two cases had early complications and the other 7 cases had smooth recovery after operation; all the patients were cured and discharged. Eight cases were followed up for 2 months to 5 years and there was no death or late complications. **Conclusion** UCSS is a rare congenital cardiac anomaly and is difficult to diagnose preoperatively; so careful exploration should be done during operation. Different surgical approaches should be chosen according to the types of communication between PLSVC and cardiac atrium, the positions of abnormal sinus ostium, and other cardiac lesions. Satisfactory prognosis can be obtained if physiological correction is achieved.

[Key words] unroofed coronary sinus syndrome; surgical procedures; persistent left superior vena cava

[Acad J Sec Mil Med Univ, 2010, 31(3): 306-309]

无顶冠状静脉窦综合征(UCSS)又称冠状静脉窦间隔缺损,是由于胚胎发育时期左房静脉皱裂即冠状静脉窦间隔部分或完全缺损,使冠状静脉窦与左房直接交通,而形成的一组罕见的先天性心脏畸形^[1-7]。UCSS属于体静脉连接异常中冠状窦畸形的一个亚型,常伴有永存左上腔静脉(PLSVC)。根据

冠状静脉窦间隔缺损的部位和程度将UCSS分为3型,I型:完全型冠状静脉窦间隔缺损,即冠状静脉窦缺如,冠状静脉以多个Thebesian静脉开口直接回流入左房或右房;II型:中间部分型冠状静脉窦间隔缺损,即在冠状静脉窦与左房之间共同壁的中间部分有一个圆形或椭圆形缺损,使冠状静脉窦与左

[收稿日期] 2009-12-07 **[接受日期]** 2010-01-26

[作者简介] 薛清,硕士生。E-mail: xq9911310@yahoo.com.cn

* 通讯作者(Corresponding author). Tel: 021-81873417, E-mail: zhiyunx@hotmail.com

右房均相交通;Ⅲ型:终端部分型冠状静脉窦间隔缺损,即冠状静脉窦在到达其正常开口部位之前的终端部分的顶缺如,导致冠状静脉窦开口在左房。又根据是否合并 PLSVC 再将每型分为 a、b 两个亚型^[1-7]。1999 年 1 月至 2009 年 6 月我科共收治 9 例 UCSS 患者,手术治疗后均取得较好效果,获得一些诊治经验,总结如下。

1 资料和方法

1.1 一般资料 1999 年 1 月至 2009 年 6 月 9 例 UCSS 患者,男 4 例,女 5 例;年龄 3~47 岁,中位年龄 13 岁;体质量 11.8~63 kg,平均为(35.4±19.7) kg。

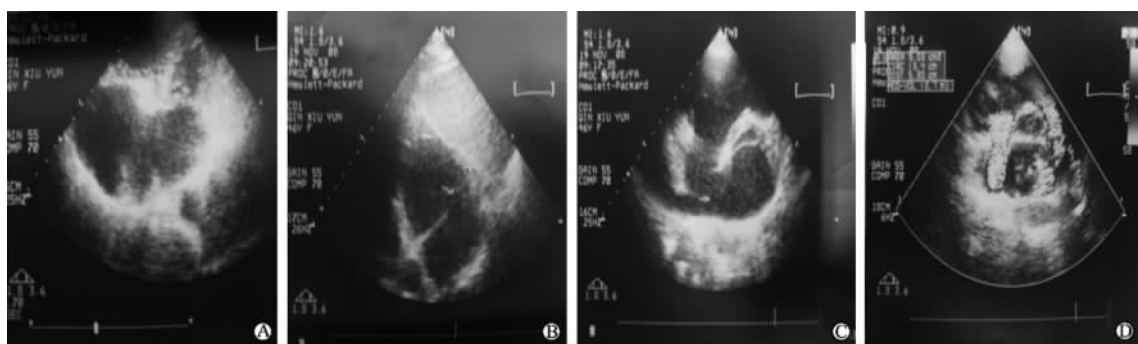


图 1 1 例 UCSS 经胸超声心动图表现

Fig 1 TTE images of UCSS in 1 patient

A: Both right atrial and right ventricular enlarged; B,C: Unroofed coronary sinus; D: Tricuspid regurgitation

1.2 手术治疗 手术均在全麻中低温体外循环下进行。胸部正中切口开胸后行心外探查,7 例 PLSVC 均较右上腔静脉粗大,常规行套带阻断试验,左侧面、颈部出现紫绀和静脉怒张,提示不能结扎。PLSVC、右上腔静脉、下腔静脉、升主动脉插管引流建立体外循环 1 例;右上腔静脉、下腔静脉、升主动脉插管引流建立体外循环 8 例,升主动脉阻断后立即切开房间隔行 PLSVC 或冠状静脉窦开口插管引流 6 例。体外循环时间 92~161 min,平均(124±25.6) min,主动脉阻断时间 43~78 min,平均(62.3±11.9) min。I a 型 3 例,PLSVC 直接汇入左房,1 例行房间隔重建术(表 1),切除部分房间隔,斜置 ASD 补片于打通的左右心房内,将 PLSVC、右上腔静脉、下腔静脉开口隔至右房,肺静脉开口、二尖瓣口隔至左房,Thebesian 静脉开口留于左房;1 例用自体心包片沿 PLSVC 插管在左房后壁建立内

大部分患者有活动后胸闷气促,轻中度紫绀。术前心电图提示右心室肥厚 7 例,右束支传导阻滞 2 例,左心室肥厚 1 例,交界性心动过速 1 例;X 线胸片显示肺血增多,心影增大,心胸比值 0.45~0.81(0.58±0.11)。9 例 UCSS 中 I a 型 3 例, I b 型 1 例, II a 型 1 例, III a 型 3 例, III b 型 1 例。术前经超声心动图检查明确诊断 6 例(图 1),术中探查明确诊断 3 例。9 例 UCSS 中合并 PLSVC 7 例,单纯房间隔缺损(ASD)7 例,三尖瓣关闭不全 6 例,动脉导管未闭 2 例,部分房室间隔缺损 2 例,部分肺静脉异位引流 2 例,单纯二尖瓣关闭不全 1 例,三房心 1 例,左下腔静脉 1 例,腹腔内脏反位 1 例。

隧道,沿途收集 Thebesian 静脉开口,最终将 PLSVC 及 Thebesian 静脉开口引流入右房;1 例巨大 ASD 近似单心房,使用直径 1 cm 的 Gore-Tex 人造血管,一端与 PLSVC 开口吻合,另一端与 ASD 补片齐平并吻合,同时 ASD 补片将 Thebesian 静脉开口隔至右房。I b 型 1 例,ASD 补片将 Thebesian 静脉开口留于左房。II a 型 1 例,PLSVC 汇入冠状静脉窦后同时开口于左右房,直接缝合冠状静脉窦左房开口。III a 型 3 例,PLSVC 汇入冠状静脉窦后开口于左房,ASD 补片将冠状静脉窦左房开口隔至右房。III b 型 1 例,ASD 补片将冠状静脉窦左房开口留于左房。除 PLSVC、ASD 外,合并的其他心内畸形或继发性改变均同期矫治,其中三尖瓣成形术 6 例,二尖瓣成形术 3 例,动脉导管未闭结扎术 2 例,部分肺静脉异位引流矫治术 2 例,三房心矫治术 1 例。

表 1 7例患者合并 PLSVC 术前特征及手术方式

Tab 1 Preoperative features and surgical procedures of PLSVC in 7 patients

(n)

| Group | n | The communication between PLSVC and cardiac atrium | | | |
|-------|---|--|---|----|--|
| | | PLSVC directly draining into LA | PLSVC draining into CS and CSO opening into | | |
| | | | LA and RA | LA | |
| I a | 3 | 3 | 0 | 0 | |
| II a | 1 | 0 | 1 | 0 | |
| III a | 3 | 0 | 0 | 3 | |
| Total | 7 | 3 | 1 | 3 | |

| Group | The approach for PLSVC | | | After operation coronary vein draining into | |
|-------|------------------------------|---------------------|---------------------------|---|----|
| | Intracardiac drainage | | Dealing with abnormal CSO | LA | RA |
| | Atrial septum reconstruction | Intracardiac tunnel | | | |
| I a | 1 | 2 | 0 | 1 | 2 |
| II a | 0 | 0 | 1 | 0 | 1 |
| III a | 0 | 0 | 3 | 0 | 3 |
| Total | 1 | 2 | 4 | 1 | 6 |

PLSVC: Persistent left superior vena cava; CS: Coronary sinus; CSO: Coronary sinus orifice; LA: Left atrium; RA: Right atrium

2 结果

本组术后早期 2 例出现并发症, 1 例 I a 型合并部分房室间隔缺损、部分肺静脉异位引流、三尖瓣关闭不全、左下腔静脉、腹腔内脏反位, 行二尖瓣成形、左房内 Gore-Tex 人造血管建立内隧道、部分肺静脉异位引流矫治、ASD 修补和三尖瓣成形术, 术后因急性左心衰气管插管, 呼吸机辅助 140 h, 术后 13 d 出院; 1 例 III a 型合并动脉导管未闭、ASD, 行动脉导管未闭结扎, 并用 ASD 补片将冠状静脉窦左房开口隔至右房, 术后因呼吸困难 2 次气管插管, 呼吸机辅助 192.7 h, 并行腹膜透析 25 h, 术后 28 d 出院。其余 7 例恢复顺利, 呼吸机辅助 2.5~15.2 h, 平均 (8.6±4.3) h; ICU 1~5 d, 平均 (2.3±1.4) d; 术后 7~14 d, 平均 (11.3±2.3) d。术后无传导阻滞发生, 复查超声心动图均未见引流通道狭窄栓塞、边缘残余漏、肺静脉回流障碍、心房容积过小。全组均痊愈出院, 1 例失访, 8 例随访 2 个月~5 年, 无死亡和晚期并发症发生。

3 讨论

UCSS 罕见, 国内外均缺乏大组病例报告^[1-7]。约 80%~90% 的 UCSS 合并 PLSVC, 本组 77.8% (7/9) 的患者合并 PLSVC。除 PLSVC 外, 其他常见的心内畸形有 ASD、单心房、房室间隔缺损^[1]、动脉导管未闭、法洛四联症、室间隔缺损、肺静脉异位引流等。由于体静脉血回流至左房, 以及渐进性紫绀

红细胞增多致血液黏滞度增高, 约 10%~25% 的患者可并发脑脓肿和脑栓塞^[4]。

UCSS 术前诊断有一定困难, 目前临床常用的诊断方法有超声心动图和心导管检查^[5], 其漏诊率较高, 可达 72.7%^[7]。本组 33.3% (3/9) 的患者术前超声心动图未能作出明确诊断。三维超声心动图^[8]、64 排螺旋 CT^[9]、磁共振成像^[10]对 UCSS 及其合并畸形的诊断有较大的价值。外科医生必须加强对 UCSS 病理解剖和病理生理特征的认识, 重视术中探查, 避免漏诊。有下列情况应警惕 UCSS 的存在: 左向右分流的先心病无肺动脉高压, 出现紫绀、动脉血氧饱和度下降; 术前或术中发现有 PLSVC; 切开右房后见冠状静脉窦口扩大, 或缺失, 或从中流出鲜红色或大量暗红色血液^[11]。

一旦明确诊断, UCSS 患者手术治疗需要处理 3 方面的问题: PLSVC、冠状静脉窦异常开口、合并其他心内畸形或继发性改变。PLSVC: 少数 PLSVC 与右上腔静脉间存在足够交通支, 此时如无冠状静脉窦或肺静脉回流至 PLSVC 的特殊情况, PLSVC 可以直接结扎。然而, 临床上绝大多数 PLSVC 不能结扎, 需重建引流至右房。根据 PLSVC 连接心房的方式, 手术引流一般有以下几种选择: 对于 I a 型 (Raghib 综合征), 一种方法是心内引流, 包括房间隔重建术和心内隧道术。房间隔重建术即切除全部或部分房间隔, 斜置补片于打通的左右心房内形成板障, 将腔静脉口隔至右房, 肺静脉口、二尖瓣口隔至左房。心内隧道术即直接或采用补片将左房后

壁包绕 PLSVC 插管缝合建立左房内隧道,或通过人造血管建立左房内隧道。另一种方法是心外引流,包括将 PLSVC 与右房或右上腔静脉直接或通过人造血管连接、补片拓宽限制性左无名静脉后结扎 PLSVC、PLSVC 到左肺动脉的双向 Glenn 术。目前 I a 型 UCSS 采取何种引流更具优势尚不明确^[7]。笔者认为当合并较大的 ASD 或共同心房、完全性房室间隔缺损等畸形时,房间隔重建术简便易行,是首选术式;当 PLSVC 与左上肺静脉开口较近时,房间隔重建易造成左上肺静脉回流障碍,宜采用心内隧道术;心外引流的主要缺陷是重建的引流通道有发生狭窄和梗阻的可能,虽已很少采用,但对于婴幼儿或左房偏小的患者,PLSVC 与右房或右上腔静脉吻合,或自体心包片拓宽限制性左无名静脉后结扎 PLSVC 的方法,不仅可避免左房内的手术操作,缩短体外循环时间,还可有效防止术后因容积过小引起左房内血流障碍或血栓形成;当合并的畸形复杂,心内引流困难,且 PLSVC 离右心耳较远时,PLSVC 到左肺动脉的双向 Glenn 术简单可靠,但应注意肺动脉高压者禁用。本组 I a 型 3 例,采取房间隔重建术 1 例,心内隧道术 2 例,术后无传导阻滞、引流通道狭窄栓塞、边缘残余漏、肺静脉回流障碍、心房容积过小发生。对于 II a 型或 III a 型,PLSVC 不须处理,仅处理冠状静脉窦左房开口即可。

冠状静脉窦异常开口: I 型 Thebesian 静脉开口和 III 型冠状静脉窦左房开口,一般都可通过补片隔至右房。对于不伴 PLSVC 或伴 PLSVC 但可以结扎的 I 型或 III 型,以及 PLSVC 直接汇入左房但已重建引流至右房的 I 型病例,Thebesian 静脉开口或冠状静脉窦左房开口亦可留于左房不予处理,由此产生的右向左分流并无重要生理影响,而且还可以简化手术操作,降低 III 度房室传导阻滞发生率。不论伴或不伴、结扎或不结扎 PLSVC,II 型冠状静脉窦左房开口均须缝合或补片修补,防止右向左或左向右分流。本组 I a 型 3 例,Thebesian 静脉开口隔至右房 2 例,留于左房 1 例;I b 型 1 例,Thebesian 静脉开口留于左房;II a 型 1 例,直接缝合冠状静脉窦左房开口;III a 型 3 例,冠状静脉窦左房开口隔至右房;III b 型 1 例,冠状静脉窦左房开口留于左房。术后均无低氧血症及心律失常发生。UCSS 合

并的其他心内畸形以及异常心内分流引起的继发性改变增加了手术难度,术中应注意探查并争取同期矫治。

UCSS 发病率低,缺乏特异性的临床表现和影像学征象,术前诊断有一定困难;术中如发现有 PLSVC 或冠状静脉窦异常开口等情况,须仔细探查;根据 PLSVC 连接心房的方式、冠状静脉窦异常开口的位置、合并其他心内畸形或继发性改变的特点选择不同的手术方法。UCSS 手术疗效因其合并畸形的复杂性和严重性不同而异,一旦达到生理性矫治预后良好。

[参考文献]

- [1] 张旌,黄志雄,孙寒松,罗新锦,许建屏. 无顶冠状静脉窦综合征合并房通道的临床分析[J]. 中华外科杂志,2009,47: 845-848.
- [2] Yoshida Y, Higashi S, Mitsuoaka H, Shintani T. Unroofed coronary sinus[J]. Nippon Rinsho, 2007(Suppl 5 Pt 2): 312-314.
- [3] Ootaki Y, Yamaguchi M, Yoshimura N, Oka S, Yoshida M, Hasegawa T. Unroofed coronary sinus syndrome: diagnosis, classification, and surgical treatment[J]. J Thorac Cardiovasc Surg, 2003,126:1655-1656.
- [4] 朱晓东,张宝仁. 心脏外科学[M]. 北京:人民卫生出版社,2007: 354-380.
- [5] Huang X S. Images in cardiovascular medicine. Partially unroofed coronary sinus[J]. Circulation, 2007,116: e373.
- [6] Kwok O H, Chan J K. Unroofed coronary sinus defect [J]. Hong Kong Med J, 2008,14:331-332.
- [7] 张旌,孙寒松,罗新锦,许建屏. 无顶冠状静脉窦综合征的外科治疗[J]. 中国胸心血管外科临床杂志,2008,15:402-405.
- [8] Acar P, Arran S, Paranon S. Unroofed coronary sinus with persistent left superior vena cava assessed by 3D echocardiography [J]. Echocardiography, 2008,25:666-667.
- [9] Oyama N, Ooka T, Sasaki T, Kubota S, Onodera Y, Matsui Y, et al. Volume-rendering and endocardial views of partially unroofed coronary sinus with 64-slice multidetector CT[J]. J Cardiovasc Comput Tomogr, 2009,3:346-347.
- [10] Low S C, Oliveira G R, Maki J H. Magnetic resonance imaging of unroofed coronary sinus[J]. Heart, 2009,95:720.
- [11] Kong P K, Ahmad F. Unroofed coronary sinus and persistent left superior vena cava [J]. Eur J Echocardiogr, 2007,8: 398-401.

[本文编辑] 贾泽军