

DOI:10.16781/j.0258-879x.2021.07.0823

· 短篇论著 ·

超微血管成像评价半夏白术天麻汤改善高血压痰湿壅盛型颈动脉硬化斑块稳定性的效果

张雪松, 李晶, 石光煜, 赵丽娜*

黑龙江中医药大学附属第一医院超声医学科, 哈尔滨 150040

[摘要] **目的** 探讨应用超微血管成像(SMI)技术评价半夏白术天麻汤改善高血压痰湿壅盛型颈动脉硬化斑块稳定性的临床应用价值。**方法** 选取2018年9月至2020年9月在黑龙江中医药大学附属第一医院就诊的120例高血压痰湿壅盛型颈动脉硬化斑块患者作为研究对象,按完全随机法将患者分对照组和治疗组,每组60例。对照组患者采用阿托伐他汀钙片治疗,每天1次、每次20 mg,早饭后口服;治疗组患者在对照组治疗的基础上加用半夏白术天麻汤水丸,每次50丸、每天2次,饭后口服;两组疗程均为6个月。检测治疗前后两组患者血清低密度脂蛋白胆固醇(LDL-C)、总胆固醇(TC)、甘油三酯(TG)水平,并行常规超声及SMI检查,记录两组患者治疗前后颈动脉内-中膜厚度(IMT)、颈动脉斑块Crouse积分及颈动脉斑块SMI分级。**结果** 治疗前,两组高血压痰湿壅盛型颈动脉硬化斑块患者血清LDL-C、TC、TG水平差异均无统计学意义($P>0.05$);治疗后,两组患者的LDL-C、TC、TG水平均较治疗前降低($P<0.05$),且治疗组患者的血清LDL-C、TC、TG水平均低于对照组($P<0.05$)。治疗前,两组患者颈动脉IMT、斑块Crouse积分比较差异均无统计学意义($P>0.05$);治疗后,两组患者的颈动脉IMT、斑块Crouse积分均较治疗前降低但差异无统计学意义($P>0.05$),治疗组患者的颈动脉IMT及斑块Crouse积分与对照组比较差异也无统计学意义($P>0.05$)。治疗前,两组患者颈动脉斑块SMI分级比较差异无统计学意义($P>0.05$);治疗后,两组患者颈动脉斑块SMI分级为2级的患者比例与治疗前比较均降低($P<0.01$),SMI分级为0级的患者比例与治疗前比较均增高($P<0.01$),且治疗组患者颈动脉斑块SMI分级为2级的患者比例低于对照组($P<0.05$)。**结论** SMI技术能用于评估半夏白术天麻汤改善高血压痰湿壅盛型颈动脉硬化斑块稳定性的疗效,可为临床用药效果评价提供依据。

[关键词] 超微血管成像技术;半夏白术天麻汤;动脉粥样硬化;斑块;痰湿壅盛

[中图分类号] R 543.4

[文献标志码] A

[文章编号] 0258-879X(2021)07-0823-07

Superb micro-vascular imaging for evaluation of *Banxia Baizhu Tianma* decoction in improving stability of carotid atherosclerotic plaque of hypertension with phlegm dampness obstruction

ZHANG Xue-song, LI Jing, SHI Guang-yu, ZHAO Li-na*

Department of Ultrasound, the First Affiliated Hospital, Heilongjiang University of Chinese Medicine, Harbin 150040, Heilongjiang, China

[Abstract] **Objective** To explore the clinical application of superb micro-vascular imaging (SMI) in evaluating the role of *Banxia Baizhu Tianma* decoction in improving the stability of carotid atherosclerotic plaque of hypertension with phlegm dampness obstruction. **Methods** A total of 120 patients with carotid atherosclerotic plaque of hypertension with phlegm dampness obstruction were enrolled, they visited the First Affiliated Hospital of Heilongjiang University of Chinese Medicine from Sep. 2018 to Sep. 2020. The patients were randomly divided into control group and treatment group (60 cases in each group). The control group was treated with atorvastatin calcium tablets, 20 mg once a day, orally after breakfast; the treatment group was also treated with *Banxia Baizhu Tianma* decoction, 50 watered pills each time, twice a day, orally after meals. Both groups were treated for 6 months. The serum levels of low-density lipoprotein-cholesterol (LDL-C), total cholesterol (TC) and triglyceride (TG) were recorded before and after treatment. Routine

[收稿日期] 2021-06-03 **[接受日期]** 2021-07-15

[基金项目] 黑龙江省自然科学基金面上项目(H2016055),黑龙江省中医药管理局科研项目(ZHY2020-110,ZHY2020-114)。Supported by General Program of Natural Science Foundation of Heilongjiang Province (H2016055) and Scientific Research Project of Heilongjiang Administration of Traditional Chinese Medicine (ZHY2020-110, ZHY2020-114).

[作者简介] 张雪松, 硕士, 副主任医师. E-mail: maomi6616@sina.com

*通信作者(Corresponding author). Tel: 0451-82111401, E-mail: 779840758@qq.com

ultrasound and SMI were performed. Carotid intima-media thickness (IMT), carotid plaque Crouse score and carotid plaque SMI grade were observed before and after treatment. **Results** There were no significant differences in serum levels of LDL-C, TC or TG between the 2 groups before treatment (all $P>0.05$); the serum levels of LDL-C, TC and TG in the 2 groups were significantly lower after treatment than those before treatment (all $P<0.05$); and the serum levels of LDL-C, TC and TG in the treatment group were significantly lower than those in the control group after treatment (all $P<0.05$). There were no significant differences in carotid IMT or plaque Crouse score between the 2 groups before treatment (both $P>0.05$); the carotid IMT and plaque Crouse scores of the 2 groups were decreased after treatment, with no significant difference (both $P>0.05$); there were no significant differences in carotid IMT or plaque Crouse score between the 2 groups after treatment (both $P>0.05$). There was no significant difference in carotid plaque SMI grade between the 2 groups before treatment ($P>0.05$); after treatment, the proportions of patients with carotid plaque SMI grade 2 were decreased and those with SMI grade 0 were increased in both groups compared with those before treatment (both $P<0.01$), and the proportion of patients with carotid plaque SMI grade 2 in the treatment group was significantly lower than that in the control group ($P<0.05$). **Conclusion** SMI can be used to evaluate the role of *Banxia Baizhu Tianma* decoction in improving the stability of carotid atherosclerotic plaque of hypertension with phlegm dampness obstruction, which can help to evaluate the clinical effect of medication.

[**Key words**] superb micro-vascular imaging; *Banxia Baizhu Tianma* decoction; atherosclerosis; plaque; phlegm dampness obstruction

[Acad J Sec Mil Med Univ, 2021, 42(7): 823-829]

中国居民心脑血管疾病的发病率和死亡率呈持续升高趋势,其多归因于动脉硬化及动脉粥样硬化斑块的形成^[1]。近年研究发现,半夏白术天麻汤联合阿托伐他汀钙片对颈动脉粥样硬化斑块有较好的临床疗效^[2]。斑块内新生血管是导致斑块破裂的重要因素,超微血管成像(superb micro-vascular imaging, SMI)技术对评估动脉粥样硬化斑块内新生血管有较高的灵敏度。多项研究表明SMI与超声造影(contrast-enhanced ultrasound, CEUS)、病理检查的一致性较好^[3-4]。本研究应用SMI技术检测颈动脉硬化斑块内的新生血管,探讨其评估半夏白术天麻汤改善高血压痰湿壅盛型颈动脉硬化斑块稳定性的价值,以期为临床用药效果评价提供依据。

1 资料和方法

1.1 一般资料 前瞻性选择2018年9月至2020年9月在黑龙江中医药大学附属第一医院就诊的120例高血压痰湿壅盛型颈动脉硬化斑块患者,男68例、女52例,平均病程(5.69±2.12)年。纳入标准:(1)二维超声扫查颈动脉,动脉管壁斑块呈低回声、等回声及混合回声者;(2)原发性高血压且辨证为痰湿壅盛证者;(3)年龄为30~80岁,性别不限;(4)未用药,或服用降血压药物但停药至少2周;(5)患者对本研究知情同意。排除标准:(1)继发性高血压;(2)有高血压危象;(3)合并糖尿病、痛风;(4)有急性心肌梗死史;

(5)有急性脑卒中史;(6)合并心脏、脑、肝脏等脏器的严重原发性疾病;(7)患有精神病。本研究获得黑龙江中医药大学附属第一医院伦理委员会审批。

1.2 原发性高血压诊断标准 依据《中国高血压防治指南(2018年修订版)》^[5]中的原发性高血压诊断标准,在未使用降压药物的情况下,诊室收缩压 ≥ 140 mmHg(1 mmHg=0.133 kPa)和/或舒张压 ≥ 90 mmHg可确诊为高血压病。

1.3 痰湿壅盛证中医证候诊断标准 依据《中药新药临床研究指导原则(试行)》^[6]进行中医证候诊断,痰湿壅盛证主症为眩晕、头痛、头重如裹、胸闷、呕吐痰涎,次症为心悸、失眠、口淡、食少、舌胖苔腻、脉滑。

1.4 分组与治疗方法 按照完全随机法将患者分对照组和治疗组,每组60例。对照组患者仅给予阿托伐他汀钙片(辉瑞制药有限公司生产,批号:J63195),每天1次、每次20 mg,早饭后口服。治疗组患者在对照组治疗的基础上再给予半夏白术天麻汤口服。处方:半夏12 g,白术20 g,天麻10 g,橘红10 g,茯苓15 g,炙甘草6 g。制成水丸,每天2次、每次50丸,饭后口服。两组疗程均为6个月。详细记录治疗前后两组患者的血清低密度脂蛋白胆固醇(low-density lipoprotein-cholesterol, LDL-C)、总胆固醇(total cholesterol, TC)、甘油三酯(triglyceride, TG)水平。

治疗前及治疗6个月后,由2名高级职称医师采用单盲法,利用同一台超声机器,设置相同的参数,分别检测并记录两组患者的颈动脉内-中膜厚度(intima-media thickness, IMT)、颈动脉斑块位置、斑块Crouse积分、颈动脉斑块SMI分级和新生血管具体位置。

1.5 颈动脉超声及SMI检查 首先利用Aplio400型彩色多普勒超声诊断仪(日本东芝公司)行颈动脉常规超声检查:叮嘱受检者头部放松,取仰卧位,颈部略转向被检查侧的对侧。动态扫查颈总动脉起始段、中段、球部及颈内、颈外动脉起始段至远端。检测并记录颈总动脉远心段及颈总动脉球部后壁的IMT,各斑块的部位、大小、回声及有无溃疡形成等特点,再利用超声诊断仪的SMI功能进行SMI分级。于二维声像图上找到斑块清晰处,选择斑块的最大切面,启动灰阶模式SMI、彩色模式SMI,调整深度及增益,在横切面和纵切面多层面、多角度观察斑块内有无点线状增强回声及数量,判断颈动脉斑块内是否有新生血管并记录SMI分级。由于SMI及CEUS微血管信号均表现为点线状增强回声,故2种检查方法可采用同一分级标准。根据颈动脉CEUS分级标准^[7]分级如下:SMI 0级,斑块内未见明显增强回声;SMI 1级,斑块肩部或底部可见点状或短线状增强回声;SMI 2级,

斑块肩部和底部可见线状增强回声。

1.6 颈动脉斑块Crouse积分计算 测量颈动脉内斑块的厚度,即斑块纤维帽至血管壁外膜前缘的垂直距离,斑块Crouse积分为测量所得的所有独立斑块厚度之和^[8]。

1.7 统计学处理 应用SPSS 26.0软件进行统计分析。计量资料以 $\bar{x} \pm s$ 表示,两组间比较采用独立样本 t 检验;计数资料以例数或百分数表示,组间比较采用 χ^2 检验。检验水准(α)为0.05。

2 结果

2.1 患者基本情况 对照组患者男32例、女28例,年龄38~76岁,平均年龄(48.3±4.6)岁。治疗组患者男36例、女24例,年龄38~80岁,平均年龄(50.2±4.2)岁。两组患者的性别、年龄差异均无统计学意义(P 均>0.05),具有可比性。

2.2 两组患者治疗前后血脂水平比较 结果(表1)显示,治疗前两组高血压痰湿壅盛型颈动脉硬化斑块患者血清LDL-C、TC、TG水平比较差异均无统计学意义(P 均>0.05);与治疗前比较,治疗后两组患者血清LDL-C、TC、TG水平均下降(P 均<0.05),且治疗后治疗组患者血清LDL-C、TC、TG水平低于对照组,差异均有统计学意义(P 均<0.05)。

表1 两组高血压痰湿壅盛型颈动脉硬化斑块患者治疗前后血脂水平比较

组别	治疗前			治疗后		
	LDL-C	TC	TG	LDL-C	TC	TG
对照组	4.32±0.43	6.78±0.23	3.56±0.78	2.91±0.22*	4.87±0.77*	2.29±0.54*
治疗组	4.27±0.46	6.32±0.57	3.38±0.17	1.72±0.67* [△]	3.32±0.41* [△]	1.62±0.11* [△]

(mmol·L⁻¹), $n=60, \bar{x} \pm s$
* $P<0.05$ 与同组治疗前比较;[△] $P<0.05$ 与对照组治疗后比较。LDL-C:低密度脂蛋白胆固醇;TC:总胆固醇;TG:甘油三酯。

2.3 两组患者治疗前后颈动脉IMT和斑块Crouse积分比较 结果(表2)显示,治疗前两组高血压痰湿壅盛型颈动脉硬化斑块患者的颈动脉IMT、斑块Crouse积分比较差异均无统计学意义(P 均>0.05);治疗后两组患者的颈动脉IMT及

斑块Crouse积分均较治疗前降低但差异无统计学意义(P 均>0.05),治疗后治疗组患者的颈动脉IMT及斑块Crouse积分与对照组比较差异也均无统计学意义(P 均>0.05)。

表2 两组高血压痰湿壅盛型颈动脉硬化斑块患者治疗前后颈动脉IMT和斑块Crouse积分比较

组别	治疗前		治疗后	
	IMT/mm	Crouse积分	IMT/mm	Crouse积分
对照组	1.32±0.08	6.51±4.09	1.20±0.07	5.78±4.76
治疗组	1.31±0.09	6.33±3.11	1.23±0.03	5.71±4.22

IMT:内-中膜厚度。

2.4 两组患者治疗前后颈动脉斑块 SMI 分级比较 结果(表3)显示,治疗前两组高血压痰湿壅盛型动脉硬化斑块患者的颈动脉斑块 SMI 分级比较差异无统计学意义 ($P>0.05$); 治疗后两组颈动脉斑块 SMI 分级为 2 级的患者比例与治疗前

比较均降低, 0 级的患者比例与治疗前比较均增高 (P 均 <0.01), 且治疗后治疗组颈动脉斑块 SMI 分级为 2 级的患者比例低于对照组 ($P<0.05$)。典型病例治疗前后颈动脉斑块 SMI 影像图见图 1。

表 3 两组高血压痰湿壅盛型动脉硬化斑块患者治疗前后颈动脉斑块 SMI 分级比较

$N=60, n(\%)$

组别	治疗前			治疗后		
	0 级	1 级	2 级	0 级	1 级	2 级
对照组	6 (10.0)	15 (25.0)	39 (65.0)	25 (41.7)**	17 (28.3)	18 (30.0)**
治疗组	3 (5.0)	17 (28.3)	40 (66.7)	30 (50.0)**	19 (31.7)	11 (18.3)** Δ

** $P<0.01$ 与同组治疗前比较; $\Delta P<0.05$ 与对照组治疗后比较. SMI: 超微血管成像.

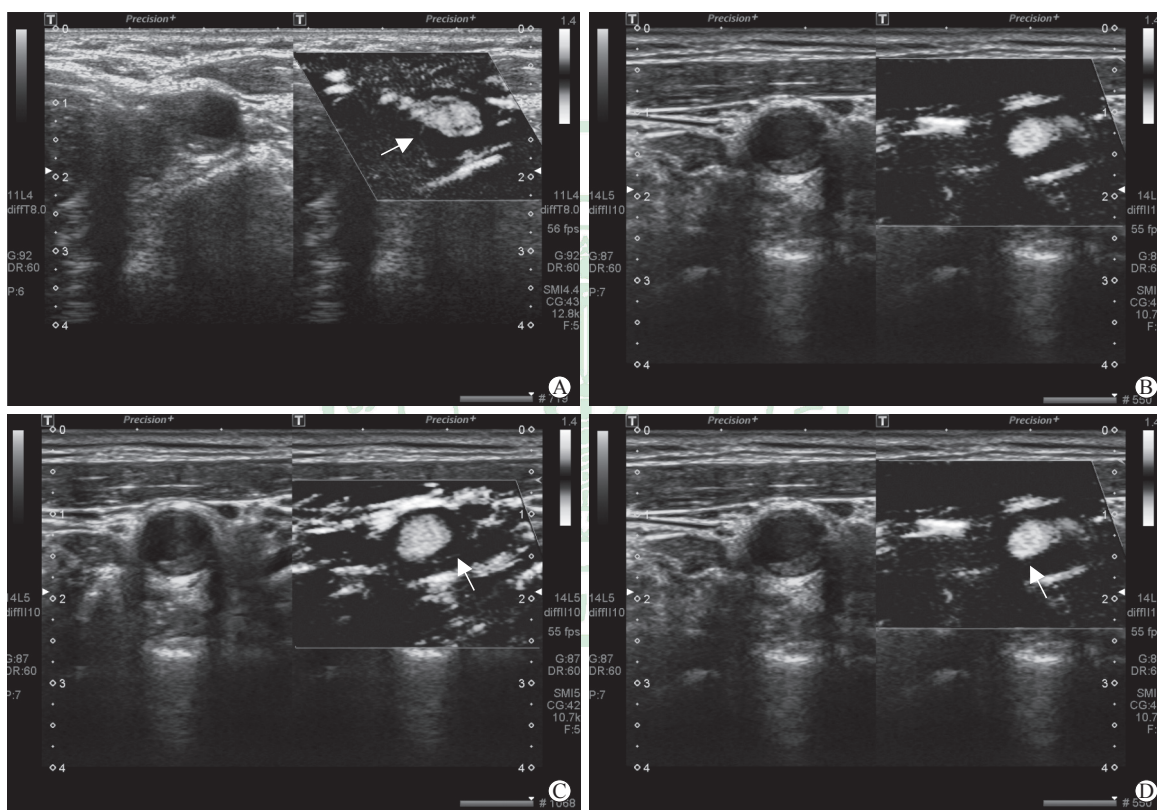


图 1 高血压痰湿壅盛型动脉硬化斑块患者治疗前后的 SMI 影像图

A: 患者 1 (女, 52 岁) 治疗前颈动脉硬化斑块 SMI 分级为 1 级 (箭头示斑块肩部短线状增强回声); B: 患者 1 治疗后颈动脉硬化斑块 SMI 分级为 0 级 (斑块内增强回声消失); C: 患者 2 (男, 63 岁) 治疗前颈动脉硬化斑块 SMI 分级为 2 级 (箭头示斑块肩部和基底部短线状增强回声); D: 患者 2 治疗后颈动脉硬化斑块 SMI 分级为 1 级 (箭头示斑块肩部短线状增强回声, 基底部增强回声消失). SMI: 超微血管成像.

3 讨论

近年来动脉硬化的发病呈现年轻化趋势, 因此其不宜仅被视为老年病, 应受到广泛重视。动脉硬化是血管壁成分发生改变, 脂质沉积形成斑块的过程。斑块的复合型病变即斑块内出血、斑块破裂、粥样性溃疡等可形成血栓, 血栓脱落可致栓塞, 因

此研究斑块的易损性即不稳定性对疾病的早预防、早发现及早治疗有着重要意义。

易损斑块的发病机制存在多种学说, 主要集中在炎症反应、细胞外基质降解、新生血管学说 3 个方面^[9]。各种机制导致的血脂异常是动脉粥样硬化发病的始动因素, 动脉内膜受损后, 内皮细胞的“透胞作用”致使脂质进入动脉壁内皮下, 进入内

膜的脂蛋白发生一系列氧化修饰过程,最终导致动脉内膜脂纹和纤维斑块形成。动脉内膜受损引起炎症反应时,在大量的细胞因子作用下单核细胞黏附于内皮细胞,经过芽生、迁移、增殖和基质重塑等过程形成新生血管^[10-11]。新生血管分为生理性新生血管和病理性新生血管。生理性新生血管常常是一种保护措施,在动脉粥样硬化的早期可以弥补血管壁缺氧状态,提高摄氧能力,有利于血管内膜修复;当坏死物质被巨噬细胞清除,趋于稳态后,生理性新生血管进入自然灭亡状态。病理性新生血管对机体的危害不容忽视。这些新生的病理性微血管大多数来源于血管外膜滋养血管,生长方式由外向内逐渐蔓延,从血管外膜逐渐向斑块核心部分生长。动脉粥样硬化斑块长期缺乏氧供,炎症细胞侵入后常聚集于斑块的脂质核心周边及纤维帽,因此也是新生血管好发的部位。病理性新生血管的血管壁由少量内皮细胞构成,缺乏周围结缔组织和周细胞的支撑,因此其管壁薄、脆性大、易破裂^[12-14]。斑块内病理性新生血管形成后主要造成两方面的后果:一是新生血管内皮细胞还可以表达多种黏附分子,释放血管生长因子,进一步诱导新生血管形成;随着新生血管数目的增多及血管壁脆性的增大,斑块脱落形成血栓的危险也随之增大。二是斑块内新生血管破裂后,斑块迅速增大,导致血管管腔进一步狭窄^[15]及血栓脱落。因此研究斑块内新生血管对临床工作及指导用药意义重大。

肥胖、饮酒、饮食油腻、压力过大及缺乏运动等都可导致邪气入体,聚湿生痰。《诸病源候论·诸痰候》曰:“诸痰者,此由血脉壅塞,饮水积聚而不消散,故成痰也”。长期痰浊血脉,血气不畅,血瘀痰凝,瘀滞不解,愈凝愈坚,最终致使血管内动脉斑块形成。痰湿壅盛型是高血压的一类主要证型。朱丹溪云:“痰和瘀均为阴邪,同气相求,既可因痰生瘀,亦可因瘀生痰,形成痰瘀同病”。胡世云等^[16]发现痰湿壅盛证与血瘀证关系最为密切,在治疗上痰湿夹瘀是高血压中重要的相兼证类。而邓铁涛教授认为先有痰才会有瘀,痰是因、瘀是果^[17]。换言之,痰为瘀之先。由此可见,痰与瘀在疾病发生、发展及病情由轻到重的演变过程中有着密不可分的联系。笔者团队前期针对动脉硬化斑块内新生血管与高血压中医证型的关系进行了研究,结果显示高血压痰湿壅盛型患者颈动脉斑块分级最高,斑块

稳定性差。

在心血管疾病的临床治疗中,他汀类药物的应用十分广泛,其可以有效延缓并阻止动脉粥样硬化的发生和发展^[18]。阿托伐他汀还能明显降低动脉粥样硬化患者的血清同型半胱氨酸水平,升高血浆一氧化氮水平,延缓颈动脉粥样硬化进展^[19]。

半夏白术天麻汤的方药组成为半夏、白术、天麻、橘红、炙甘草和茯苓,该方始见于《医学心悟》一书,功效除熄风化痰、健脾除湿外还有定眩之功,是治疗痰湿壅盛型眩晕、头痛、胸闷的常用方^[20]。现代医家多将其与西药合用治疗各型高血压,其降压机制与调节神经递质浓度、改善胰岛素抵抗、调节炎症因子等有关^[21-22]。现代药理学研究发现,从白术中分离的挥发油、多糖和内酯类成分等活性成分具有诸多药理作用,如抗肿瘤、抗炎、调节胃肠功能和抗癫痫等^[23]。白术内酯I和白术内酯III可以抑制TNF- α 、IL-6及氧化型低密度脂蛋白诱导的血管平滑肌细胞增殖与迁移,减少炎症细胞因子的产生及趋化蛋白的表达^[24]。白术内酯III还能抑制小鼠巨噬细胞的炎症反应,减少一氧化氮、TNF- α 和IL-6的释放^[25]。白术内酯I和白术内酯III能够促进巨噬细胞炎症因子表达发生显著变化,具有抗炎活性,但白术内酯II的作用不明显^[26]。天麻素对高血压有很好的改善效果,主要通过影响内皮素与血管紧张素的表达缓解患者的高血压症状,从而达到降低血压的目的^[27]。研究表明陈皮、半夏可以通过调控PI3K-Akt通路、超氧化物歧化酶(superoxide dismutase, SOD)、丙二醛(malondialdehyde, MDA)和衰老相关 β -半乳糖苷酶(senescence-associated β -galactosidase, SA- β -gal)而干预动脉粥样硬化的发生^[28]。半夏还能够降低颈动脉损伤小鼠的血管新生内膜的增生^[29]。综上所述,半夏白术天麻汤可能通过抑制细胞因子的生成减轻炎症反应,防止动脉硬化斑块内新生血管的生成。

康雷等^[30]用半夏白术天麻汤联合西药治疗颈动脉粥样硬化斑块,结果发现颈动脉IMT及斑块Crouse积分在治疗后变化明显,而本研究结论与此不同。分析原因可能与入组病例有关,本组病例均为高血压痰湿壅盛型伴动脉硬化斑块患者,动脉粥样硬化病程长,病情较重,且观察时间短,因此颈动脉IMT及斑块Crouse积分在治疗前后无明显

差异。本研究结果显示两组治疗后颈动脉斑块 SMI 分级为 2 级的患者比例与治疗前比较均降低, 0 级的患者比例较治疗前均增高 (P 均 < 0.01), 表明高血压痰湿壅盛型颈动脉硬化斑块内新生血管对治疗敏感, 治疗后新生血管数量明显减少, 斑块的稳定性加强。治疗后治疗组颈动脉斑块 SMI 分级为 2 级的患者比例与对照组比较差异有统计学意义 ($P < 0.05$), 表明加用半夏白术天麻汤比单用他汀类药物更能对斑块内新生血管的形成起到抑制作用。高血压痰湿壅盛型患者斑块的稳定性差, 新生血管较其他证型明显增多, 这与痰湿壅盛证与血瘀证关系密切有关, 半夏白术天麻汤的应用减少了颈动脉斑块内新生血管数量, 提高了斑块的稳定性, 减少急性脑血管病变发生的可能。

随着科学技术的发展, 有多种影像学方法可用于检测斑块内的新生血管, 如 CEUS、SMI、三维成像、CT 血管造影、高分辨率颈动脉 MRI 等。SMI 技术是在彩色多普勒超声原理基础上应用新的自适应算法鉴别和移除运动伪影, 剔除杂乱信号, 利用高帧频成像、高空间分辨率显示极低速血流的技术。与 CEUS 相比, SMI 技术具有可重复操作、灵敏度高独特优势^[31], 因此 SMI 技术对检测颈动脉斑块的稳定性有重要价值。多项研究表明 SMI 不仅对颈动脉斑块新生血管的检出、分级与 CEUS 结果具有高度的一致性, 对新生血管部位、形态的显示也与 CEUS 高度一致^[32-34]。SMI 技术检测颈动脉斑块内新生血管与颈动脉内膜剥脱术后获得的病理标本在组织学密度上有良好的相关性和特异性^[35]。上述研究结果表明 SMI 技术结合二维灰阶超声图像为斑块内新生血管的判定提供了新的无创检查方法。

综上所述, SMI 技术可用于评价半夏白术天麻汤改善高血压痰湿壅盛型颈动脉硬化斑块稳定性的效果, 为中医辨证施治提供了客观依据及新的无创检查手段, 也为临床用药效果评价提供了依据。

【参 考 文 献】

- [1] 樊雅青, 张大庆. 动脉硬化与心血管疾病的研究进展[J]. 中国医药导报, 2019, 16: 30-33, 49.
- [2] 陈小敏, 明淑萍, 张腾, 丁砚兵. 半夏白术天麻汤联合阿托伐他汀钙片治疗颈动脉粥样硬化风痰阻络证 50 例临床疗效回顾性分析[J]. 中医杂志, 2019, 60: 396-399.
- [3] 陶均佳, 赵奕文, 王琮, 翟大明, 杨少玲. 超微血流成像技术和超声造影诊断颈动脉斑块内新生血管的对比分析[J]. 中西医结合心脑血管病杂志, 2020, 18: 3482-3485.
- [4] 陈炫嘉, 王红燕, 姜玉新, 李建初, 李娜, 孔晶, 等. 超微血管显像技术评价颈动脉粥样硬化斑块新生血管及病理对照分析[J]. 中华健康管理杂志, 2019, 13: 108-112.
- [5] 中国高血压防治指南修订委员会, 高血压联盟(中国), 中华医学会心血管病学分会, 中国医师协会高血压专业委员会, 中国医疗保健国际交流促进会高血压分会, 中国老年医学学会高血压分会. 中国高血压防治指南(2018年修订版)[J]. 中国心血管杂志, 2019, 24: 24-56.
- [6] 郑筱萸. 中药新药临床研究指导原则(试行)[M]. 北京: 中国医药科技出版社, 2002: 77-79.
- [7] 魏立亚, 何文, 张红霞, 刘冬梅, 王立淑, 鄢冬芳, 等. 颈动脉硬化斑块内新生血管的超声造影研究[J/CD]. 中华医学超声杂志(电子版), 2009, 6: 1095-1102.
- [8] CROUSE J R, HARPOLD G H, KAHL F R, TOOLE J F, MCKINNEY W M. Evaluation of a scoring system for extracranial carotid atherosclerosis extent with B-mode ultrasound[J]. Stroke, 1986, 17: 270-275.
- [9] 勇强, 苏博. 颈动脉不稳定斑块的研究进展[J/CD]. 中华医学超声杂志(电子版), 2009, 6: 539-544.
- [10] 谢佳佳, 宾建平. 靶向超声分子成像评价血管新生的研究进展[J]. 中国医学影像学杂志, 2010, 18: 75-77.
- [11] PANDYA N M, DHALLA N S, SANTANI D D. Angiogenesis: a new target for future therapy[J]. Vascul Pharmacol, 2006, 44: 265-274.
- [12] XIONG L, DENG Y B, ZHU Y, LIU Y N, BI X J. Correlation of carotid plaque neovascularization detected by using contrast-enhanced US with clinical symptoms[J]. Radiology, 2009, 251: 583-589.
- [13] NAGHAVI M, LIBBY P, FALK E, CASCCELLS S W, LITOVSKY S, RUMBERGER J, et al. From vulnerable plaque to vulnerable patient: a call for new definitions and risk assessment strategies: part II [J]. Circulation, 2003, 108: 1772-1778.
- [14] JUAN-BABOT J O, MARTÍNEZ-GONZÁLEZ J, BERROZPE M, BADIMON L. [Neovascularization in human coronary arteries with lesions of different severity][J]. Rev Esp Cardiol, 2003, 56: 978-986.
- [15] 石怀银, 韦立新, 余铭鹏, 李向红, 郭爱桃, 游联璧. 冠状动脉斑块中炎性细胞和平滑肌细胞的定量及其与斑块稳定性的关系[J]. 中华病理学杂志, 1999, 28: 256-259.
- [16] 胡世云, 郑峰, 郭云庚, 郭建建. II 期高血压病血瘀证与中医证类关系的研究[J]. 中国中医急症, 2002, 11: 373-374.
- [17] 王嵩, 刘嘉芬, 何小莲, 车骥, 庞蕾蕾, 皮建彬, 等. 邓铁

- 涛教授益气除痰活血法治疗冠心病经验[J].中华中医药学刊,2019,37:699-702.
- [18] 谢红,陈亮.针灸联合半夏白术天麻汤治疗老年风痰阻络型脑梗死及对患者认知功能影响[J].陕西中医,2016,37:1408-1409.
- [19] 郭月玲,张海英,张金葆,张寿清.阿托伐他汀干预后颈动脉粥样硬化患者血清同型半胱氨酸及一氧化氮的变化[J].中国医刊,2012,47:46-47.
- [20] 刘瑞鑫,付宝慧,纪越.半夏白术天麻汤改善老年H型高血压颈动脉粥样硬化斑块的临床研究[J].吉林中医药,2020,40:758-761.
- [21] 侯治强,周琳.半夏白术天麻汤联合替米沙坦治疗高血压的效果[J].临床医学研究与实践,2019,4:132-134.
- [22] 史诚智.半夏白术天麻汤加味治疗痰湿壅盛证肥胖相关性高血压临床观察[J].广西中医药,2019,42:25-27.
- [23] 徐男,王亮,时海燕,李晓宇,张成博,孙蓉.基于整合药理学平台探究半夏白术天麻汤治疗高血压的分子机制[J].中国实验方剂学杂志,2019,25:109-117.
- [24] 顾思浩,孔维崧,张彤,杨骏,李玲,王冰.白术的化学成分与药理作用及复方临床应用进展[J].中华中医药学刊,2020,38:69-73.
- [25] JI G Q, CHEN R Q, WANG L. Anti-inflammatory activity of atractylenolide III through inhibition of nuclear factor- κ B and mitogen-activated protein kinase pathways in mouse macrophages[J]. Immunopharmacol Immunotoxicol, 2016, 38: 98-102.
- [26] 张晓娟,左冬冬.白术化学成分及药理作用研究新进展[J].中医药信息,2018,35:101-106.
- [27] 许廷生,陆龙存,黄子冬.天麻有效成分的药理作用分析与临床应用研究进展[J].中医临床研究,2020,12:133-135.
- [28] 孙亚男,黄小波,梁伟,陈文强.陈皮、半夏对动脉粥样硬化小鼠PI3K-Akt通路、SOD、MDA、SA- β -gal水平的影响[J].首都医科大学学报,2018,39:805-809.
- [29] 黄志新,陶青,刘新通.半夏在动脉粥样硬化颈动脉血管内膜损伤中的修复作用研究[J].现代医院,2017,17:1053-1056.
- [30] 康雷,赵晓东,贾冬冬,余亚敏.半夏白术天麻汤联合西药治疗颈动脉粥样硬化风痰阻络证临床研究[J].天津中医药,2020,37:1009-1013.
- [31] 黄筠璐,丁中,张锋.超微血管成像技术在超声检查中的临床应用[J].淮海医药,2018,36:245-248.
- [32] 勇强,张蕾,袁嘉,穆洁,邢媛媛,牛宏珍,等.超微血流成像技术诊断颈动脉斑块新生血管的价值[J].中国超声医学杂志,2014,30:1060-1063.
- [33] 程令刚,何文,张红霞,蔡文佳,宁彬,田凤兰.超微血管成像评价颈动脉斑块内新生血管[J].中国医学影像技术,2015,31:647-650.
- [34] WENDORFF C, WENDORFF H, PELISEK J, TSANTILAS P, ZIMMERMANN A, ZERNECKE A, et al. Carotid plaque morphology is significantly associated with sex, age, and history of neurological symptoms[J]. Stroke, 2015, 46: 3213-3219.
- [35] 金金.超微血管成像技术在评估颈动脉斑块易损性中的应用价值及相关病理研究[D].北京:北京协和医学院,2018.

[本文编辑] 商素芳