

· 论 著 ·

大鼠骨髓单个核细胞移植治疗扩张型心肌病

黄海怡¹, 黄佐^{1*}, 侯健², 赵宝珍³, 周智慧³, 胡国梁¹

(1. 第二军医大学长征医院心血管内科, 上海 200003; 2 长征医院血液科; 3 长海医院超声科, 上海 200433)

[摘要] 目的: 研究大鼠骨髓单个核细胞(mononuclear bone marrow cells, MBMCs)移植对扩张型心肌病(dilated cardiomyopathy, DCM)大鼠心肌修复的作用。方法: 无菌条件下取成年雄性近交系Wistar大鼠股骨和胫骨, 常规抽取骨髓, 分离制备MBMCs悬液。对72只成年雄性近交系Wistar大鼠皮下注射大剂量异丙肾上腺素(170 mg/kg, 1次/d, 连续2 d), 建立DCM模型。造模成功(注射后2周)后将大鼠随机分成移植组($n=24$)、对照组($n=24$)和假手术组($n=24$), 开胸, 直视下在左心室前壁行心肌注射。移植组注射4', 6-二乙酰基-2-苯基吲哚(DAPI)标记的MBMCs悬液10 μ l(含 5×10^6 个细胞); 对照组注射等量PBS溶液; 假手术组仅开胸和关胸。于移植后4周, 分组进行超声心动图、血流动力学检测, 并取注射部位心肌组织进行免疫荧光、免疫组化及透射电镜检查。结果: 移植的MBMCs能在心肌坏死区内存活并形成肌样组织及新生血管, 结蛋白排列接近正常, 增殖细胞核抗原(PCNA)检测阳性; 透射电镜下可见不成熟的心肌细胞。与对照组和假手术组比较, 移植组左室收缩和舒张末容积(LVEDV、LVESV)减小($P < 0.01$), 短轴缩短率(FS)和射血分数(EF)增大($P < 0.01$); 左室收缩压(LVSP)、压力速率最大值及最小值($\pm dp/dt$)明显升高($P < 0.01$), 而左室舒张末压(LVEDP)显著下降($P < 0.01$)。对照组和假手术组间无显著性差异。结论: MBMCs移植可有效防止DCM心室腔扩大, 促进血管和心肌再生, 修复受损心肌, 并改善心功能。

[关键词] 细胞移植; 骨髓单个核细胞; 扩张型心肌病; 心功能

[中图分类号] R 542.2 **[文献标识码]** A **[文章编号]** 0258-879X(2004)09-0950-06

Mononuclear bone marrow cells transplantation in treatment of necrotic cardiac muscle in dilated cardiomyopathic rats

HUANG Hai-Yi¹, HUANG Zuo^{1*}, HOU Jian², ZHAO Bao-Zhen³, ZHOU Zhi-Hui³, HU Guo-Liang¹(1. Department of Cardiology, Changzheng Hospital, Second Military Medical University, Shanghai 200003, China; 2. Department of Hematology, Changzheng Hospital; 3. Department of Ultrasonics, Changhai Hospital, Shanghai 200433)

[ABSTRACT] **Objective:** To investigate the effects of transplanting mononuclear bone marrow cells (MBMCs) in treatment of necrotic cardiac muscle in dilated cardiomyopathic rats. **Methods:** Subcutaneous injections of isoproterenol (170 mg/kg, once a day for 2 d) were given to 72 male Wistar rats to establish dilated cardiomyopathy (DCM) model. MBMCs were isolated from rats' bone marrow of femurs and tibias and were made into suspension labelled with DAPI before transplantation. Then the labelled cells (5×10^6) and PBS were transplanted into the left ventricular free wall in transplantation and control groups, respectively ($n=24$). Sham-operated rats ($n=24$) underwent the surgery but not transplantation. Four weeks after transplantation, the hearts were immunohistochemically processed and the specimens were observed with electron microscope. Heart function was assessed by echocardiography and Langendorff preparation. **Results:** The transplanted MBMCs survived in the necrotic myocardium and immunohistochemical examination detected heart muscle actin and neovasculature. Proliferating cell nuclear antigen (PCNA) detecting was positive and the desmin were orderly arranged. Electron microscope revealed immature myocytes. The left ventricular end-diastolic volume (LVEDV) and LV end-systolic volume (LVESV) decreased in transplanting group compared with those in control group and sham-operation group ($P < 0.01$), while the fractional shortening and ejection fraction were increased ($P < 0.01$). The left ventricular systolic pressure (LVSP) and ($\pm dp/dt$) also obviously elevated ($P < 0.01$), but the left ventricular end-diastolic pressure (LVEDP) decreased ($P < 0.01$). There were no significant differences between control group and sham-operation group. **Conclusion:** Transplantation of MBMCs into DCM myocardium can repair necrotic cardiac muscle and improve heart function.

[KEY WORDS] cell transplantation; mononuclear bone marrow cells; dilated cardiomyopathy; heart function

[Acad J Sec Mil Med Univ, 2004, 25(9): 950-955]

* 近年来心肌病发病率逐年增加, 但现有的内外科治疗手段虽使患者的生存率有所提高, 但并不能很好地解决心肌细胞数量和功能丧失的问题^[1,2]。新兴的治疗手段——细胞移植可明显改善心衰患者的

* [基金项目] 上海市科技发展基金(03R14029)。

[作者简介] 黄海怡(1978-), 女(汉族), 硕士生

* Corresponding author. E-mail: Huangzuo@yahoo.com.cn



心功能,但目前研究多集中在局部心肌损害引起的心功能不全,对扩张型心肌病(dilated cardiomyopathy, DCM)等弥漫性心肌损害的细胞移植治疗研究较少^[3,4]。本研究将大鼠骨髓单个核细胞(mononuclear bone marrow cells, MBMCs)植入DCM受损心肌组织中,旨在评价MBMCs移植修复心肌、血管并改善心功能的价值。

1 材料和方法

1.1 DCM动物模型的制备 成年雄性近交系Wistar大鼠72只(中国科学院实验动物中心提供),体质量(250±50)g,根据文献^[5],大鼠皮下注射大剂量异丙肾上腺素(ISO,上海大众制药公司)170mg/kg,1次/d,连续2d,制备DCM动物模型。

1.2 MBMCs悬液的制备和标记 另取成年雄性近交系Wistar大鼠24只,处死,消毒,无菌条件下取股骨和胫骨,常规方法抽取骨髓,将骨髓液用肝素盐水稀释,用密度为1.077g/ml的Percoll分离液分离单个核细胞,2000r/min,20min。吸取界面层细胞,用PBS液洗3遍(1500r/min,5min),调整细胞密度为 5×10^8 /ml,细胞活性检测为85%。于骨髓液中加入终浓度为50 μ g/ml的4',6-二乙酰基-2-苯基吲哚(DAPI,Roche公司),于孵箱内孵育1h,然后用PBS液冲洗去未结合的DAPI。

1.3 细胞移植 造模2周后,行心脏超声及血流动力学检测,病理及电镜检查。各项检测提示造模成功,即进行细胞移植。将模型大鼠随机分为细胞移植组、对照组和假手术组,每组24只。大鼠复合腹腔麻醉(氯胺酮75mg/kg,戊巴比妥那68mg/kg,阿托品1mg/kg,利多卡因10mg/kg),气管切开,连通呼吸机(江湾I型,第二军医大学基础医学部生理学教研室研制),潮气量3ml/100g,频率60次/min,左胸廓切开,心脏暴露,细胞移植组将DAPI标记的MBMCs悬液10 μ l(含 5×10^6 个细胞)分两点注射到心脏前壁;对照组注射10 μ lPBS溶液;假手术组仅开胸、关胸。动物存活率100%。

1.4 超声心动图检测 移植后4周,用美国惠普超声心动仪Sonos5500,采用7.5MHz高频探头,用二维切面超声,选取标准左室乳头肌短轴切面、长轴切面结合M型和多普勒超声进行检查,评价心功能。测量指标包括左室前壁、后壁、室间隔厚度,左室收缩和舒张末期前内径(LVEDd、LVEDs),用Teichholtz法计算左室收缩和舒张末容积(LVEDV、LVESV),短轴缩短率(FS)及射血分数(EF)。所有测量均为盲法,资料脱机分析,计数资料连续测量3

个心动周期并取平均值。

1.5 左心室压力测定 移植后4周,分离右颈动脉,置入微压力传感器(MPA200M多道生物信号采样分析系统,上海奥尔科特生物科技有限公司)导管端,调整至左室腔,微压力传感器连接传递控制器以标定压力,应用软件将压力进行数字化处理及储存。每个大鼠记录5次,结果取平均值。分析记录指标包括左室舒张末压(LVEDP)、左室收缩压(LVSP)、压力速率最大值及最小值($\pm dp/dt$)。

1.6 免疫荧光检查 于细胞移植后4周分组处死动物,取出心脏,将注射部位的心肌制成5 μ m厚的连续冰冻切片标本,加入抗心肌肌动蛋白(Neomarkers,1:30)作为一抗,然后滴加异硫氰酸荧光素(FITC)标记的抗鼠IgG(Envision,1:60)作为二抗,进行激光共聚焦显微镜(美国LeicaTCS SP2)检查,检测DAPI示踪的细胞是否具有心肌细胞特异性标记。DAPI测试参数:UV激发,针孔1.0;FITC测试参数:Argon激光, $\lambda_{ex}/\lambda_{em}$ 488nm/BP505-550,针孔1.0。另一部分冰冻切片加入兔抗人VIII因子相关抗原多克隆抗体(DaKo,1:100)作为一抗,FITC标记的山羊抗兔IgG(北京中山公司,1:30)作为二抗,检测植入的细胞是否为具有微血管特异性标记的内皮样细胞。

1.7 免疫组织化学检查 取注射部位心肌,固定,脱水,石蜡包埋,制作4 μ m的连续切片,然后分别进行H-E常规染色和免疫组织化学染色,检测心肌细胞特异性肌动蛋白、心肌组织结蛋白(DaKo,1:50)、增殖细胞核抗原(PCNA, DaKo, 1:100),以及新生血管标志物VIII因子相关抗体,并在普通光镜200倍视野下(0.08mm²)计数心肌瘢痕区的血管数,每张切片任取5个视野计数,取平均值。

1.8 透射电镜检查 将1%多聚甲醛固定的1mm³心肌组织,依次经2%锇酸固定,梯度乙醇脱水,环氧树脂包埋,制成超薄组织切片,醋酸双氧铀和柠檬酸铅溶液染色,置于铜网上,在透射电子显微镜下(HitachiH800),观察心肌组织超微结构变化,选取典型视野拍照。

1.9 统计学处理 计量资料用 $\bar{x} \pm s$ 表示,所有分析均由SPSS11.0软件系统完成。采用配对t检验,单因素方差分析。

2 结果

2.1 造模后大鼠心脏结构及功能变化 注射ISO后2周,超声心动图检测到室壁变薄,搏动减弱(表1);血流动力学检测到心功能明显受损;病理及电镜

检查发现类似DCM的早期变化:心肌细胞内肌原纤维含量减少,线粒体增大、增多,肌浆网扩张;心肌

细胞水肿,变性,闰盘错位,断裂。提示DCM动物模型造模成功。动物存活率100%。

表1 造模前后大鼠心功能的比较

Tab 1 Comparison of heart function before and after ISO injection

Group	LVAWT (l/cm)	FS (%)	LV EDV (V/ml)	LV ESV (V/ml)	EF (%)
Before ISO injection	0.21 ± 0.01	51.00 ± 8.00	0.19 ± 0.11	0.02 ± 0.03	94.86 ± 1.05
After ISO injection	0.17 ± 0.02	33.45 ± 11.75**	0.45 ± 0.10*	0.15 ± 0.06*	66.69 ± 10.21**

(n = 72, $\bar{x} \pm s$)

ISO: Isoproterenol; LVAWT: Left ventricular anterior wall thickness; FS: Fractional shortening; LV EDV: Left ventricular end-diastolic volume; LV ESV: Left ventricular end-systolic volume; EF: Ejection fraction; * P < 0.05, ** P < 0.01 vs before ISO injection group

2.2 标记的MBMCs在坏死心肌内存留并且分化

MBMCs植入坏死心肌后4周,在分组取标本制成的冰冻切片内,激光共聚焦显微镜下可见DAPI标记的蓝色细胞核。虽然注射点只有2点,但这些细胞核是蓝色的细胞播散并迁移至坏死心肌区域,移植细胞大约占左心室前壁的35%~40%。合成2种荧光细胞图像,可见细胞切面图:DAPI标记细胞核呈现蓝色荧光,抗肌动蛋白抗体阳性的细胞质呈现绿色荧光。同样,VIII因子相关抗原抗体阳性的微血管内皮中也可见到DAPI标记的MBMCs,也可见到蓝色和绿色荧光并存的图像(图1)。

2.3 超声心动图检测心功能 比较各组大鼠移植

后4周的超声心动图检查结果(表2)发现,移植组各项指标均优于移植前(造模成功后即刻)及对照组和假手术组,室壁不同程度增厚,搏动增强,心功能显著改善。而对照组有18只,假手术组有16只大鼠于术后4周出现了二尖瓣返流(图2),移植组则未出现返流。

2.4 血流动力学检测 各组大鼠在细胞移植后4

周检测血流动力学,与移植前(造模成功后即刻)、对照组及假手术组比较:LVSP、±dp/dt升高,LVEDP下降,心功能改善显著,对照组和假手术间则无显著性差异(表3)。

2.5 H-E常规染色和免疫组织化学检查 在细胞

移植4周,各组标本中均可见变性坏死、纤维化的心肌。移植组细胞移植区域可见细胞核相对较大,类似胎心或新生心肌细胞的细胞团,心肌细胞的纤维化被有效抑制;有明显的新生血管,血管内膜不完整,血管密度(2.1 ± 0.3)/0.08 mm²明显高于对照组(0.3 ± 0.1)/0.08 mm²(P < 0.01);心肌肌动蛋白阳性;心肌组织结蛋白表达坏死区明显高于正常区域,但排列紊乱,整个心肌组织均可见阳性结蛋白,部分移植区域心肌组织结蛋白的分布趋向正常;PCNA可检测到部分心肌细胞阳性表达。对照组和假手术组的心肌纤维坏死呈灶状,数量多而密集,心肌细胞肿胀,部分横纹不清,部分溶解消失,心肌细胞基本

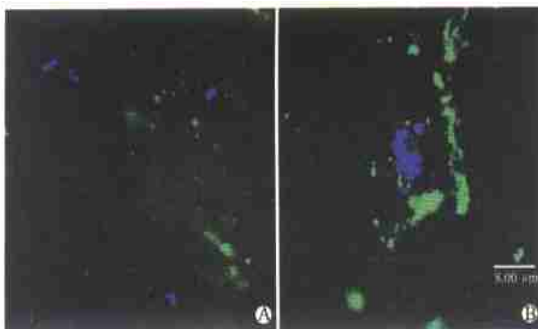


图1 细胞移植后4周大鼠心肌组织免疫荧光染色

Fig 1 Immunofluorescence analysis of rats myocardium 4 weeks after transplantation

A: Cardiac muscle-like tissues expressing actin (green fluorescence) and DAPI (blue fluorescence) simultaneously; B: Staining for VIII factors (green fluorescence) and DAPI (blue fluorescence), suggesting the MBMCs labelled with DAPI survived in the vessel wall

表2 细胞移植后4周超声心动图评价心功能

Tab 2 Heart function assessed by echocardiography 4 weeks after transplantation

Group	LV EDV (V/ml)	LV ESV (V/ml)	FS (%)	EF (%)
Before transplantation (n = 72)	0.45 ± 0.10	0.15 ± 0.06	33.45 ± 11.75	66.69 ± 10.21
Transplantation (n = 24)	0.31 ± 0.11	0.05 ± 0.09	47.28 ± 9.00	84.66 ± 6.32
Control (n = 24)	0.75 ± 0.18**	0.44 ± 0.06**	16.70 ± 10.56**	42.23 ± 6.96**
Sham-operation (n = 24)	0.74 ± 0.18**	0.44 ± 0.06**	16.11 ± 9.55**	40.92 ± 7.46**

($\bar{x} \pm s$)

LV EDV: Left ventricular end-diastolic volume; LV ESV: Left ventricular end-systolic volume; FS: Fractional shortening; EF: Ejection fraction; ** P < 0.01 vs transplantation group; * P < 0.05 vs before transplantation group

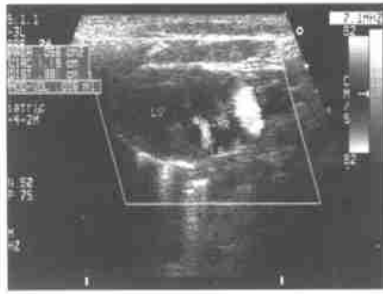

图2 术后4周对照组左心室出现返流(0.006 ml)
Fig 2 Left ventricle countercurrent(0.006 ml)
4 weeks after operation in control group

结构紊乱,未发现核/质比例大的细胞及新生血管,结蛋白阳性,但排列较移植组紊乱,PCNA 检测无阳性细胞(图3)。

2.6 电镜检测移植细胞形态特征 对照组和假手术组心肌组织超微结构变化明显,线粒体肿胀,空泡化,嵴减少,心肌纤维 闰盘断裂,纤维化明显(图4A)。移植组上述病理改变较少见,心肌组织中可见不成熟的心肌细胞,核大,细胞器丰富,胞质中可见散在肌丝样物质,散在的肌小节及内膜不完整的新生血管(图4B)。

表3 细胞移植后4周血流动力学评价心功能

Tab 3 Heart function assessed by Langendorff preparation 4 weeks after transplantation

Group	LVSP (p/mmHg)	LVEDP (p/mmHg)	dp/dt _{max} (mmHg · s ⁻¹)	dp/dt _{min} (mmHg · s ⁻¹)
Before transplantation (n= 72)	98.4 ± 2.8	10.4 ± 1.8	9365 ± 389	6938 ± 321
Transplantation (n= 24)	102.8 ± 3.2	8.9 ± 1.6	9986 ± 403	7396 ± 398
Control(n= 24)	72.3 ± 3.9**	20.8 ± 1.5**	7521 ± 369**	5068 ± 296**
Sham operation (n= 24)	71.8 ± 3.4**	19.5 ± 1.2**	7516 ± 358**	5073 ± 293**

LVSP: Left ventricular systolic pressure; LVEDP: Left ventricular end diastolic pressure; dp/dt: Ratio of left ventricular diastolic pressure to left ventricular diastolic time; 1 mmHg= 0.133 kPa; **P < 0.01 vs transplantation group; *P < 0.05 vs before transplantation group

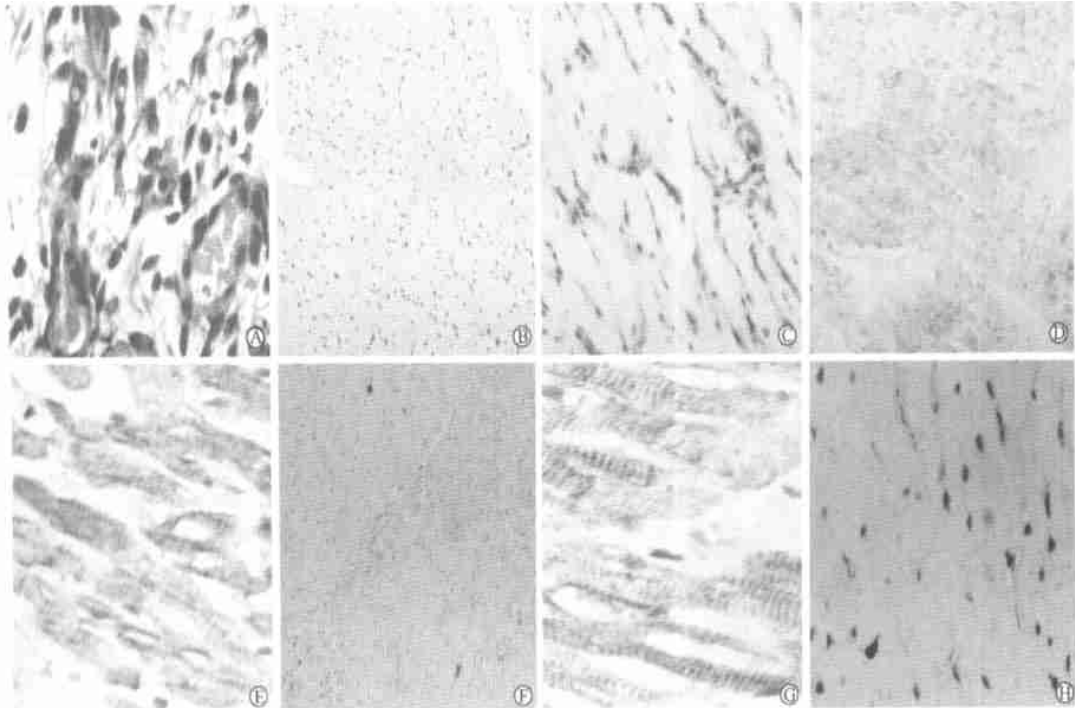


图3 移植后4周大鼠心肌组织 H-E 常规染色(A)和免疫组织化学(B~ H) 检查

Fig 3 H-E staining(A) and immunohistochemical analysis(B-H) of rats myocardium 4 weeks after transplantation

A: After transplantation, the nucleus of primitive cardiac muscle cells is larger than that of surrounding cells and the plasma is less (H-E staining, ×400); B: The cardiac muscle tissue of control group stained with VIII factors is negative (×100); C: After transplantation, the transplanted tissue is stained positively for VIII factors and the blood vessels are apparent, of which the endothelium is not complete (×100); D: The cardiac muscle tissue of control group stained with actin is in disorder, and does not show sarcomeres (×400); E: After transplantation, the transplanted tissue stained with actin is in order and showing sarcomeres (×400); F: The expression of desmin in control group is positive, but in disorder and showing no sarcomeres (×100); G: After transplantation, the expression of desmin in transplantation tissue is in order and showing sarcomeres clearly (×400); H: PCNA is expressed positively in the tissue transplanted with MBMCs (×100)

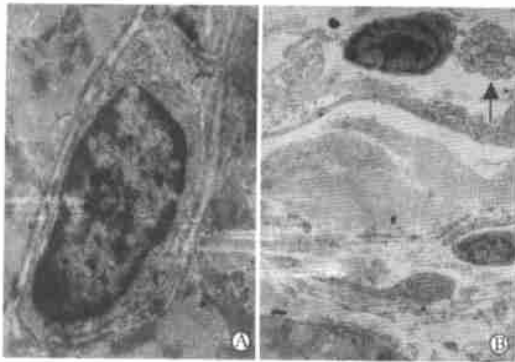


图4 电镜观察移植后4周大鼠心肌组织超微结构

Fig 4 Electron microscopy analysis of rats myocardium ultrastructure 4 weeks after transplantation

A: The nuclear of primitive blood vessels is large, organelle is abundant and pericytes and basement membranes are incomplete ($\times 10\ 000$); B: The cardiac muscle cell is immature, the nuclear is large, and the organelle is abundant (arrow). The cardiac-like tissue has many components of normal myocardium including sarcomeres ($\times 3\ 000$)

3 讨论

近几年来,干细胞移植后心肌再生的优点和可行性已逐渐引起了广泛的关注,通过移植具有成肌及成血管潜能的各种干细胞至心肌坏死区,可使其在损伤坏死区增殖分化成为新生心肌组织和血管,增加有效心肌细胞数量,改善血供,从而提高心功能。

Yoo 等^[3,4]和 Suzuki^[6]曾把胚胎心肌细胞、平滑肌细胞和骨骼肌细胞植入DCM 大鼠心脏上,4周后有效改善了心功能,产生了新生的心肌细胞和血管,但研究仅限于动物实验,因为这些类型细胞获取不便,对缺血敏感,不易获得足够数量,并难在结构和功能上与存活心肌完全整合为一体。近来,诸多研究^[7-10]表明,骨髓干细胞具有多向分化潜能,能产生表现型和基因型与亲代完全一样的子代细胞,同时还能在特定条件下,分化为多种组织类型细胞,将其植入动物或人体内,可明显修复变性坏死的心肌组织,逆转左室重构,改善心功能。骨髓干细胞获取方便,进行自身移植不会发生免疫排斥反应,也不存在伦理问题,是一种理想的细胞来源。

本实验动物模型的构建是通过皮下注射大剂量ISO (1次/d,连续2d),造成心肌弥漫性坏死、纤维化及心室扩张^[5],与病毒感染造成病毒性心肌炎进而发展成DCM 的动物模型不同的是,它避免了特异性炎症激活系统刺激细胞因子的释放,有利于移植细胞的生长。

细胞移植后4周,在抗心肌特异的肌动蛋白抗

体阳性的细胞质绿色荧光背景下,可见有散在的DAPI示踪呈现蓝色荧光的细胞核,大约占左心室前壁的35%~40%,同样,在VIII因子相关抗原抗体阳性的微血管内皮中也可见到DAPI示踪植入的干细胞,此结果表明新生成的心肌和血管是由MBMCs分化而来的。但移植入体内的干细胞并不会全部存活并定向分化,据文献^[11,12]报道,移植细胞死亡率最高是发生在细胞移植后24h内,高达 $(32.1 \pm 3.5)\%$,1周时细胞死亡趋于稳定,死亡率降至1.0%,此后细胞仍有少量持续死亡,至12周时,细胞存活率为15%。其原因有多种:可能是心脏缺血缺氧的微环境不利于移植细胞的存活,也可能是机体本身的炎症和免疫反应对移植细胞的排斥,以及细胞间生存信号的丢失,导致移植细胞的死亡。一旦移植细胞存活超过1周,绝大多数细胞将开始在受损心肌中定向分化,1~2周内细胞核分化较快,此后分化速度趋于平缓。移植细胞分化形成新生的心肌和血管,从而修复受损心肌,持续改善心功能。

心脏微环境对移植细胞的存活极其重要,它提供足够的营养支持以利于移植细胞的增殖和分化,影响其蛋白和基因的表达,诱导干细胞向修复细胞演变和分泌细胞外基质参与心肌的修复。在移植组细胞移植区域,可见细胞核相对较大,类似胎心或新生心肌细胞的细胞团,有明显的新生血管;通过对心肌特异性和功能性蛋白的检测,证实MBMCs在结构上已分化为心肌细胞。电镜下可见心肌组织中不成熟的心肌细胞,胞质中有散在的肌丝样物质;散在的肌小节及内膜不完整的新生血管,可见在由骨髓血管内皮前体细胞分化的外源性新生血管及干细胞分泌的细胞因子促进的内源性再生血管组成的心脏微环境中,植入的MBMCs分化成了心肌样细胞,增加了有效心肌数目,抑制心肌细胞纤维化,从而修复了变性坏死的心肌组织。

目前评价实验动物心功能主要是通过超声心动图测量心室收缩功能和心导管测定左室压力来完成^[13,14]。本实验在细胞移植后4周,分组对动物进行检测,观察移植前后心室形态、射血功能以及左室压力的变化。结果发现,移植组DCM 大鼠心室壁明显增厚,心室活动协调,心腔无进行性扩张,心功能得到显著改善。可见MBMCs植入后分化为具有心肌特征的细胞,补充了收缩单位,增强了心肌收缩力,提高了室壁顺应性和弹性,限制了重构,防止DCM大鼠心腔进行性扩大,从而改善了心功能。

总之,本实验结果表明,通过MBMCs移植确可在DCM 变性坏死心肌组织区见到心肌及血管组织

的新生,并且均来源于移植的细胞;同时,也为临床上治疗DCM等弥漫性心肌损害疾病提供了一个新的治疗手段和实验依据。

【参考文献】

- [1] Dargie HJ, McMurray J. Chronic heart failure: epidemiology, pathophysiology and treatment[A]. In: Rowlands DJ ed. *Recent advances in cardiology II Edinburgh* [M]. London: Churchill Livingstone, 1992: 73-114
 - [2] Richardson P, McKenna W, Rristow M, et al. Report of the 1995 World Health Organization/International Society and Federation of Cardiology Task Force on the definition and classification of cardiomyopathies[J]. *Circulation*, 1996, 93(3): 841-842
 - [3] Yoo KJ, Li RK, Weisel RD, et al. Autologous smooth muscle cell transplantation improved heart function in dilated cardiomyopathy[J]. *Ann Thorac Surg*, 2000, 70(9): 859-865
 - [4] Yoo KJ, Li RK, Weisel RD, et al. Heart cell transplantation improves heart function in dilated cardiomyopathic hamsters[J]. *Circulation*, 2000, 102: III204-III209
 - [5] Teerlink JR, Pfeffer JM, Pfeffer MA. Progressive ventricular remodeling in response to diffuse isoproterenol-induced myocardial necrosis in rats[J]. *Circ Res*, 1994, 75(7): 105-113
 - [6] Suzuki K, Murtuza B, Suzuki N, et al. Intracoronary infusion of skeletal myoblasts improves cardiac function in doxorubicin-induced heart failure[J]. *Circulation*, 2001, 104(9): I 213- I 217
 - [7] Orlic D, Kajstural J, Chimenti S, et al. Bone marrow cells regenerate infarcted myocardium[J]. *Nature*, 2001, 410(6829): 701-705
 - [8] Fuchs S, Baffour R, Zhou YF, et al. Transendocardial delivery of autologous bone marrow enhances collateral perfusion and regional function in pigs with chronic experimental myocardial ischemia[J]. *J Am Coll Cardiol*, 2001, 37(6): 1726-1732
 - [9] Blau HM, Brazelton TR, Weimann JM. The evolving concept of a stem cell: entity or function[J]? *Cell*, 2001, 105(6): 829-841
 - [10] Goodell MA, Jackson KA, Mjalka SM, et al. Stem cell plasticity in muscle and bone marrow[J]. *Ann NY Acad Sci*, 2001, 938: 208-218
 - [11] Zhang M, Methot D, Poppa V, et al. Cardiomyocyte grafting for cardiac repair: graft cell death and anti-death strategies[J]. *J Mol Cell Cardiol*, 2001, 33(3): 907-921
 - [12] Muller-Ehmsen J, Whittaker P, Klöner RA, et al. Survival and development of neonatal rat cardiomyocytes transplanted into adult myocardium[J]. *J Mol Cell Cardiol*, 2002, 34(2): 107-116
 - [13] Orlic D, Kajstural J, Chimenti S, et al. Mobilized bone marrow cells repair the infarcted heart, improving function and survival[J]. *Proc Natl Acad Sci USA*, 2001, 98(8): 10344-10349
 - [14] Min JY, Yang YK, Converso KL, et al. Transplantation of embryonic stem cells improves cardiac function in postinfarcted rats[J]. *J Appl Physiol*, 2002, 92(2): 288-296
- [收稿日期] 2004-06-02 [修回日期] 2004-07-19
[本文编辑] 邓晓群

· 个案报告 ·

恶性淋巴瘤双眼眶浸润一例报告

Malignant lymphoma encroached on double orbits: a case report

陈娟, 魏锐利, 程金伟, 蔡季平(第二军医大学长征医院眼科, 上海 200003)

[关键词] 眼眶肿瘤; 淋巴瘤, 恶性; 肿瘤浸润

[中图分类号] R 733.7; R 739.7 [文献标识码] B

[文章编号] 0258-879X(2004)09-0955-01

***1 临床资料** 患者,男,62岁。因双眼肿胀伴异物感半年,于2003年3月31日入院。患者于2002年9月起发现双眼眼睑肿胀,睁眼吃力,眼内异物感,眼球转动困难,外院给予抗生素眼液局部点眼。2003年3月初发现双眼睑肿胀明显加重,并出现双侧颈部包块,外院给予林可霉素肌内注射,病情无明显缓解,遂到我院就诊。眼部检查:两眼视力为1.0/1.0,双眼眶上缘可触及一长条形肿块,大小约0.5 cm × 2.5 cm,外侧明显,质软,活动度差,不随眼球运动改变位置;双眼上睑饱满,睑裂变窄(右眼睑裂宽6 mm、左眼睑裂宽4 mm),右眼上睑遮盖角膜上缘5 mm,左眼上睑遮盖角膜上缘7 mm;双眼泪腺区饱满;双眼球向下方移位,向上运动明显受限,向外侧运动略受限;双眼上结膜穹隆饱满,结膜轻度水肿;余眼部检查未见明显异常。体格检查:双侧颈部淋巴结肿大,粘连成团,大小约4.0 cm × 4.0 cm。左侧胸部饱满,呼吸运动受

限,叩诊呈浊音,呼吸音减弱,语音传导减弱。辅助检查:眼部B超显示双眼球上方条形低回声区;眼眶CT平扫可见双侧上眼睑、泪腺区片状高密度软组织病变影,形状不规则,密度均匀,边界尚清,于上方包绕眼球生长;胸片可见双肺纹理增多,左侧胸腔积液;胸部CT平扫及增强扫描可见左后侧胸膜腔水样密度影,隆突下可见肿大淋巴结,注药后明显强化。入院后于2003年4月8日在局麻下行左侧眼睑肿瘤活检术,术中见眼睑皮下组织部位的肿瘤组织,质软,易碎,无包膜,与周围组织粘连。免疫组化检测结果:CD20(+), CD45RA(+), CD74(+), CD79a(+), CD3(-), CD43(±), CD45RO(-)。病理诊断:恶性淋巴瘤(B细胞系)。因考虑肺

(下转第965页)

* [作者简介] 陈娟(1979-),女(汉族),硕士,住院医师