

## 表皮干细胞在人体不同部位皮肤的分布差异

牛云飞<sup>1</sup>, 路卫<sup>1</sup>, 夏照帆<sup>1\*</sup>, 张步涛<sup>2</sup>, 韦多<sup>1</sup>, 田建广<sup>1</sup>, 程大胜<sup>1</sup>

(1. 第二军医大学长海医院烧伤科, 上海 200433; 2. 长治市钢铁集团公司职工总医院烧伤科, 长治 046031)

**[摘要]** 目的: 研究表皮干细胞在人体不同部位皮肤的分布差异。方法: 从 5 例成年男性志愿者身体取头部、胸部、背部、臀部、大腿内侧、大腿外侧、上臂内侧、上臂外侧、手掌、足底、包皮及阴囊皮肤标本, 采用免疫组织化学 EnVision 法检测皮肤组织表皮干细胞标志物角蛋白 19(K19)和整合素  $\beta$  的表达。结果: 皮肤基底层 K19 和整合素  $\beta$  阳性细胞以包皮和阴囊最多, 其次是臀部, 背部及四肢近端外侧相应地多于胸部及四肢近端内侧, 头皮、手掌及足底皮肤基底层阳性细胞很少。头皮毛囊隆突部及皮下腺管可见较多 K19 和整合素  $\beta$  阳性细胞。结论: 表皮干细胞在人体不同部位皮肤的分布存在差异, 头皮的毛囊隆突部及包皮和阴囊的皮肤基底层存在较多表皮干细胞, 背部及四肢近端外侧皮肤基底层表皮干细胞相应地多于胸部及四肢近端内侧。

**[关键词]** 表皮干细胞; 皮肤; 角蛋白 19; 整合素  $\beta$ ; 烧伤; 创面愈合

**[中图分类号]** R 322.99 **[文献标识码]** A **[文章编号]** 0258-879X(2004)09-0959-03

### Distribution difference of epidermal stem cells in human skin

NIU Yun-Fei<sup>1</sup>, LU Wei<sup>1</sup>, XIA Zhao-Fan<sup>1\*</sup>, ZHANG Bu-Tao<sup>2</sup>, WEI Duo<sup>1</sup>, TIAN Jian-Guang<sup>1</sup>, CHENG Da-Sheng<sup>1</sup> (1. Department of Burns, Changhai Hospital, Second Military Medical University, Shanghai 200433, China; 2. Department of Burns, Hospital of Changzhi Iron & Steel Group, Changzhi 046031)

**[ABSTRACT]** **Objective:** To determine the distribution of epidermal stem cells (ESCs) in different parts of human skins. **Methods:** Skin biopsies were performed on 12 different parts of body in 5 adult volunteers (male, 18-45 years old). For each volunteer, normal skins of scalp, anterior trunk, posterior trunk, hip, inner side of thigh and upper arm, outer side of thigh and upper arm, palm, vola, foreskin and scrotum were taken. K19 and integrin  $\beta$  were used as the biochemical markers for ESCs identification by method of immunohistochemistry. All sections were processed in EnVision procedure. **Results:** It was found that K19 and integrin  $\beta$  positive cells in the basal layer were the richest in foreskin and scrotum sections, and were also richer in hip skin. The numbers of positive cells in the skins of posterior trunk, outer side of thigh and upper arm were higher than those in the skins of anterior trunk, inner side of thigh and upper arm. K19 and integrin  $\beta$  were rarely expressed in basal cells of scalp, palm and vola, but more positive cells were found in bulge region of follicles and epidermis of subcutaneous gland. **Conclusion:** The distribution of ESCs in different parts of human skin is different. There are more ESCs in basal layer of foreskin, scrotum and bulge region of follicles; the numbers of ESCs in the skin of posterior trunk, outer side of thigh and upper arm are higher than those in the skins of anterior trunk, inner side of thigh and upper arm respectively.

**[KEY WORDS]** epidermal stem cells; skin; keratin19; integrin  $\beta$ ; burn; wound healing

Acad J Sec Mil Med Univ, 2004, 25(9): 959-961

\* 人体不同部位皮肤创面的愈合能力不完全相同, 如: 头面部皮肤创面愈合较快, 背部及四肢外侧创面愈合较胸部及四肢内侧快。研究<sup>[1,2]</sup>发现: 皮肤中表皮干细胞数量随着年龄的增大而逐渐减少, 婴幼儿皮肤基底层所含表皮干细胞的数量明显高于成年人。本实验通过免疫组化 EnVision 法检测人体表皮干细胞标志物角蛋白 19(K19)和整合素  $\beta$ , 观察人体不同部位表皮干细胞的分布情况。

### 1 材料和方法

1.1 组织取材 分别从 5 例 18~45 岁成年男性志愿者身体取头部、胸部、背部、臀部、大腿内侧、大腿

外侧、上臂内侧、上臂外侧、手掌、足底、包皮及阴囊皮肤标本, 取材后即刻 10% 中性甲醛溶液固定, 常规石蜡包埋, 4℃ 保存待测。

1.2 免疫组化染色 所有标本经切片后, 分别采用鼠抗人 K19 (DAKO RCK108) 和整合素  $\beta$  (Santa Cruz 4B7R) 单克隆抗体作为一抗, 以免疫组织化学 EnVision 法进行检测, 实验操作按试剂盒说明书进

\* [基金项目] 国家高新技术发展规划 ("863" 计划) 课题 (2001AA21604); 国家重点基础研究规划 ("973" 计划) 课题 (G1999054309)。

[作者简介] 牛云飞(1976-), 男(汉族), 硕士, 住院医师

\* Corresponding author: E-mail: xiazhaoan@hotmail.com

行。具体步骤如下: 石蜡切片常规脱蜡至水, 3% H<sub>2</sub>O<sub>2</sub> 37 孵育 10 min 消除内源性过氧化物酶, 磷酸盐缓冲液(PBS)冲洗后置于 0.01 mol/L pH 6.0 的枸橼酸盐缓冲液中进行抗原热修复; 滴加 1:100 稀释的一抗, 37 孵育 60 min, PBS 洗 3 min × 3; 滴加 EnVision 试剂 37 孵育 30 min, PBS 冲洗; 二甲基联苯胺(DAB)显色, 苏木精衬染, 常规脱水、透明, 中性树脂封片。显微镜下观察, 同时设置以 PBS 代替一抗的阴性对照。

1.3 组织学观察 200 倍光镜下观察免疫组化结果并照相, 随机选取 20 个视野, 每视野连续观察 100 个基底细胞, 记录阳性细胞数并算出阳性率。

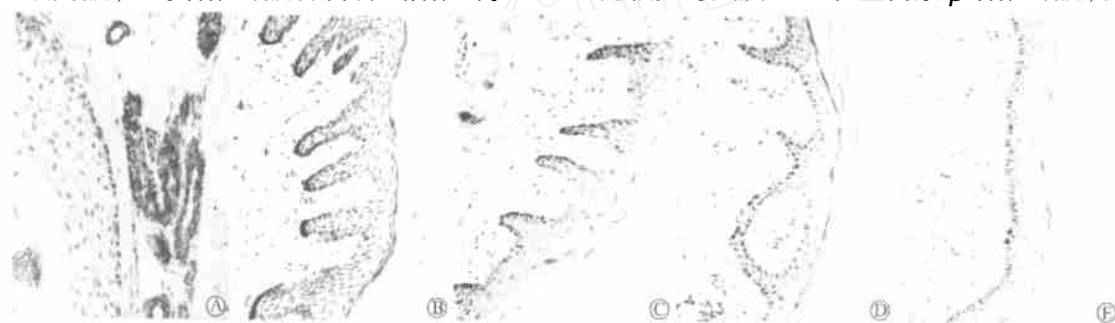

图 1 K19 在不同部位皮肤组织的表达

Fig 1 Expression of K19 in different parts of skin tissue (×200)

- A: K19 is positively expressed in bulge region of follicles and epidermis of subcutaneous gland of scalp;
- B: K19 is expressed in basal layer of foreskin and rete pegs are abundant; C: K19 expression in basal layer of hip skin;
- D: K19 expression in basal layer of posterior trunk skin;
- E: In the skin of anterior trunk, K19 positive cells and rete pegs are scanty

200 倍光镜下, 计数不同部位皮肤基底 K19 和整合素 β 阳性细胞数, 头皮、手掌及足底皮肤基底 K19 和整合素 β 基本不表达, 不作计数。皮肤基底 K19 和整合素 β 阳性细胞以包皮及阴囊最多, 其次是臀部, 背部及四肢近端外侧相应地多于胸部及四肢近端内侧 (P < 0.05), 见图 2。

### 3 讨论

表皮干细胞分化过程中伴随细胞黏附分子、角蛋白、核蛋白及转录因子的一系列变化, 这些分子可以作为表皮干细胞的标志物而用于其分离与鉴定。研究<sup>[3]</sup>发现: K19 阳性细胞具有干细胞的慢周期性, 同时也是标记延迟细胞, 整合素 α<sub>6</sub>β<sub>4</sub> 呈阳性表达, 表明 K19 是表皮干细胞较为特异的分子标记物。整合素 β 属于表面黏附分子家族, 流式细胞仪分选可将表皮细胞分成 2 类, 即整合素 β 阳性细胞与整合素 β 阴性细胞, 培养证实整合素 β 阳性细胞具有更高的克隆形成能力, 可快速黏附到细胞外基质如 IV 胶

1.4 统计学处理 所有数据均以  $\bar{x} \pm s$  表示, 组间比较使用 SPSS 软件进行单因素的方差分析。

### 2 结果

光镜下可见在头皮的毛囊隆突部及皮下腺管可见较多的 K19 和整合素 β 阳性细胞, 毛囊间的表皮基底层阳性细胞很少; 手掌及足底等无毛皮肤中阳性细胞主要位于皮下腺管上皮, 皮肤基底层基本不表达; 其他部位阳性细胞主要位于表皮基底层, 呈散在非均一分布, 于钉突部位相对集中, 不同部位皮肤钉突数量存在明显差别, 包皮及阴囊皮肤基底层可见较多钉突及 K19 和整合素 β 阳性细胞, 见图 1。

原等, 超微结构显示为未分化细胞, 表明基底层整合素 β 阳性细胞中富含表皮干细胞<sup>[4]</sup>。Kaur 等<sup>[5]</sup>发现: 整合素 β 阳性细胞中, 表皮干细胞整合素 β 的表达量约为短暂扩充细胞 (TA 细胞) 的 2 倍, 因此整合素 β 是相对特异性标志物。本实验结合 K19 和整合素 β 2 种单克隆抗体, 可以较好地检测出皮肤中增殖能力较强的表皮干细胞及早期 TA, 由于正常皮肤表皮干细胞成一定比例进入分化进程, 不同部位皮肤 K19 和整合素 β 阳性细胞数的差异可以反映出皮肤中表皮干细胞分布的差异。本研究中表皮基底层 K19 和整合素 β 阳性细胞比例明显高于文献<sup>[6]</sup>, 可能与阳性细胞中含有部分 TA 细胞有关。本实验研究结果与以往研究<sup>[7,8]</sup>基本一致。

严重烧伤、创伤等所致的皮肤损伤, 身体不同部位皮肤创面的愈合能力存在差异。头面部创面愈合较快, 大面积烧伤后常反复取头皮作为供皮区, 因此头皮被称为: “天然皮库”。临床观察发现: 胸部及四肢内侧创面愈合常比背部及四肢外侧慢, 四肢内侧

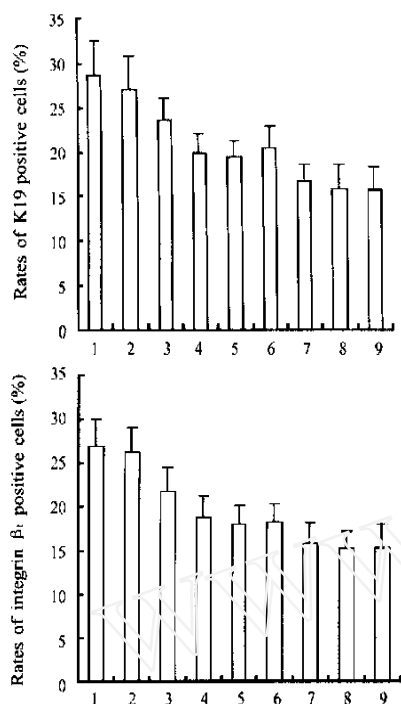


图2 不同部位皮肤 K19(A)和整合素  $\beta_1$ (B) 阳性细胞率的比较

Fig 2 Rates of K19(A) and integrin  $\beta_1$ (B) positive staining cells in basal layer of different parts skin

1: Foreskin; 2: Scrotum; 3: Hip; 4: Posterior trunk;  
5: Outer side of thigh; 6: Outer side of upper arm;  
7: Anterior trunk; 8: Inner side of thigh;  
9: Inner side of upper arm

切取中厚断层皮后比较容易形成瘢痕,因此供皮区常选择肢体外侧、背部、侧胸部及臀部。本实验证实人体不同部位皮肤的表皮干细胞分布是不均一的:皮肤基底层表皮干细胞以包皮及阴囊最多,其次是臀部、背部及四肢近端外侧相应地多于胸部及四肢近端内侧,头皮、手掌及足底皮肤基底层表皮干细胞数量较少。但在头皮毛囊隆突部及皮下腺管上皮,可见大量 K19 和整合素  $\beta_1$  阳性细胞,这些细胞可能是头皮创面愈合较快的原因之一。另外,在大部分皮肤组织都发现皮下腺管上皮 K19 和整合素  $\beta_1$  阳性表达,不同部位腺管密度不同,头皮、手掌及足底皮肤皮下腺管数量明显多于其他部位。低倍镜下,在毛囊周围及其下方,可见大量的腺管上皮着色,形成一条阳性着色的腺管带,这些细胞是否具有干细胞特征,其是否在烧伤后创面修复过程中发挥作用有待进一步研究。本研究还发现表皮干细胞在钉突部位有明显的聚集现象,表明干细胞大部分定位于皮肤较深的部位。不同部位皮肤基底层形成的钉突数量也存在明显差别,包皮可见大量的钉突样结构,臀部及背部等皮肤较厚的部位,可见钉突数量明显多于胸部

及四肢内侧皮肤。考虑到包皮及阴囊皮肤有较大的伸缩性,此处钉突数量较多可能与其伸缩性有关。实验中在头皮、手掌及足底皮肤基底层检测到的 K19 及整合素  $\beta_1$  阳性细胞数量较少,不排除这些部位存在 K19 及整合素  $\beta_1$  阴性的表皮干细胞的可能。本实验中 5 例标本均来自于成年男性,表皮干细胞在女性及儿童的体表分布与成年男性是否一致,需通过进一步实验证实。

关于表皮干细胞的特异性分子标志物及其鉴定标准,体内及体外生物学特征的变化,目前还存在很多争议。通过实验确定人体表皮干细胞的体表分布模型,对烧伤患者手术植皮时选择供皮区及构建组织工程皮肤时选择富集高浓度种子细胞有巨大帮助。表皮干细胞有着广泛的应用前景,对其体内和体外生物学特性的研究对表皮干细胞的分离、鉴定、肿瘤的发生、基因治疗及组织工程皮肤的研究有重大促进作用。

#### [参考文献]

- [1] Michel M, L Heureux N, Auger FA, *et al* From newborn to adult: phenotypic and functional properties of skin equivalent and human skin as a function of donor age[J]. *J Cell Physiol*, 1997, 171(2): 179-189.
- [2] 赵志力,付小兵,孙同柱,等.不同发育阶段人皮肤表皮干细胞增殖分化特征及其与创面修复结局关系的研究[J].*解放军医学杂志*, 2002, 27(5): 388-399.
- [3] Michel M, Torok N, Godbout MJ, *et al* Keratin 19 as a biochemical marker of skin stem cells *in vivo* and *in vitro*: keratin 19 expressing cells are differentially localized in function of anatomic sites, and their number varies with donor age and culture stage[J]. *J Cell Sci*, 1996, 109(5): 1017-1028.
- [4] Jones PH, Watt FM. Separation of human epidermal stem cells from transit amplifying cells on the basis of differences in integrin function and expression[J]. *Cell*, 1993, 73(4): 713-724.
- [5] Kaur P, Li A. Adhesive properties of human basal epidermal cells: an analysis of keratinocyte stem cells, transit amplifying cells, and postmitotic differentiating cells[J]. *J Invest Dermatol*, 2000, 114(3): 413-420.
- [6] Potten CS, Booth C. Keratinocyte stem cells: a commentary [J]. *J Invest Dermatol*, 2002, 119(4): 888-899.
- [7] Jensen UB, Lowell S, Watt FM. The spatial relationship between stem cells and their progeny in the basal layer of human epidermis: a new view based on whole mount labeling and lineage analysis[J]. *Development*, 1999, 126(11): 2409-2418.
- [8] O'Shaughnessy RF, Christiano AM. Stem cells in the epidermis[J]. *Skin Pharmacol Appl Skin Physiol*, 2001, 14(6): 350-357.

[收稿日期] 2004-05-17

[修回日期] 2004-07-23

[本文编辑] 曹静