

· 论 著 ·

下颌角钢丝牵引加手法复位治疗老年陈旧性颞下颌关节前脱位

李延平², 徐晓刚^{1*}, 吕春堂¹

(1. 第二军医大学长海医院口腔科, 上海 200433; 2. 上海市杨浦区中心医院口腔科, 上海 200090)

[摘要] 目的: 观察应用下颌角钢丝结扎牵引加手法复位治疗老年性陈旧性颞下颌关节前脱位的效果。方法: 1998年7月至2003年3月间应用下颌角钢丝结扎牵引加手法复位的方法治疗5例9侧老年性陈旧性颞下颌关节前脱位, 男性2例, 女性3例, 年龄65~83岁, 病程3周~4个月; 局麻下复位2例, 全麻下复位2例, 下颌角钢丝弹力牵引2周后手法复位1例。结果: 所有患者均获得成功复位, 经6~12个月随访, 治疗结果满意。其中1例术后2个月出现关节脱位, 经再次手法复位效果满意, 随访期间未见其他明显并发症。结论: 对于老年性陈旧性颞下颌关节脱位, 采用下颌角钢丝牵引加手法复位的方法可获得满意的效果。

[关键词] 颞下颌关节; 关节脱位; 手法复位

[中图分类号] R 782.62 **[文献标识码]** A **[文章编号]** 0258-879X(2004)09-0989-02

Edentulous mandible traction with wired angle and manipulative reduction in treatment of temporomandibular joint longstanding dislocation in the elderly

LI Yan-Ping², XU Xiao-Gang^{1*}, LÜ Chun-Tang¹ (1. Department of Stomatology, Changhai Hospital, Second Military Medical University, Shanghai 200433, China; 2. Department of Stomatology, Centre Hospital of Yangpu District, Shanghai 200900)

[ABSTRACT] **Objective:** To study the combination of edentulous mandible traction with wired angle and manipulative reduction for treatment of long-standing dislocation of the temporomandibular joint in the elderly. **Methods:** From July 1998 to March 2003, 5 elderly patients (3 women and 2 men; mean age: 74.6 years, range: 65-83, course: 6 weeks-4 months) with long-standing dislocation of the temporomandibular joint were treated by traction with wired angle of the edentulous mandible and manipulative reduction, 2 cases under local anesthesia, 2 cases under general anesthesia. One patient was treated by 2-week elastic traction with wire and then by manipulative reduction. **Results:** Satisfactory results were showed in all patients. During the periods of follow-up (6-12 months) there was no obvious complications in all patients except for 1 case of acute dislocation of joint, which was successfully treated by manipulative reduction. **Conclusion:** For long-standing dislocation of the temporomandibular joint in the elderly, treatment by traction with wired angle of the edentulous mandible and manipulative reduction can obtain satisfactory outcomes.

[KEY WORDS] temporomandibular joint; long-standing dislocation; manipulative reduction

[Acad J Sec Mil Med Univ, 2004, 25(9): 989-990]

* 颞下颌关节急性前脱位或复发性脱位是口腔科的急症, 如在数周乃至1个月以上未将脱位及时复位者就成为陈旧性脱位, 临床上较为少见。由于陈旧性颞下颌关节脱位时, 关节周围常有不同程度结缔组织增生, 临床治疗常采用外科手术复位^[1]。我们应用下颌角钢丝牵引加手法复位方法治疗5例老年性陈旧性颞下颌关节前脱位获得成功, 现介绍如下。

1 资料和方法

1.1 一般资料 自1998年7月至2003年3月期间, 长海医院口腔科共收治5例(9侧)陈旧性颞下颌关节前脱位的老年患者, 其中男性2例, 女性3例, 年龄65~83岁。双侧4例, 单侧1例; 病程3周至4个月。病因: 复发性脱位伴脑梗死1例, 急性脱位误诊耽误治疗1例, 拔牙1例, 麻醉插管急性脱位未及时治疗1例, 脑梗死后癫痫发作1例。术前检查

均见前牙开颌, 下颌前伸, 张口受限, 耳屏前空虚, X线片显示髁状突位于关节结节前方(图1A), 全部病例均排除肿瘤性因素。所有患者均因无牙颌或严重牙列缺损不具备颌间结扎弹性牵引条件。

1.2 治疗方法 所有患者门诊接诊时, 均在先行手法复位及局麻下手法复位失败的情况下, 进一步采取以下颌角钢丝牵引为主的保守性治疗方案。常规进行咀嚼肌及关节上腔麻醉, 同时在局麻下做双侧下颌角小切口, 分离软组织, 暴露骨组织, 在下颌角骨下缘上方约0.5 cm处钻孔, 穿入直径0.5 mm的结扎钢丝, 两侧方法相同, 然后一侧或两侧同时将下颌骨向下牵引; 在下颌角钢丝牵引的同时, 反复进行

* [作者简介] 李延平(1959-), 男(汉族), 副主任医师
E-mail: liyanping@sina.com

* Corresponding author: E-mail: xxgsnm@sinacn.com

被动张闭口运动,摇动下颌骨升支,注意推移髁状突后方的软组织,随后在下颌角钢丝牵引时进行口内手法复位。患者不能合作者(2例),则在全麻下复位。1例患者因下颌角钢丝牵引加手法复位未能成功,因全身疾病情况不允许全麻复位,改行下颌角钢丝弹性牵引,患者平卧于骨科常用的牵引床(上海市恒辰科技有限公司生产),双侧下颌角钢丝接铅丝弓,经弹性橡胶管连接牵引绳至床尾可自由调节高度的横杆滑轮,牵引绳绕滑轮悬吊牵引物,牵引力量为1.5~2 kg,牵引方向约为仰角20°,每日进行4~6次,每次时间30 min,1周后牵引持续时间逐渐延长60 min;在弹性牵引2周后,局麻下手法复位成功。复位后,戴入义齿,行颅颌绷带固定3周。病情稳定一周后拆除下颌角钢丝。颅颌绷带拆除后逐渐进行张口训练。

2 结果

所有患者均获得成功复位(图1B),经6~12个月门诊随访,治疗结果满意,未见明显并发症,复位后戴入义齿咬合关系恢复正常,无明显偏牙合及张口受限,张口度从3.5~4.5 cm不等。1例男性患者因患病前有复发性颞下颌关节前脱位的病史,术后2个月再度出现关节脱位,手法及时复位后,再行颅颌绷带固定3周,拆除绷带后嘱注意避免过大张口,治疗后随访4个月内未见有复发。

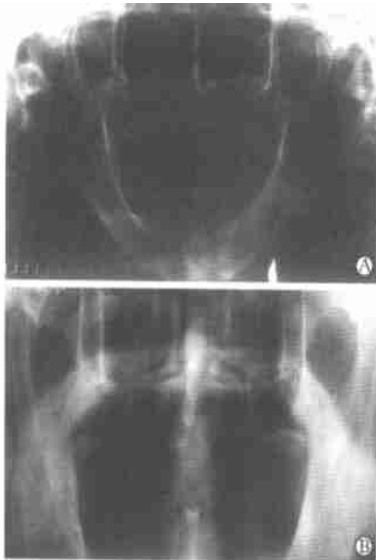


图1 陈旧性颞下颌关节脱位复位前(A)、后(B)X线影像
 Fig 1 X-ray of long-standing dislocation of temporomandibular joint preoperatively (A) and postoperatively (B)

3 讨论

陈旧性颞下颌关节前脱位的治疗一般分为保守

性治疗和开放手术两类,其复位的原则是尽可能采取保守治疗,严格掌握手术适应证。治疗应从保守方法到开放手术逐渐进行^[2,3]。陈旧性颞下颌关节前脱位采用一般手法复位,甚至在局麻或全麻下进行,常不能获得成功,其原因多是髁状突长期脱位于关节结节前上方,关节局部组织受到撕拉、挤压,导致关节周围结缔组织不同程度增生,且相应的咀嚼肌群也有不同程度的痉挛,单纯手法复位很难将髁状突下降到关节结节水平以下。当然在关节内外软组织明显纤维化甚至骨化、关节盘移位的情况下,则需行开放性手术,但手术的并发症较多^[4]。

陈旧性颞下颌关节前脱位的老年患者,在治疗过程中有不同于一类患者的特点^[5]。从口腔专科情况看,由于老年患者牙槽骨萎缩明显、骨质较稀疏,单纯手法复位用力过猛易引起外伤性骨折。另外,老年患者中严重牙列缺损和无牙颌的情况多见,不具备颌间结扎弹力牵引的条件,给临床治疗带来困难。然而,老年患者局部组织常较为松弛,组织粘连、纤维化发展较慢,这又为保守治疗获得成功提供了更大可能。

本组5例老年患者采用局麻或全麻下下颌角钢丝牵引加手法复位的治疗方法均获得了满意的治疗效果,结果说明对于老年性陈旧性颞下颌关节脱位,在无法进行颌间结扎弹力牵引的情况下,采用下颌角钢丝牵引等能够确切辅助髁状突下降的外科保守性治疗手段是较为妥当的选择,可以获得理想的治疗效果。当然,本组5例患者的病程最长的只有4个月,病例数也较少,该治疗方法仍有待于在临床实践中检验。

【参考文献】

- [1] 邱蔚六 主编 口腔颌面外科理论与实践[M]. 北京:人民卫生出版社,1998:817.
- [2] 史宗道 颞颌关节前脱位的治疗方案[J]. 华西口腔医学杂志,1996,14(2):132-134.
Shi ZD. Alternative strategies for managing temporomandibular joint anterior dislocations [J]. *Huaxi Kouqiang Yixue Zazhi(West China J Stomatol)*, 1996, 14(2): 132-134
- [3] Wijnenga JP, Boering G, Blankestijn J. Protracted dislocation of the temporomandibular joint [J]. *Int J Oral Maxillofac Surg*, 1986, 15(4): 380-388
- [4] Smith WP, Johnson PA. Sagittal split mandibular osteotomy for irreducible dislocation of the temporomandibular joint A case report [J]. *Int J Oral Maxillofac Surg*, 1994, 23(1): 16-18
- [5] Vero D. Long-standing bilateral dislocation of the mandible in the elderly [J]. *Int J Oral Surg*, 1981, 10(Suppl 1): 313-317

[收稿日期] 2004-05-19 [修回日期] 2004-07-23
 [本文编辑] 孙岩