

## MEDPOR 支架耳郭再造手术术式改进的研究

江 华\*, 赵耀忠, 吴建明, 袁湘斌, 吴 宏, 章建林, 朱晓海, 林子豪

(1. 第二军医大学长征医院整形外科, 上海 200003)

**[摘要]** **目的:**探讨应用 MEDPOR 支架在第一、二腮弓综合征患者耳再造手术方法的改进,以减少术后再造耳皮肤软组织易破溃和支架外露的并发症。**方法:**实施第一、二腮弓综合征耳再造患者 21 例,23 侧耳。采用颞筋膜瓣或耳后筋膜瓣包裹 MEDPOR 支架后,再将扩张后的乳突区皮瓣覆于筋膜瓣上。手术分两期完成:一期手术将扩张器植入乳突区,术后定期注水扩张乳突区皮肤;二期手术取出扩张器,构筑成蒂位于面部的耳前皮瓣。切取以颞浅动静脉为蒂的颞筋膜瓣,或耳后动静脉为蒂的耳后筋膜瓣,将已制备的 MEDPOR 支架缝合固定于耳郭区的深筋膜上,以颞筋膜瓣或耳后筋膜瓣翻转包裹 MEDPOR 支架,扩张后的乳突区皮瓣覆盖于筋膜瓣上。**结果:**术后随访 10~26 个月,再造耳郭形态较好,未曾发生皮肤软组织破溃和支架外露;再造耳皮肤色泽好,与面部皮肤差异不明显;软组织质地柔软,可撮捏。**结论:**以改进的手术方法应用 MEDPOR 为支架为第一、二腮弓综合征患者再造耳郭,形态效果满意,避免了皮肤破溃、支架外露等并发症的发生。

**[关键词]** MEDPOR 支架;耳再造;颞筋膜瓣;耳后筋膜瓣;皮瓣

**[中图分类号]** R 764.7; R 764.91

**[文献标识码]** A

**[文章编号]** 0258-879X(2005)01-0007-03

### Improved operation technique of implanting MEDPOR framework for auricle reconstruction

JIANG Hua\*, ZHAO Yao-zhong, WU Jian-ming, YUAN Xiang-bin, WU Hong, ZHANG Jian-lin, ZHU Xiao-hai, LIN Zi-hao  
(Department of Plastic Surgery, Changzheng Hospital, Second Military Medical University, Shanghai 200003, China)

**[ABSTRACT]** **Objective:** To study the surgical procedure of implanting MEDPOR framework for auricle reconstruction in patients with first and second branchial arch syndrome. **Methods:** Twenty-three ears in 21 patients were involved. The MEDPOR framework was covered by the temporal fascia flap or the postauricular fascia flap, which was then overlapped by the expanded posterior auricular skin flap. The surgical procedure was divided into 2 stages. Firstly, the soft tissue expander was implanted under the subcutaneous layer in the retroauricular-mastoid area. Secondly, the temporal fascia flap with superficial temporal vessels or retroauricular fascia flap with retroauricular vessels was dissected and isolated. The MEDPOR framework was fastened on the auricular fascia. Then temporal or retroauricular fascia flap was transferred to coat the framework. The expanded skin flap in the retroauricular-mastoid area was transferred onto the fascia flap-packed framework at last. **Results:** The patients were followed up for 10-26 months. The reconstructed ears showed a good appearance and texture. No obvious complications such as fascia or skin necrosis, or framework exposure were found. **Conclusion:** Although the temporal fascia is too thin and the anatomy of the superficial temporal vessels is often abnormal in the patients with the first and second branchial arch syndrome, it is recommendable that the transfer of both the expanded skin flap and retroauricular fascia flap is preferable for the ear reconstruction, which can avoid the soft tissue necrosis over the framework or MEDPOR framework exposure postoperatively.

**[KEY WORDS]** MEDPOR framework; ear reconstruction; temporal fascia flap; postauricular fascia flap; skin flap

[Acad J Sec Mil Med Univ, 2005, 26(1): 7-9]

小耳畸形是第一、二腮弓综合征的重要临床表现之一,实施耳再造手术是其重要的治疗步骤<sup>[1]</sup>。MEDPOR 支架因其良好的组织相容性和良好的轮廓形态,成为耳郭再造的支架材料选择之一<sup>[2~4]</sup>。我科自 1998 年以来,以 MEDPOR 为支架,采用传统手术术式,即以乳突区扩张的皮瓣直接包裹支架,或以颞浅动静脉为蒂的颞筋膜瓣加游离植皮包裹支架再造耳郭术 236 例,取得了满意的形态效果。但经随访,部分患者术后出现包裹支架的软组织破溃,导致程度不同的支架外露,其发生率在早期可达 20%<sup>[5]</sup>,其中尤以第一、二腮弓综合征实施耳再造者

多见。针对此问题,我科自 2002 年 5 月起采用乳突区扩张的皮瓣加以颞浅动静脉为蒂的颞筋膜瓣,或加以耳后动静脉为蒂的耳后筋膜瓣联合应用包裹 MEDPOR 支架再造耳郭 21 例(23 侧耳),经临床随访,避免了皮肤破溃和支架外露的发生,取得了满意的形态效果。

**[基金项目]** 上海市卫生系统百名跨世纪优秀学科带头人培养基金(1999076)。

**[作者简介]** 江 华(1962-),男(汉族),硕士,教授、主任医师,博士生导师。

\* Corresponding author. E-mail: dosjh@sh163c.sta.net.cn

### 1 材料和方法

1.1 临床资料 第一、二腮弓综合征的小耳畸形患者 21 例(23 侧耳畸形),男性 12 例,女性 9 例,其中单侧小耳畸形 19 例,双侧小耳畸形 2 例。年龄 6~32 岁,中位年龄 13 岁。均有下颌骨、上颌骨、颧骨和颞骨发育不良,面部和颞部皮下软组织、肌肉和筋膜均较薄。一侧小耳畸形患者两侧面部不对称,小耳侧面部明显短小,咬颌不齐;双侧小耳畸形患者颜面短小,尤其下颌短小明显。所有小耳畸形侧耳道完全闭塞。术前超声多普勒检查显示,20 侧颞浅动脉顶支存在,走行无变异,其中 4 侧颞浅动脉血流声弱且走行距离短;3 侧颞浅动脉未探及。

1.2 手术方法 手术分两期完成。第 1 期手术在全身(<15 岁)或局部(15 岁以上)麻醉下完成。用美蓝于患侧乳突无发区设计扩张器埋置的区域和拟分离的范围,皮下注射含少量肾上腺素的生理盐水 10~20 ml。于发际缘内做水平切口,于乳突区皮下分离形成皮下腔穴,植入 50 ml 左右的软组织扩张器,检查无明显出血后,分层缝合伤口。术后定期经注射壶注水充盈扩张器,至预期的容量(约 50~80 ml)。

皮肤软组织扩张器注射完毕后即可行第 2 期手术。术前再次用超声多普勒血流仪探测颞浅动脉的走向并标示,如果颞浅动脉走行位置恒定、距离长、血流声强者,则选择颞浅筋膜瓣;若颞浅动脉顶支缺如或走行距离短、血流声弱者,则切取耳后筋膜瓣。单侧小耳畸形者以健侧耳郭形态为模板,双侧小耳畸形者参考其父母耳郭的大小、形态。手术在全麻下实施。修整 MEDPOR 支架以备。设计颞顶部或耳后部及发际缘切口(图 1)。首先沿耳后发际缘做切口,达皮下组织,分离取出扩张器,剔除发育不良的耳软骨,形成蒂位于面侧的皮瓣。此时的皮瓣菲薄,借助透射灯光可见清晰的血管网。形成的扩张器囊壁保留,仅沿皮瓣的纵轴方向做数条切口切开囊壁膜。于颞顶部或耳后切口和拟切取颞筋膜瓣范围内的皮下注射 1:20 万肾上腺素盐水溶液。切开头皮达皮下颞筋膜浅层平面,掀起头皮瓣,解剖游离包含颞浅动静脉的颞浅筋膜瓣,大小约 10 cm × 10 cm;或包含耳后动静脉的耳后筋膜瓣,避免损伤颞浅血管和耳后血管及头皮的毛囊。皮瓣和颞筋膜瓣形成准备完毕后,在相应位置上,将制备的 MEDPOR 支架用 4 号缝线缝合固定于深筋膜上,并形成一定的耳颅角和前倾角。把形成的筋膜瓣翻转包覆 MEDPOR 支架,两者之间置脑室引流管,以备术后

早期接负压吸引。于支架基部将筋膜瓣与乳突部深筋膜缝合固定。再将扩张后蒂位于面侧的皮瓣覆盖于包被 MEDPOR 支架的颞筋膜瓣上,要求皮瓣覆盖再造耳的前面并超过 MEDPOR 支架的耳轮缘。耳后皮肤缺损区做厚断层皮片或全层皮片游离移植,打包包扎。

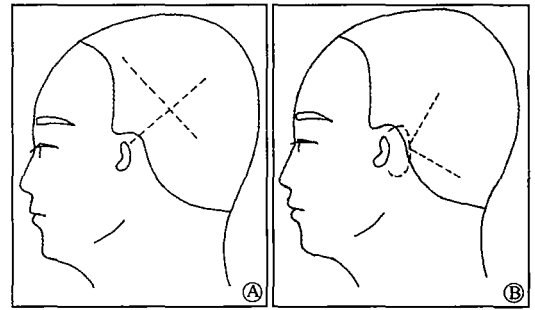


图 1 切取颞浅筋膜瓣(A)和耳后筋膜瓣(B) 包覆支架的皮肤切口示意图

Fig 1 Incision of MEDPOR framework coated with temporal fascia flap(A) or postauricular fascia flap(B)

### 2 结果

术后 1 周内,再造耳区留置的引流管保持持续负压吸引。皮瓣远端多呈紫红或粉红色,疑似静脉回流障碍,但未见色泽加深变黑。1 周后,皮瓣颜色恢复正常。再造耳郭的形态于术后 3 个月左右逐渐显现。随时间延长,外形更佳。更为重要的是,耳郭皮肤的色泽与周围面部皮肤几乎无明显差别。术后随访最长达 2 年,最短 6 个月,再造耳郭的形态和色泽满意,皮瓣在支架上可移动,并可捏起皮瓣。未曾发生皮肤软组织破溃和支架外露等常见的并发症(图 2)。

### 3 讨论

第一、二腮弓综合征系胚胎期间第一、二腮弓和位于其间的咽囊及第一腮裂发育不全所致,主要表现为颜面下 2/3 的上、下颌骨和颧骨发育不全,面部短小或两侧面部不对称,患侧面部肌肉和筋膜萎缩,血管和神经发生变异。耳郭表现为程度不同的发育不良及外耳道闭锁。实施耳郭再造是第一、二腮弓综合征的重要治疗步骤之一。耳郭再造主要涉及耳支架的构建和包覆耳支架的皮肤软组织的选择。迄今,临床上用于耳支架的材料包括自体肋软骨、异体(种)肋软骨和高分子合成材料。自体肋软骨因其不发生免疫排斥反应,少有支架外露,故长久以来是支架的首选材料<sup>[6~8]</sup>。但自体肋软骨的切取需手术完成,增加了患者的痛苦。整形外科医生雕塑的肋软

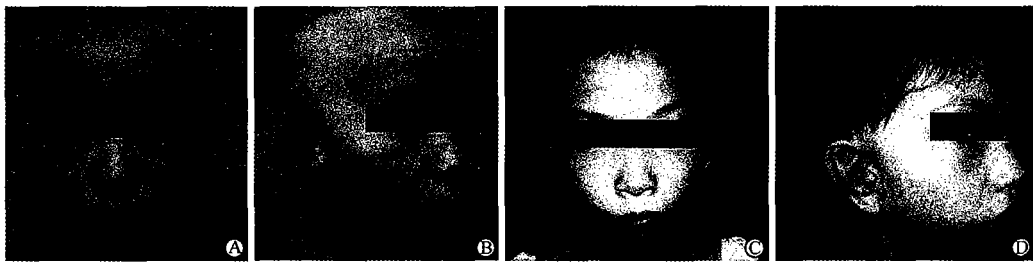


图2 第一、二腮弓综合征的耳再造(患者为双侧小耳畸形)

Fig 2 Ear reconstruction of patients with first and second branchial arch syndrome (patients with bilateral microtia)

A: Frontal side, pre-operation; B: Lateral side, pre-operation; C: Frontal side, post-operation; D: Lateral side, post-operation

骨支架往往难达到理想的形态;且肋软骨游离移植后会发生一定程度的吸收和变形,影响了最终的效果。尤其是儿童期能提供的肋软骨量有限,难以满足支架构建的需要。异体和异种肋软骨因其可能产生排异反应,加上术后的吸收和变形,在临床上应用受到限制。MEDPOR 是一种医用多孔聚乙烯生物材料,因其与组织间可以发生一定的血管化,组织相容性较其他生物合成材料为优,还可塑造较理想的耳郭形态。但传统方法进行的耳郭再造易出现包覆支架的软组织破溃和程度不同的支架外露<sup>[5]</sup>,分析其原因,除 MEDPOR 本身的抗原性和支架质地硬外,包被支架的组织厚度薄且血供不良是重要的因素。

第一、二腮弓综合征的畸形除骨骼和耳郭发育不良外,还涉及面部的肌肉、筋膜和皮下脂肪等软组织较薄。术中发现,这类患者的颞筋膜多明显变薄,颞浅动脉管径细,少数患者颞浅动脉缺如。术前检查和术中探查也发现,如颞浅动脉管径细或解剖出现变异者,则耳后动静脉均存在,且往往口径相对较粗。既往包覆 MEDPOR 支架的组织早期多为扩张后的乳突区皮瓣,因支架外露机会多,后期则改用以颞浅动静脉为蒂的颞筋膜瓣加游离植皮术。这两者包被支架的软组织都较薄,术后皮瓣、筋膜瓣和移植的皮片挛缩,加之 MEDPOR 支架的坚硬,任何轻微的外伤都极易发生皮肤软组织的破溃,最终导致支架外露,严重者不得不取出支架。针对这一问题,我们将手术分两期,先在乳突区埋置皮肤软组织扩张器,二期再将扩张后的乳突区皮肤形成皮瓣覆盖在包被 MEDPOR 支架上的颞浅筋膜或耳后筋膜上。这样,由于筋膜瓣和皮瓣均为带血供的组织移植,且增加了包覆支架的软组织厚度<sup>[9]</sup>,克服了单一皮瓣或筋膜瓣移植后软组织质地不理想,或在血运不良的筋膜瓣上植皮带来皮片成活和挛缩等续发问题。

为保证筋膜瓣足够的血运和组织厚度,对于颞

浅动静脉管径细或缺如者,术前即选择耳后筋膜瓣。术中发现颞浅筋膜瓣过薄者,应及时选择耳后筋膜瓣。耳后动静脉解剖较恒定,形成的以耳后动静脉为蒂的筋膜瓣瓣厚蒂宽,其远端往往带有部分枕肌,血运很丰富,组织厚度足够。耳后筋膜瓣解剖层次清楚易于切取,而且,在翻转覆盖支架过程中相对于颞浅筋膜瓣可节省切取的面积。

术后随访最长者已达 26 个月,最短者 10 个月,未曾发生皮肤软组织破溃、支架外露。相比应用颞筋膜瓣并皮片移植的方法,应用扩张后的皮瓣修复再造耳的前面侧,皮肤色泽好,与邻近的面部肤色无明显差异,为第一、二腮弓综合征患者提供了较理想安全的耳再造方法。

#### [参考文献]

- [1] 朱洪荫 主编. 中国医学百科全书整形外科学[M]. 上海: 上海科学技术出版社, 1986. 78.
- [2] 林子豪. 先天性小耳畸形的 MEDPOR 支架耳再造术[J]. 第二军医大学学报, 2005, 26(1): 4-6.
- [3] 吴建明, 林子豪, 刘 麒, 等. 颞浅筋膜蒂耳后扩展皮瓣全耳再造术[J]. 实用美容整形外科杂志, 2001, 12(5): 227-229.
- [4] 吴建明, 林子豪, 江 华, 等. 多孔高密度聚己烯耳廓支架在全耳再造术的应用[J]. 实用美容整形外科杂志, 2002, 13(1): 19-21.
- [5] 林子豪, 吴建明, 赵耀忠, 等. 多孔高密度聚乙烯支架耳廓再造术[J]. 中华医学美容美容杂志, 2003, 9(1): 15-17.
- [6] Zim SA. Microtia reconstruction: an update[J]. *Curr Opin Otolaryngol Head Neck Surg*, 2003, 11(4): 275-281.
- [7] Burt B. Technical advances in ear reconstruction with autogenous rib cartilage grafts: personal experience with 1 200 cases[J]. *Plast Reconstr Surg*, 1999, 104(2): 319-334.
- [8] 任 军, 邓 裴, 姜 琳, 等. 耳后扩张袋状皮瓣全耳再造[J]. 中华医学美容美容杂志, 2003, 9(1): 18-20.
- [9] 陈 兵, 高学宏, 徐达传, 等. 全耳再造的解剖学基础研究[J]. 中国临床解剖学杂志, 2002, 20(4): 250-252.

[收稿日期] 2004-09-14

[修回日期] 2004-12-15

[本文编辑] 孙 岩