

• 论 著 •

## C57-TgN(HBVadr2.0)SMMU 转基因小鼠肝脏的组织病理学观察

徐 军<sup>1</sup>, 訾晓渊<sup>2</sup>, 余宏宇<sup>1</sup>, 何 金<sup>1</sup>, 刘惠敏<sup>1</sup>, 姚玉成<sup>2</sup>, 李建秀<sup>2</sup>, 张 南<sup>2</sup>, 巴 月<sup>2</sup>, 胡以平<sup>2\*</sup>

(1. 第二军医大学长征医院病理科, 上海 200003; 2. 第二军医大学基础医学部细胞生物学教研室, 上海 200433)

**[摘要]** **目的:** 研究乙型肝炎转基因小鼠品系 C57-TgN(HBVadr2.0)SMMU 肝脏的组织学及免疫病理学特征。**方法:** 以 168 只 SPF 级乙肝转基因小鼠及 15 只正常 C57BL/6 小鼠为研究对象, 取肝组织连续切片, 常规 H-E 染色, 并选取 20 例有明显单个核细胞肝内浸润的肝标本, 免疫组化原位鉴定白细胞分化抗原的肝内分布。**结果:** 37.5% 的转基因小鼠肝脏出现人慢性轻度乙型肝炎样的病理改变, 病变率随月龄增大显著增高; 32.7% 有更轻微的非特异性炎症反应; 肝内浸润的单个核细胞多数为 CD3<sup>+</sup>、CD4<sup>+</sup> 细胞, 未发现 CD57<sup>+</sup>、CD8<sup>+</sup> 细胞浸润。**结论:** 乙肝转基因小鼠 C57-TgN(HBVadr2.0)SMMU 肝脏可出现不同程度的病理改变, 与人慢性轻度乙肝组织学相类似。

**[关键词]** 肝炎病毒, 乙型; 小鼠, 转基因; 病理学; 肝

**[中图分类号]** R 512.62 **[文献标识码]** A **[文章编号]** 0258-879X(2005)03-0283-03

### Pathologic observation on liver of C57-TgN(HBVadr 2.0)SMMU transgenic mice

XU Jun<sup>1</sup>, ZI Xiao-yuan<sup>2</sup>, YU Hong-yu<sup>1</sup>, HE Jin<sup>1</sup>, LIU Hui-min<sup>1</sup>, YAO Yu-cheng<sup>2</sup>, LI Jian-xiu<sup>2</sup>, ZHANG Nan<sup>2</sup>, BA Yue<sup>2</sup>, HU Yi-ping<sup>2\*</sup> (1. Department of Pathology, Changzheng Hospital, Second Military Medical University, Shanghai 200003, China; 2. Department of Cell Biology, College of Basic Medical Sciences, Second Military Medical University, Shanghai 200433)

**[ABSTRACT]** **Objective:** To observe the histological and immunopathological change of liver in hepatitis B virus transgenic mice C57-TgN(HBV adr 2.0)SMMU. **Methods:** Totally 168 transgenic mice and 15 normal C57BL/6 mice, raised in SPF grade animal husbandry unit, were chosen for this study. The liver was taken for histopathologic examination under light microscopy after Hematoxylin-Eosin stain. Twenty specimens with intrahepatic mononuclear cell infiltration were chosen to study the immunohistochemical location of leukocyte differentiation antigen. **Results:** Pathological lesion similar to human chronic hepatitis B was found in 37.5% (63/168) transgenic mice, and 32.7% (55/168) transgenic mice had mild nonspecific abnormalities. The frequency of chronic liver lesion was significantly correlated with age. Most of the infiltrated intrahepatic mononuclear cells were CD3 and CD4 positive lymphocytes. **Conclusion:** The C57-TgN(HBV adr 2.0)SMMU transgenic mice have some histopathological changes similar to human chronic hepatitis B.

**[KEY WORDS]** hepatitis B virus; mice, transgenic; pathology; liver

[Acad J Sec Mil Med Univ, 2005, 26(3): 283-285]

乙型肝炎病毒 (hepatitis B virus, HBV) 是一种嗜肝性 DNA 病毒, 具有很强的种属特异性与组织特异性。因其感染的宿主范围窄, 缺乏合适的组织培养系统来研究其传播, 阻碍了人们对乙型肝炎病毒持续感染和慢性肝病发病机制的深入研究<sup>[1]</sup>。HBV 转基因小鼠对乙肝研究起了极大的推动作用, 国内外学者相继建立了较理想、经济的动物模型。本校细胞生物学实验室已建立了乙肝转基因小鼠 C57-TgN(HBVadr2.0)SMMU 品系, 经研究具有如下特征: HBV 基因在转基因小鼠基因组中整合并能稳定遗传; 血清中存在 HBsAg 和(或)HBeAg; 肝组织有 HBsAg、HBcAg、HBxAg 表达; 血清中存在 HBV DNA; 肝组织中有病毒样颗粒<sup>[2]</sup>。为了进一步探讨该品系小鼠的组织病理学特征, 本实验利用 H-E 染色分析该品系转基因小鼠的肝组织病理学改变, 并检测不同病变程度的小鼠肝组织内单个

核细胞表达白细胞分化抗原的差别, 初步探讨引起这种病理改变的免疫机制。

### 1 材料和方法

1.1 实验动物及主要试剂 乙型肝炎转基因小鼠 C57-TgN(HBVadr2.0)SMMU 168 只, 2~22 个月龄, 对照组为同龄正常 C57BL/6 小鼠和非转基因小鼠共 15 只, 均由本校基础医学部细胞生物学 SPF 级转基因动物实验室提供。EnVision 试剂盒购自 DAKO 公司, 兔抗 CD3、CD4、CD8、CD57 单克隆抗

**[基金项目]** 国家“九五”攻关项目(TJ99-LA01); 国家自然科学基金资助项目(39670811); 上海市科委基础研究重点项目(03DZ14023); 上海市科学技术发展基金项目(994919033)。

**[作者简介]** 徐 军 (1975-), 男(汉族), 硕士生。

\* Corresponding author. E-mail: yphu@smmu.edu.cn

体及免疫组化超敏鼠组织试剂盒购自迈新公司。

1.2 光镜观察 经腹腔活检取不同月龄转基因小鼠和对照小鼠部分肝脏,10%中性甲醛固定24 h,精细取材后,常规脱水、透明、浸蜡、石蜡包埋、连续切片,H-E染色,光镜观察。

1.3 免疫组织化学 取20例经光镜检查有明显单个核细胞肝内浸润的肝脏石蜡切片,采用DAKO-EnVision 二步法,DAB显色,均采用柠檬酸钠缓冲液高温高压修复抗原,CD3、CD8、CD57均为即用型单抗,CD4稀释度为1:40,DAB显色,用1例转基因小鼠的脾作为阳性对照,1例组织学正常的转基因小鼠的肝为阴性对照,同时取1例本院病理科存档慢性乙肝石蜡标本检测上述指标。

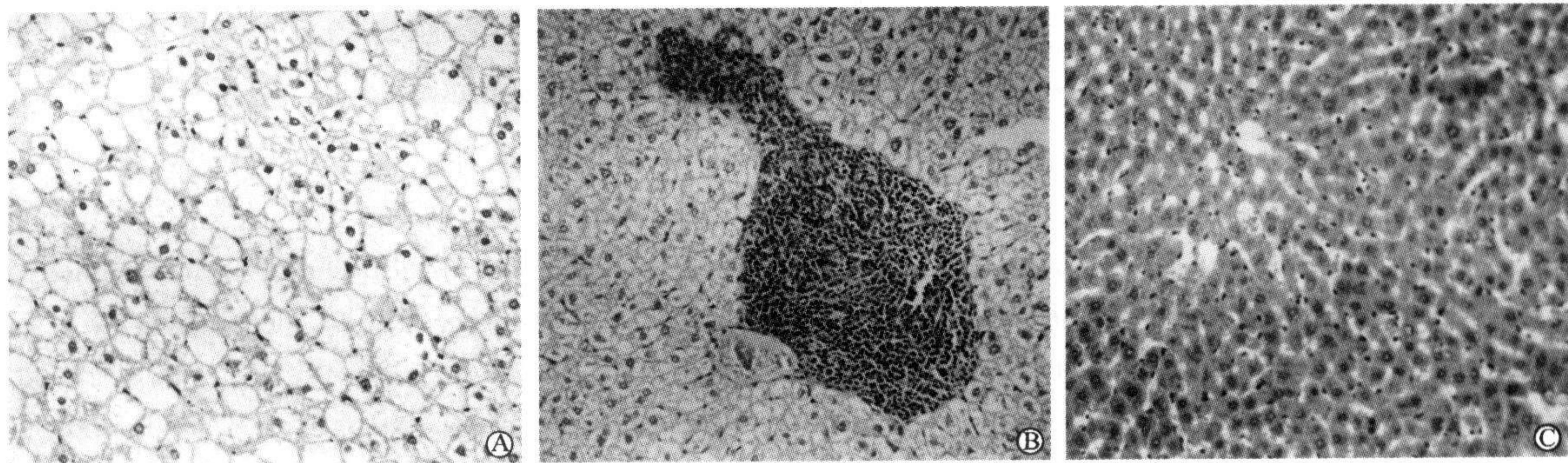


图1 转基因小鼠肝组织病理改变

Fig 1 Analysis of pathological changes in liver of transgenic mice by H-E staining

A: "Balloning degeneration" was observed in the hepatic lobe( $\times 200$ );

B: Mononuclear cells infiltration was observed in the liver( $\times 100$ ); C: Normal liver of the control mouse( $\times 100$ )

2.2 病理改变的类别及其与月龄的相关性 根据光镜观察结果,将全部活检肝组织按病理改变严重程度分成3组:肝炎样病变组占37.5%(63/168),其组织学类似人轻度慢性乙肝的病理改变;非特异性病变组占32.7%(55/168),其肝组织汇管区偶见少量炎细胞浸润,个别肝细胞水肿变性、脂肪变;肝组织正常组占29.8%(50/168)。2~5个月龄的转基因小鼠肝组织肝炎样病变检出率仅为3%,6个月龄转基因小鼠肝脏出现明显的肝炎样病变,占34%,随着月龄增加肝炎样病变的检出率逐渐升高,18个月龄以上的转基因小鼠肝组织肝炎样病变检出率达70%。慢性乙型肝炎样病变的检出率与月龄明显相关( $r=0.813, P<0.05$ )。

2.3 肝组织内白细胞分化抗原的原位表达 免疫组化结果显示:肝小叶内炎症灶、点状坏死区、界面性炎症、汇管区和中央静脉旁浸润炎细胞主要是CD3<sup>+</sup>、CD4<sup>+</sup>细胞,阳性细胞胞膜和部分胞质着色,部分肝窦中见CD4<sup>+</sup>细胞,所有肝组织中特别是小叶内未见CD8<sup>+</sup>、CD57<sup>+</sup>细胞浸润。1例人慢性乙肝

1.4 统计学处理 采用SPSS11.0统计分析软件分析。

## 2 结果

2.1 转基因小鼠肝组织病理学改变 光镜下观察结果显示,与对照组小鼠相比,转基因小鼠肝组织出现了类似人慢性乙肝的病理改变:肝细胞轻度浊肿、水变性、气球样变等不同程度的变性,部分小叶内出现了点状坏死伴单个核细胞浸润,局部汇管区增大伴程度不同的灶状单个核细胞浸润,局部出现界面性炎。小叶结构基本完整,未见嗜酸性小体和毛玻璃样肝细胞(图1)。

标本界面性炎、汇管区的浸润细胞表达所有标记,CD4<sup>+</sup>细胞数量略多,小叶内灶性坏死区主要为CD8<sup>+</sup>细胞和少量CD4<sup>+</sup>、CD57<sup>+</sup>细胞。

## 3 讨论

已经证明C57-TgN(HBVadr2.0)SMMU转基因小鼠血清、肝组织中可检测到病毒蛋白的表达,表明转基因小鼠处于病毒携带状态<sup>[2,3]</sup>。我们研究的C57-TgN(HBVadr2.0)SMMU转基因小鼠出现了不同程度的肝组织学改变,这与以往的研究结果不同:HBV转基因小鼠因为免疫耐受的原因对HBV抗原无应答,从而不出现病理变化<sup>[4,5]</sup>;也不同于Chisari等<sup>[6]</sup>建立的HBV转基因小鼠病理改变,后者肝细胞中表达大量的HBV包膜大蛋白,分泌受到抑制,致HBsAg积聚引起的滑面内质网扩张,从而出现毛玻璃样肝细胞,继发肝细胞损伤(灶状坏死和炎症)<sup>[6]</sup>。我们研究发现,C57-TgN(HBVadr2.0)SMMU转基因小鼠肝组织学改变类似人慢性无症状HBV携带者(chronic asymptomatic HBV carrier, AsC),提示这两

者之间有相似的致病机制。AsC可以有肝组织正常至肝硬化的不同病变谱,国内外对AsC的病理调查结果分歧很大,但绝大部分是慢性轻度乙型肝炎的病理改变<sup>[7,8]</sup>。本实验观察到的转基因小鼠肝病变与人慢性轻度乙型肝炎有所不同:前者以细胞病理改变为主而罕见组织改变如肝板排列紊乱、小叶结构改变;未发现肝细胞嗜酸性变和毛玻璃样肝细胞,这在人慢性乙肝常见;小叶内肝细胞坏死不明显,以水肿变性为主;肝组织内的单个核细胞大多呈界限清楚的巢状而且多数在汇管区。

病毒性肝炎肝细胞损伤的机制尚未完全了解,一般认为并非病毒的直接作用,而是由于宿主对病毒的免疫反应的结果。慢性乙肝中有不同免疫细胞及亚群参与肝内的免疫应答,应答过程有赖于细胞间的相互作用,相互间的识别有赖于众多的细胞膜分子,最重要的是白细胞分化抗原,可用免疫组化技术原位鉴定。一般认为CTL是免疫应答的主要效应细胞,由HBV特异的CD8<sup>+</sup>CTL识别肝细胞上HLA-I提呈的内源性HBV抗原,诱导直接细胞毒效应,激发提呈抗原的肝细胞凋亡或坏死<sup>[9]</sup>;或和CD4<sup>+</sup>Th1细胞通过释放INF- $\gamma$ 、TNF- $\alpha$ 等细胞因子,吸引非抗原特异的炎症细胞扩大致细胞病变效应<sup>[10]</sup>。实验证明:输入HBV特异性CTL到乙肝转基因小鼠,当肝内有HBsAg滞留时可引起爆发性肝炎<sup>[11]</sup>。另外NK细胞、巨噬细胞及其细胞因子也对肝损伤起重要作用<sup>[12]</sup>。我们在1例人慢性乙肝标本中观察到小叶内坏死灶CD8强阳性表达,而转基因小鼠肝组织内浸润的主要是CD4<sup>+</sup>T细胞,未见CD8<sup>+</sup>、CD57<sup>+</sup>细胞,即使是在肝细胞严重气球样变的肝组织内也是如此,提示CD8<sup>+</sup>T细胞和NK细胞对转基因小鼠肝损伤不起主要作用。另外,也有可能是肝内浸润的CD4<sup>+</sup>T细胞引起的肝损伤,因为CD4<sup>+</sup>Th1细胞可通过释放细胞因子抑制病毒复制,同时聚集非抗原特异的炎症细胞杀伤肝细胞<sup>[10]</sup>。Franco等<sup>[13]</sup>将HBsAg特异性的Th1转输过量表达大包膜蛋白的107-5转基因小鼠时出现了短期的坏死炎症性肝病。本实验转基因小鼠肝损伤是否与CD4<sup>+</sup>T细胞大量浸润有关,尚需细胞因子检测结果证明。

总之,乙肝转基因小鼠品系C57-TgN(HBVadr2.0)SMMU肝脏可出现不同程度的病理改变,与人慢性轻度乙肝组织学相类似但在病理形态

上和细胞的免疫学标记上又有所区别;病变率与月龄正相关,引起这种病变的确切原因还有待进一步研究。

## [参考文献]

- [1] Feitelson MA, Larkin JD. New animal models of hepatitis B and C[J]. *ILAR J*, 2001, 42(2):127-138.
- [2] 瞿晓渊,姚玉成,胡以平,等. 乙型肝炎转基因小鼠品系C57-TgN(HBVadr2.0)的生物学特征[J]. *第二军医大学学报*, 2002, 23(11): 1179-1183.
- [3] Hu YP, Hu WJ, Zheng WC, *et al.* Establishment of transgenic mouse harboring hepatitis B virus genome[J]. *World J Gastroenterol*, 2001, 7(1):111-114.
- [4] Chisari FV, Pinkert CA, Milich DR, *et al.* A transgenic mouse model of the chronic hepatitis B surface antigen carrier state[J]. *Science*, 1985, 230(4730):1157-1160.
- [5] Guidotti LG, Matzke B, Schaller H, *et al.* High-level hepatitis B virus replication in transgenic mice [J]. *J Virol*, 1995, 69(10): 6185-6189.
- [6] Chisari FV, Filipi P, Bunas J, *et al.* Structural and pathological effect of synthesis of hepatitis B virus large envelope polypeptide in transgenic mice [J]. *Proc Natl Acad Sci USA*, 1987, 84(19):6909-6913.
- [7] Chon CY, Han KH, Lee KS, *et al.* Peritoneoscopic liver biopsy findings in asymptomatic chronic HBsAg carriers with normal liver function tests and no hepatomegaly[J]. *Yonsei Med J*, 1996, 37(5):295-301.
- [8] 骆抗先,朱幼芙. 乙型肝炎:临床与活体组织病理[M]. 北京:科学出版社,2001. 162-179.
- [9] Maini MK, Boni C, Lee CK, *et al.* The role of virus-specific CD8<sup>+</sup> cells in liver damage and viral control during persistent hepatitis B virus infection[J]. *J Exp Med*, 2000, 191(8):1269-1280.
- [10] Chisari FV. Rous-Whipple Award Lecture. Viruses, immunity, and cancer: lessons from hepatitis B[J]. *Am J Pathol*, 2000, 156(4): 1117-1132.
- [11] Ando K, Moriyadma T, Guidotti LG, *et al.* Mechanisms of class I restricted immunopathology. A transgenic mouse model of fulminant hepatitis[J]. *J Exp Med*, 1993, 178(5): 1541-1554.
- [12] Baldus SE, Zirbes TK, Weidner IC, *et al.* Comparative quantitative analysis of macrophage populations defined by CD68 and carbohydrate antigens in normal and pathologically altered human liver tissue[J]. *Anal Cell Pathol*, 1998, 16(3):141-150.
- [13] Franco A, Guidotti LG, Hobbs MV, *et al.* Pathogenetic effector function of CD4<sup>+</sup>T helper 1 cells in hepatitis B virus transgenic mice[J]. *J Immunol*, 1997, 159(4):2001-2008.

[收稿日期] 2004-07-14

[修回日期] 2004-12-30

[本文编辑] 尹茶