

## 鼻唇沟岛状皮瓣在面部皮肤缺损修复中的应用

李军辉, 邢 新, 欧阳天祥, 李 萍, 许 洁, 郭恩覃

(第二军医大学长海医院整形外科, 上海 200433)

**[摘要]** **目的:**介绍鼻唇沟岛状皮瓣在面部皮肤缺损修复中的应用和效果。**方法:**自1997年8月至2005年1月,以鼻唇沟区作皮瓣供区,设计推进和易位转移的两种以皮下组织为蒂的鼻唇沟岛状皮瓣,修复面部鼻唇沟周围的中等大小的皮肤缺损共23处,缺损大小由2.0 cm×1.9 cm至5.0 cm×4.5 cm。**结果:**皮瓣全部成活,切口I期愈合,随访时间1~40个月,面部形态满意;局部平整,没有“猫耳朵”形成;切口瘢痕隐藏于鼻唇沟皱褶内而不显;面部各器官没有扭曲和移位畸形。**结论:**鼻唇沟岛状皮瓣是修复面部中等大小皮肤缺损的较可靠和理想的方法之一。

**[关键词]** 鼻唇沟岛状皮瓣; 皮下组织蒂; 皮肤; 面部; 创伤和损伤

**[中图分类号]** R 622.1 **[文献标识码]** A **[文章编号]** 0258-879X(2006)03-0292-03

### Nasolabial island pedicle flap for cutaneous reconstruction in the face

LI Jun-hui, XING Xin, OUYANG Tian-xiang, LI Ping, XU Jie, GUO En-tan (Department of Plastic Surgery, Changhai Hospital, Second Military Medical University, Shanghai 200433, China)

**[ABSTRACT]** **Objective:** To investigate the application and outcome of nasolabial island pedicle flap in reconstruction of medium-sized skin defects in the face. **Methods:** From August 1997 to January 2005, advancement or transposition island pedicle flaps harvested from nasolabial fold were utilized to repair 23 medium-sized skin defects due to surgical removal of skin tumors or scars in the face. The size of the lesions ranged from 2.0 cm×1.9 cm to 5.0 cm×4.5 cm. **Results:** All flaps survived with primary healing postoperatively. With a follow-up ranging from 1-40 months, scars were camouflaged into natural skin tension line. No visible dog-ear, distortion of surrounding skin, or displacement of the anatomical landmarks were observed. **Conclusion:** The nasolabial island flap with a subcutaneous pedicle may be a reliable and ideal method for the reconstruction of medium-sized skin defects in the face.

**[KEY WORDS]** nasolabial island flap; subcutaneous pedicle; skin; face; wounds and injuries

[Acad J Sec Mil Med Univ, 2006, 27(3): 292-294]

面部位置显要,轻度缺损和畸形就会对人的外观有较大影响,因此面部缺损的修复,无论在功能还是外形方面均有很高的要求,理想的修复方法是能够达到功能和外形的完美统一<sup>[1]</sup>。面部鼻唇沟区血供来源丰富,为皮下组织蒂岛状皮瓣移植创造了良好的条件,V-Y推进的鼻唇沟皮瓣广泛应用于面部皮肤缺损就是例证<sup>[1~4]</sup>。易位转移的皮下组织蒂岛状皮瓣是另外一种类型的岛状皮瓣,一般经隧道转移修复创面<sup>[5]</sup>,我们也对此皮瓣进行过改良<sup>[6]</sup>。自1997年8月至2005年1月,我们先后设计并应用了经典和改良的鼻唇沟皮下组织蒂岛状皮瓣,修复面部中等大小皮肤缺损共23处,获得了满意效果。

### 1 资料和方法

1.1 临床资料 本组21例,男12例,女9例,年龄3~82岁。病损共23处,其中色素痣6例,基底细胞癌5例(图1A),鳞状细胞癌4例,瘢痕6例(8处)。缺损位于颊部、鼻部和上唇部分别为9、6和6例。缺损大小由2.0 cm×1.9 cm至5.0 cm×4.5

cm。

1.2 手术方法 在全麻或者局部浸润麻醉下,离病变组织一定距离将病变组织切除,切口距病变边缘的距离:色素痣为1~2 mm;基底细胞癌和鳞状细胞癌为5~8 mm,瘢痕则贴近边缘。在面部表情肌上层将创面基底的多余组织一并切除后,于邻近区域设计皮瓣。皮瓣设计:(1)推进转移的皮下组织蒂岛状皮瓣也称“V-Y”皮瓣<sup>[1~4]</sup>,设计较为简便,但其中一条边应顺鼻唇沟内缘设计<sup>[1]</sup>。皮瓣一般设计成双侧的皮下组织蒂,也可以为单侧蒂,主要适用于中老年患者的鼻唇沟周围的皮肤缺损。(2)易位转移的皮下组织蒂岛状皮瓣经典的设计是皮瓣经皮下隧道易位转移至缺损区,供区直接缝合<sup>[5]</sup>。我们对此作了改良<sup>[6]</sup>,具体方法如下:临近面部缺损设计改良菱形皮瓣(图1B),皮瓣的角度为30°~45°,宽度为缺损宽度的80%左右,皮瓣远端于面部表情肌上层分

[作者简介] 李军辉,博士,主治医师。

E-mail: lissot@163.com

离掀起,蒂部于表情肌下层游离,同时在蒂部皮肤作“V”形切口(角度 $45^{\circ}\sim 60^{\circ}$ ),切开真皮后,于真皮下层在“V”形切口周围作广泛的游离,这样形成一个带表情肌的较厚实的皮下蒂(图1C)。先缝合供区切口,这样有助于皮瓣无张力的转移修复邻近区域

的缺损(图1D)。注意需避免周围的眉、眼、口角等面部解剖标志的扭曲、外翻和移位等畸形。这种改良的皮下组织蒂易位岛状皮瓣适用于鼻唇沟周围较大的皮肤缺损,尤其是较年轻的患者。

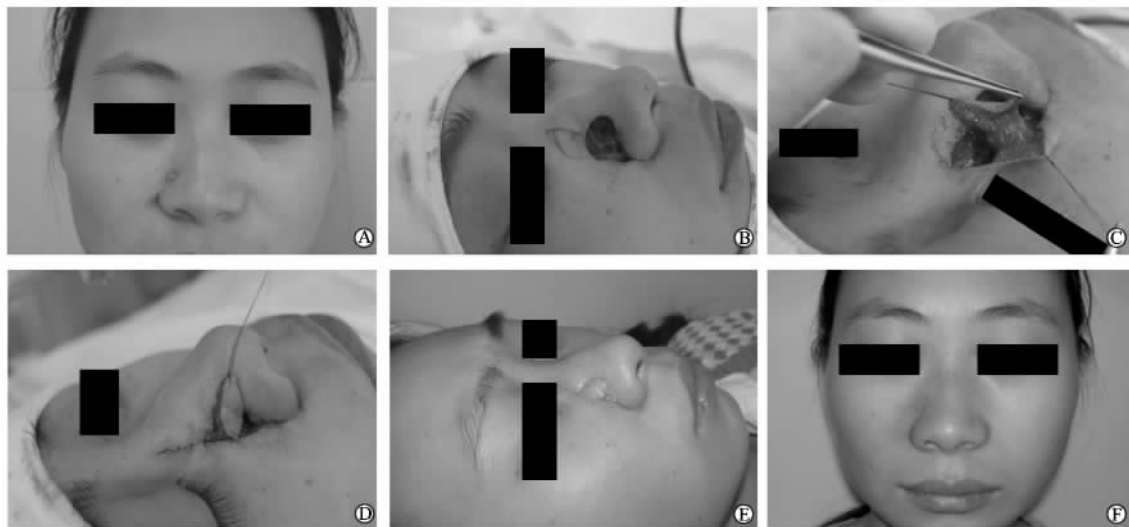


图1 改良的易位岛状皮瓣修复鼻部皮肤缺损

Fig 1 Modified transposition island pedicle flap for reconstruction of nasal defect

A: A woman with a basal cell carcinoma in the nose; B: Design of the flap following removal of the tumor; C: A thick subcutaneous pedicle; D: Direct closure of the donor site and transposition of the flap into the defect without tension; E: 7 days postoperatively; F: 12 months postoperatively

## 2 结果

本组23个皮瓣均全部成活,切口I期愈合。以经典的易位方式转移的岛状皮瓣,术后在皮下隧道的区域可能会略显臃肿,但术后3~6个月,局部臃肿逐渐消失,外形满意。经我们改良的易位岛状皮瓣,术后局部没有明显的臃肿,外形平整(图1E)。随访时间1~40个月,面部形态满意,局部平整,没有“猫耳朵”形成;V-Y推进皮瓣无明显的“针垫”畸形,切口瘢痕不明显;易位岛状皮瓣的供区切口位于面部分区的交界线,没有破坏鼻唇沟的形态,保持了面部分区的完整性;面部各个重要器官,如眉、眼睛、口角等均无明显扭曲或者移位;面部在功能和外形方面均达到非常满意的效果(图1F)。

## 3 讨论

鼻唇沟是面颊部与鼻部、唇部的天然分界皱褶,皮肤相对较松弛并富有弹性,切取一定大小的皮瓣后供区皮肤可以直接缝合,瘢痕留于自然皱褶中而不显;此区域由面动脉和内眦动脉双重供血,可设计皮瓣的蒂部在下部(以面动脉及其分支为血供),也

可以设计蒂部在上部(以内眦动脉为供血血管);同时,此区域血管吻合多,血供非常丰富,既可以设计成带面动脉、内眦动脉等知名血管的轴型皮瓣,也可以设计为不包含知名血管的随意皮瓣,而且随意皮瓣应用的空间更加广泛;因此,鼻唇沟区是面部皮瓣的理想供区之一。我们设计应用的23个皮瓣均为随意皮瓣,但以较厚实的皮下组织为蒂,常常包含表情肌,因此血供可靠,本组皮瓣均完全存活,无一例发生血供障碍也是明证。皮下组织蒂岛状皮瓣主要分为推进和易位两种,前者临床应用较多,V-Y皮瓣是其代表,已经广泛应用于面部皮肤软组织缺损的修复<sup>[1~4]</sup>。而经典的皮下组织蒂易位岛状皮瓣通过皮下隧道转移修复缺损<sup>[5]</sup>,但术后皮下隧道区域有时出现局部臃肿,皮瓣需要游离一个相对较长的蒂以跨过隧道,同时蒂部在隧道区易受压等而影响皮瓣血液循环是其不足。Hairston等<sup>[4]</sup>有一种改良岛状皮瓣的报道,但还有需要游离一定长度的皮下蒂,操作比较费时等不足。我们设计皮下组织蒂易位岛状皮瓣与上述皮瓣均有所不同,Tei等<sup>[7]</sup>有一个相关的个案报道,使用鼻唇沟岛状皮瓣修复下睑缘皮肤缺损,皮瓣的设计与我们的改良方法<sup>[6]</sup>同类

似。在缺损周围设计改良菱形皮瓣,皮瓣在表情肌上掀起后,在其蒂部作“V”形切口,经过“V”形切口周围真皮下的广泛游离,形成一个带表情肌的相对较厚实的皮下组织蒂,同时结合缺损周围皮下的适当修整和游离,皮瓣可以无张力的转移修复缺损。经过改良后,皮瓣无需游离一定长度的蒂以跨过隧道,皮瓣血供可靠,皮瓣转移也较灵活,此皮瓣甚至可以 $180^\circ$ 转移也无需担心皮瓣的血供(图1D)。术中游离皮瓣时无需刻意寻找面动脉、内眦动脉或其他知名血管,手术相对简便,节省了手术时间。Yildirim等<sup>[8]</sup>在应用V-Y皮瓣中体会到,年轻患者的面部较大的软组织缺损,应慎重选择使用V-Y皮瓣,这可能与V-Y皮瓣的推进幅度有限,患者鼻唇沟皮肤弹性好,皮瓣转移后周围解剖标志,如眼、鼻和口角等容易被扭曲而出现移位畸形等相关。在临床应用中,我们发现改良的岛状皮瓣经易位方法转移后,将鼻唇沟区较松弛的皮肤“插入”缺损区,可以克服V-Y皮瓣应用于年轻患者时,因推进幅度有限而出现周围解剖标志扭曲的缺点,因此尤其适合年轻患者面部的较大皮肤缺损,是对V-Y皮瓣的有效补充。

面部缺损的修复不仅仅是创面覆盖,还需要同时考虑其外观和功能,理想的修复方法是能够达到外观和功能的完美统一<sup>[1]</sup>,因而以颜色、质地相匹配的邻近组织修复为佳,局部皮瓣为其首选。正如面部分区植皮的手术原则,皮瓣的转移亦不能破坏面部分区的完整性,否则影响修复效果<sup>[9]</sup>。Robinson<sup>[10]</sup>更为详细地提出了面部缺损的修复需遵循的分区修复原则,一个面部分区内的缺损,不能直接缝合的以局部皮瓣为最佳选择;如果缺损跨越两个或多个分区,则需要作局部皮瓣+植皮进行修复,将切口瘢痕留于面部分区的结合线处,保持面部分区的完整性。我们亦遵循面部分区修复的原则,易位岛状皮瓣设计时以面部皮肤相对松弛的鼻唇沟为供区,皮瓣转移后供区可以直接缝合;同样V-Y皮瓣设计时一条边沿鼻唇沟内缘,因此术后切口瘢痕位于面颊与唇、鼻的交界线,即鼻唇沟处,不跨越鼻唇

沟,维持了面部分区的完整性。同时术后瘢痕隐于鼻唇沟皱褶内而不明显。另一方面,皮瓣以岛状方式转移,彻底消灭了“猫耳朵”畸形,克服了一般易位皮瓣转移时皮瓣蒂部扭曲而形成局部畸形的缺点,保存了破坏鼻唇沟的自然形态,从而达到了面部形态和功能的完美统一。有一点值得注意的是,皮瓣在设计转移时应做到无张力的转移修复创面,术中如发现创面周围组织器官和解剖标志出现扭曲或移位畸形,应即时予纠正,因为这种畸形日后将持续存在,甚至术后会越来越明显<sup>[1]</sup>,影响手术效果。

## [参考文献]

- [1] Salmon PJM, Klaassen MF. The rotating island pedicle flap: an aesthetic and functional improvement on the subcutaneous island pedicle flap [J]. *Dermatol Surg*, 2004, 30: 1223-1228.
- [2] Pontes L, Ribeiro M, Vrancks JJ, et al. The new bilaterally pedicled V-Y advancement flap for face reconstruction [J]. *Plast Reconstr Surg*, 2002, 109: 1870-1874.
- [3] Omidi M, Mark SG. The versatile V-Y flap for facial reconstruction [J]. *Dermatol Surg*, 2004, 30: 415-420.
- [4] Hairston BR, Nguyen TH. Innovations in the island pedicle flap for cutaneous facial reconstruction [J]. *Dermatol Surg*, 2003, 29: 378-385.
- [5] Jackson IT. Local rotational flaps [M]// Evans GRD 主编. 整形外科手术学(英文版). 北京:人民卫生出版社,2000:38-41.
- [6] Li JH, Xing X, Ouyang TX, et al. Subcutaneous pedicle limberg flap for facial reconstruction [J]. *Dermatol Surg*. 2005, 31: 949-952.
- [7] Tei TM, Larsen J. Use of the subcutaneously based nasolabial flap in lower eyelid reconstruction [J]. *Br J Plast Surg*, 2003, 56:420-423.
- [8] Yildirim S, Akz T, Akan M, et al. Nasolabial V-Y advancement for closure of the midface defects [J]. *Dermatol Surg*, 2001, 27: 656-662.
- [9] Dzubow LM, Zack L. The principles of cosmetic junctions as applied to reconstruction of defects following Mohs surgery [J]. *J Dermatol Surg Oncol*, 1990, 16: 353-355.
- [10] Robinson JK. Segmental reconstruction of the face [J]. *Dermatol Surg*, 2004, 30: 67-74.

[收稿日期] 2005-07-17

[修回日期] 2005-12-27

[本文编辑] 曹静

## 更正启事

本刊2005年第3期第339~340页中,“56例严重急性呼吸综合征临床治愈患者随访6个月观察”一文的通讯作者应为辛绍杰,不慎漏标,特此更正,并向作者和读者表示歉意。

(本刊编辑部)