

# 皮肤粘膜色素沉着—胃肠道多发性 息肉综合征(附五例报告)

第二附属医院 陈士葆 张国治 徐步英  
第一附属医院 华积德 喻德洪  
生物学教研室 蒋左庶  
电 镜 室 赵慧娟  
陕西省三原县人民医院 马风起

皮肤粘膜色素沉着—胃肠道多发性息肉综合征(即 Peutz-Jeghers 综合征)迄今国外文献记载已逾 300 例,国内报告已逾 27 例<sup>(18,20)</sup>。近年来我附二院收治 1 例,附一院先后收治 4 例,现报道如下:

## 病例介绍

例1: 女性, 21 岁, 工人, 住院号 112412 (二院)。因口唇、颊粘膜及指趾掌侧斑点状色素沉着 14 年, 于 1978 年 5 月 23 日第一次入院。患者于 6~7 岁时即发现有口唇周围散在斑点状色素沉着, 以下唇为主, 其后于口腔颊粘膜、指趾掌侧面陆续出现色素沉着(图 1)。近年来, 上下睑缘亦出现针尖至米粒大小的色素沉着, 同时反复出现脐周不规则阵发性绞痛, 每次约数分钟至 20 分钟不等, 能自行缓解。1978 年 4 月 4 日又呈脐周疼痛, 阵发加剧, 持续 24 小时未能缓解, 伴血样便。住外院诊断为肠套叠, 经剖腹探查发现距屈氏韧带 30 厘米处的空肠内有一约 3×4 厘米大小的息肉, 引起肠套叠。距屈氏韧带 160 厘米处又有一处空肠套叠, 远端有坏死, 乃作套叠复位、息肉摘除及坏死肠段切除术, 术后恢复顺利。为进一步诊断及治疗而入本院。个人史无特殊记述。家族中包括父母及兄妹等七人均无类似病征, 追溯其上三代也无类似表现。诊断为皮肤粘膜色素沉着—胃肠道息肉综合征 (Peutz-Jeghers 综合征)

第一次入院检查: 胃肠钡餐检查见胃体及胃窦部多发性息肉。钡剂灌肠检查示升结肠近肝曲处及中段下方各有一 1.5×1.5 厘米类圆形边缘清楚的阴影, 为升结肠息肉(图 3)。6 月 10 日食管胃纤维内窥镜 (GIF-K 型) 检查于胃体部前、后壁及大弯侧有 10 余个绿豆至黄豆大小的息肉, 窦部前壁有一约 2.5×3 厘米的息肉及黄豆大小的息肉两个(图 2)。幽门旁亦有黄豆大小息肉一个, 取材作病理检查(见后)。经对症处理和

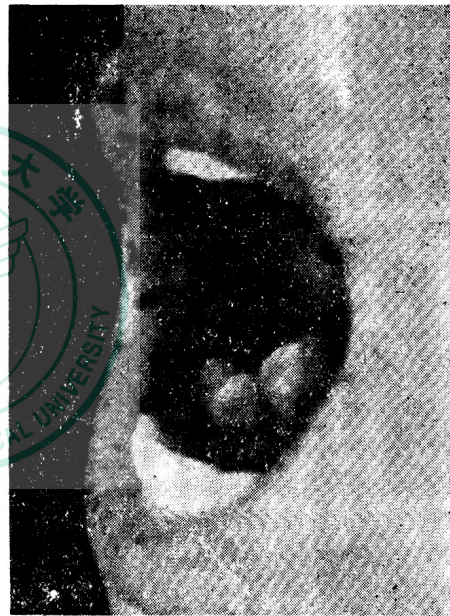


图 1 颊粘膜色素沉着

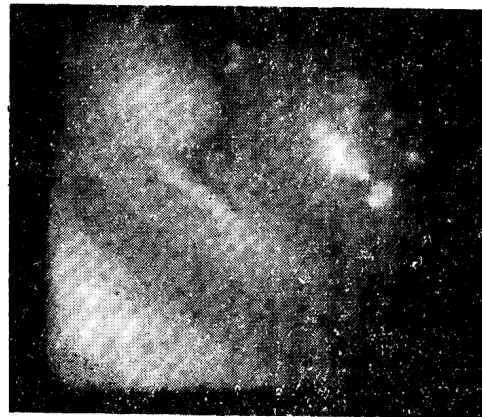

图 2 纤维胃镜照片, 示胃窦部的两枚息肉



内服补益肾阴的中药后，于1978年6月26日出院。出院后情况良好，为复查及作息肉摘除术于1978年8月3日第二次入院。

8月28日作乙状结肠镜检查：顺利插入乙状镜，距肛门8.5厘米，于5点及8点处窥及两个有蒂直径分别为1.5×1.2厘米及0.8×0.7厘米的息肉，乃在直接窥视下予以摘除，分别作光镜及电镜检查（见后）。9月22日又作纤维胃镜（GIF-D<sub>3</sub>型）直视下电灼息肉摘除术，共摘除直径0.5~2.0厘米大小不等的息肉5个。经过顺利。于1978年9月28日出院。

周围血染色体检查：挑选染色体分散良好的分裂相作染色体计数，共计数50个细胞，结果如下：含46条染色体的为36个细胞，含45个染色体的为8个细胞，含44条染色体的为3个细胞，含47条染色体的为1个细胞。根据上述计数结果可见，本病例染色体众数仍是46条，二倍体细胞占主导地位，但亚二倍体细胞数却超过正常值，又将其中20个分裂相显微摄影，照片剪贴，其染色体按Denver系统分类排队，也取得与上述相同的结果，46, XX是主流，而部分亚二倍体细胞可明显地见到群的分布不均匀，-A、-F、-G、+C、+E，而以+C最为明显。此外，还可以见到染色体的易位与无着丝点碎片(f)的出现（图5）。

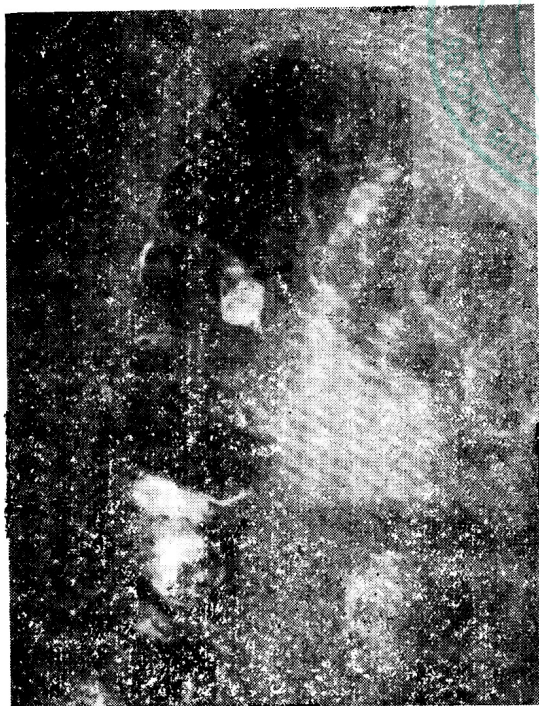


图3 结肠气钡双对比检查  
箭头所指为息肉

病理检查：

（一）光镜（H、E标本）观察结果：

胃息肉：表面复以柱状粘液上皮，小凹腺体增

生、伸长，细胞呈柱状。部分出现腺上皮化生，有的腺细胞核大、深染，腺上皮可呈分枝状生长。深部腺体为分化正常之幽门腺，部分腺体呈束状扩张，其囊腔内有粘液潴留。

肠息肉：表面复以分化正常之柱状肠上皮，部分腺体呈分枝状增生，分化正常。深部腺体为分化正常之肠腺，杯状细胞多，细胞高柱状，平滑肌增生，将腺体分隔成分叶状。

（二）电镜观察结果：

胃息肉上皮主要由粘液细胞所构成，间或有未分化细胞和淋巴细胞夹于上皮基部。粘液细胞上为许多圆形或卵圆形、围有界膜的分泌颗粒所占，所见幽门腺细胞较粘液腺细胞短而小，粘液也少。

结肠息肉上皮主要由粘液细胞（即杯状细胞）及吸收细胞组成（图4）。粘膜细胞呈典型杯状，在多处见到充满粘液的细胞排出分泌物。吸收细胞表面微绒毛短而少，有的细胞内可见内质网扩大成空泡状（图4）。

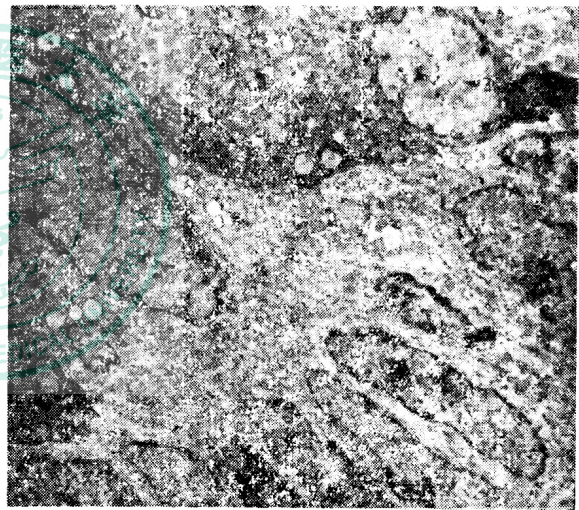


图4 结肠息肉上皮电镜观（×7,000）

例2：女性，17岁，住院号5502（三原）。因腹痛6天，于1975年6月15日急诊入院。主诉于6天前突然开始上腹部疼痛，后转右侧腹部，呈持续性并阵发绞痛状加重，伴恶心及呕吐，无虚恭。3年多来类似腹痛多次，均在门诊治疗，曾在一个月前发作一次，以“胆道蛔虫病”治疗，但未驱出蛔虫。患者之父于16年前因肠套叠于手术后死亡。

检查：发育营养较差，贫血貌，神志清楚，急性病容，合作。脉搏92次/分，体温38.4℃。心肺正常。腹部略膨隆，无肠型，右腹部有明显压痛及腹肌紧张，反跳痛（++）。肠鸣音消失。诊断为阑尾炎穿孔腹膜炎。当天在硬膜外麻醉下剖腹探查。作右腹直肌切口，进入腹腔后见腹内有少量渗液，阑尾正常。探查小肠见空肠中段呈空肠套叠，长约50厘米，套叠空肠大部分已呈紫发黑，套叠远段20厘米处有一穿



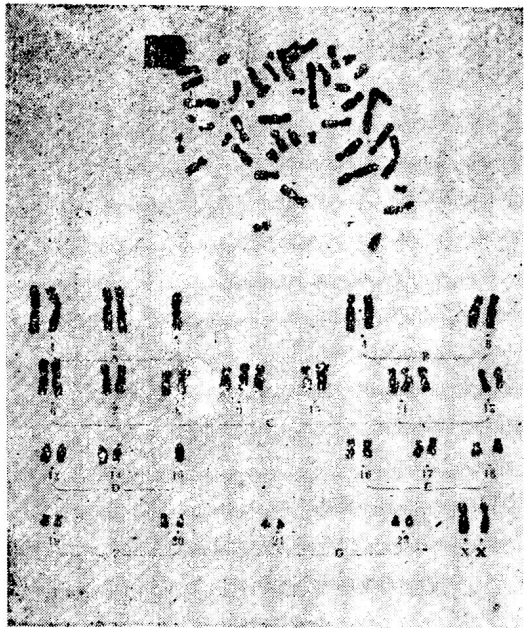


图5 染色体核型分析

孔,故将小肠套叠段切除及对端吻合,肠穿孔缝合。手术经过顺利。切除小肠剖检,发现8个大小不等息肉。术后进一步检查病人,发现口唇、颊粘膜、手指掌侧及足底均有多数散在的黑斑。追问家族史,其父生前口唇亦有同样黑斑,故诊断为 Peutz-Jeghers 综合征。术后第四天除去胃管后数小时,又突然腹部剧痛及肌紧张,脉搏140/分,血压90/70毫米汞柱,疑为吻合瘘致腹膜炎,再次手术进腹腔后,见吻合口和原穿孔缝合处均正常,其远端20厘米处又有一穿孔,故作穿孔缝合修补术。再探查全部胃肠,在空肠上段又触及息肉2个,分别切开肠壁取出息肉。术后经过顺利,于7月21日出院。4年后随访,恢复正常农业劳动,但劳累后有腰痛和耳鸣。

例3:男性,22岁,农民,住院号9763(三原)。因腹胀6天,伴呕吐一天,于1972年12月9日急诊入院。主诉于6天前开始有腹胀,尚能进食,入院前一天开始下腹部痛,持续性,阵发性绞痛加重,呕吐6次,无虚恭。以往曾有腹痛病史。家族中无同样病史。

检查:发育营养中等,有脱水征,急性病容,血压,脉搏均正常。腹部膨隆。可见明显肠型,下腹部有压痛、反跳痛和肌紧张,左下腹部和中下腹部可触及索条状肿块,肠鸣音减弱,诊断为急性机械性肠梗阻,行剖腹探查。进入腹腔后,见有少量腹腔渗液,探查小肠见空肠下段有约45厘米长空肠与空肠套叠,行空肠切除及对端吻合术。空肠上段另有一10厘米长套叠。手挤顺利复位。再探查小肠。从距屈氏韧带以下共触及7个息肉,均位于系膜对侧缘,每个相距约10~20厘米,分别切开肠壁摘除。术后经过顺利,于12月23日出院。3年后随访,能参加正常农业生产劳动,无自觉症状。检查口唇及足底均有散在黑色素斑点。

6年后随访,已在1977年因肠扭转中毒性休克再次手术后死亡。

例4:男性,25岁,军人,住院号135688(附一院)。因大便持续稀烂伴里急后重6年于1976年4月20日入院。主诉于6年前开始大便次数增多,每日1~5次不等,稀、烂,曾当菌痢治疗,次数略有减少,但有里急后重。1975年发现口唇黑斑,在门诊检查,X线钡剂检查发现空肠上段有两个黄豆大息肉而入院。家族中无同样病史。体检:除口唇发现有黑色素斑外,无其他体征,再次X线钡剂检查,未再发现空肠息肉,不愿手术探查,于1976年5月15日出院。

例5:男性,27岁,战士,住院号155773(附一院)。因大便带血4年于1978年10月7日入院。主诉于1974年元旦开始发现大便带血,血色鲜红,每次多达300余毫升,少则数毫升,并有下腹部隐痛,大便稀烂,每日4~5次。诊断为直肠多发性息肉病。在外院住院4次,曾用电灼、中药等治疗,家族中无类似病史。体检:除口唇有黑色素斑和乙状结肠镜检查有直肠和乙状结肠息肉外,全身无异常体征。于1978年11月3日行剖腹探查术,切开乙状结肠下段,发现乙状结肠中下段及直肠有数十个散在息肉,大者如黄豆大小,小如米粒,将其分别切除和电灼,术后情况良好,症状消失,于12月23日出院。

## 讨 论

本综合征为皮肤粘膜色素沉着兼有胃肠道息肉形成,部分病例可有明确的家族史。色素沉着开始于婴儿或儿童期,主要分布在口唇周围、颊粘膜,亦可发生在指趾掌侧或肛门会阴部,直径在1~5毫米之间,形状各异,以圆形或椭圆形多见,色呈深褐或棕黑,不隆起于皮肤。皮肤斑点状色素沉着多数可在青春期后逐渐消退。但口腔颊粘膜的色素沉着却持久存在而为诊断本病的特征之一<sup>(2 5 8)</sup>。但个别患者亦可没有皮肤粘膜的色素沉着<sup>(9)</sup>。

本综合征的息肉分布颇不一致,从胃到结肠均可发生,常为多发性,发生率以空肠最高,依次为回肠、结肠、直肠、胃和十二指肠及阑尾<sup>(1、2、12)</sup>。亦有膀胱息肉、鼻息肉等的报道<sup>(9)</sup>。息肉大小不一,小者直径为0.5~1.5厘米,大者可达3~7厘米,有蒂或无蒂<sup>(10)</sup>。息肉生长快慢不一,一般认为在青少年期生长较快,但也有经多年随访,息肉无增大者<sup>(11)</sup>。息肉的发生晚于色素沉着,少数患者的肠息肉可以自行脱落、缩小或消失,且肠道各部位的息肉并非

同时产生<sup>(2, 11)</sup>。

本综合征的临床症状主要是由于胃肠道息肉所引起的肠套叠或肠梗阻, 以及由此而发生的反复发作性腹痛。由于息肉多发于小肠, 故肠套叠也多发生于该处。本文 5 例中发生肠套叠者 3 例, 均位于小肠, 反复发作腹痛, 可能因息肉阻塞肠腔, 若近端膨胀或肠套叠较浅, 当发生逆蠕动时, 则自行还纳, 腹痛缓解<sup>(10, 12, 14)</sup>。

据我们收集到的国内文献, 至 1979 年底共报告 27 例<sup>(8, 18, 20)</sup>, 加上本文 5 例总计 32 例, 大多数有腹痛, 其中并发肠套叠者 13 例。故腹痛及肠套叠常为本征就诊的主要症状。其它的常见症状为消化道出血, 包括呕血、便血或黑粪, River 报道 59 例伴有息肉的患者, 14 例有轻度胃肠道出血, 可能和息肉所致的肠套叠有关<sup>(3)</sup>。Bartholomew 收集的 182 例本综合征患者, 57 例呈消化道出血<sup>(14)</sup>。部分患者的粪便潜血试验阳性, 由此可导致低血色素性贫血, 亦可能因本病患者对铁剂的吸收或利用存在遗传缺陷<sup>(10, 14)</sup>。

多数作者认为, 40~70% 患者可有家族史, 为常染色体显性遗传<sup>(2, 6, 10, 12, 13)</sup>。文献上也有呈隔代或跳跃式 (Skipped) 遗传的报道<sup>(3)</sup>。Bartholomew 注意到患本病的某一家系, 在第四代曾出现一家五个兄弟姐妹均为典型患者<sup>(14)</sup>。但也可无明确家族史, 呈散在或孤立发病, 认为与基因突变有关<sup>(3, 6, 10, 14)</sup>, 本报告例 1、3、4、5 患者似属此列。根据我们对例 1 染色体检查的结果, 这种部分细胞染色体配布与结构异常, 可能是恶变的早期征兆。关于息肉形成和色素沉着并存的现象, 在遗传学上认为系由单个多效基因 (Pleiotropic gene) 活动的结果, 或为两个远隔却紧密联系的基因表达所致<sup>(3)</sup>。

根据典型的口周粘膜、颊粘膜及指趾掌侧的黑色素沉着, 结合胃肠道有大小不等、数量不一或为单个息肉形成, 若有明确的家族史, 则本综合征的诊断即可成立。故当有皮肤粘膜色素沉着者发生肠梗阻或肠套叠或消化道出血时, 应考虑到本病的可能。晚近开展的胃肠气

钡双对比检查、选择血管造影剂检查和纤维内窥镜检查等可进一步明确对本病诊断及对息肉的定位。约 20% 左右的患者可经乙状结肠检查而获得诊断。内窥镜检查有可能在直视下作息肉活检或息肉摘除术, 进而取得病理学诊断<sup>(1, 2, 12)</sup>。也不难与家族性结肠息肉、Gardner 综合征、Turcot 综合征等相鉴别。

由于息肉生长部位不同, 本综合征患者胃肠道息肉的组织学特征也各异。小肠息肉的病理改变与正常的小肠粘膜相似, 由柱状细胞、杯状细胞和潘氏 (Paneths) 细胞所组成, 细胞排列类似腺体结构<sup>(10, 14)</sup>。息肉可能为正常的粘膜聚集成团或局部粘膜过度增生而成, 其中由粘膜肌层增生而形成的平滑肌束呈树枝状排列, 并有丝状分裂。故认为系错构瘤 (hamartoma)<sup>(2, 10, 11, 13, 14)</sup>。息肉可含有壁细胞、主细胞和粘液细胞等粘膜的各型上皮细胞。细胞类型视息肉所处部位而异。本文例 1 所取病检息肉近幽门部, 故除粘膜上皮外, 尚可见到幽门腺。十二指肠息肉除含有 Brunner 腺外, 余与小肠息肉相同。结肠息肉以杯状细胞为主, 亦可见高柱状细胞, 与腺瘤型息肉相似。Weller 对本综合征患者的结肠息肉作电镜检查, 与正常的结肠粘膜比较, 未发现异常成分, 进一步证实系错构瘤, 而非恶性肿瘤。本文例 1 患者息肉和结肠息肉的摘除标本分别作光镜及电镜检查, 亦无特殊。

关于本征息肉的恶变问题。虽然众说纷纭, 但目前多认为息肉系错构瘤, 不是癌前期病变, 故恶性变罕见, 仅 2~3%。Dozois 复习文献并收集 11 例, 经病理检查证实为恶变和/或有转移及浸润证据的患者, 其部位局限于胃者 4 例、十二指肠 3 例、结肠 3 例和回肠 1 例<sup>(12)</sup>。Reid 的 14 例有恶变伴有远处转移的本综合征患者, 其原发部位在胃、十二指肠者 9 例、回肠 2 例、空肠、结肠、直肠各 1 例<sup>(2)</sup>。是否胃和十二指肠息肉的恶变率较高, 尚须进一步观察。Kutecher 对 14 例本综合征患者经 1~8 年随访, 仅一例死于癌症转移<sup>(13)</sup>。

鉴于本综合征的胃肠道息肉系良性, 极少



恶变，原则上以内科治疗为主。皮肤粘膜的色素沉着在青春期后可逐渐消退，一般可不予治疗，或可用冰冻疗法或90%石碳酸局部涂布<sup>(5)</sup>。胃肠道息肉引致肠梗阻或肠套叠时应紧急手术<sup>(1, 5, 12)</sup>。术中可根据套叠后肠壁有无坏死决定手术方式，如无坏死应以手法复位松解，尽可能避免作局部肠段切除。如已坏死，例如本组例1、2、3，则应行套叠段小肠切除对端吻合术。处理肠套叠前后，应仔细检查全胃肠道，对散在性息肉，应分别作肠腔切开，摘除息肉。近年来应用纤维胃、十二指肠镜和纤维结肠镜高频透热圈套(diathermy snare)摘除息肉，此法较简便、快速、并发症少，尤其对有蒂的息肉更为适合。

随访：手术后病人，都有再度发生息肉可能性。此外，本征胃肠道息肉恶变率很低，但也有人认为，息肉大于2厘米直径以上时，仍可能有局灶性恶变。因此，应做长期随访观察。本组例3死亡与息肉有关。1974年Zuhlke<sup>(15)</sup>报道两例，一例为37岁男性病员，因息肉而三次并发肠套叠做手术，由于广泛的小肠切除造成短肠综合征而营养不足，在最后一次手术后一年死亡。第2例已随访14年以上，也曾因反复的肠套叠而作5次手术，在报告前最后一次剖腹术中切除了小肠内35个息肉。因为这次手术彻底，这个已28岁的男病人，已经没有任何病痛。因此，可能的话应避免在肠套叠时作小肠切除手术，而主张平时多处切开小肠摘净息肉。

### 主要参考文献

1. Neely MG, et al: Peutz-Jeghers syndrome: Sporadic and Familial. Brit J Surg 54:378, 1967.
2. Odes HS, et al: The Peutz-Jeghers Syndrome: A report of 3 cases. S Afr Med J 50:1334, 1976.
3. Brsigg JK, et al: Unusual manifestation of the Peutz-Jeghers syndrome. Brit Med J 2 (6040):853, 1976.
4. 葛唯华等：胃肠多发性息肉病并口腔周围色素沉着(Peutz综合征),中华放射学杂志 6:25, 1958.
5. 李敬阳等：口周色素沉着——胃肠道多发性息肉症候群,中华医学杂志 50:316, 1964.
6. 陶仲为等：色素斑——胃肠多发性息肉一例报告,中华内科杂志 13:81, 1965.
7. 东海县人民医院外科：口唇周围、颊粘膜、指、趾黑色素斑——胃肠道多发性息肉综合征继发肠变,伴发空肠、回结肠双套叠一例报告,医学卫生资料汇编(2):56, 1974.
8. 四川温江卫生学校门诊部：黑色素斑——胃肠道息肉综合征一例,中华医学杂志 58:517, 1978.
9. Moreu DM: An unusual case of Peutz-Jeghers Syndrome in a infant. Am J Dis child 129: 973, 1975.
10. Bartholomew IG, et al: Intestinal Polyposis associated With mucocutaneous melanin Pigmentation (Peutz-Jeghers Syndrome), review of literature and report of six cases with special reference to Pathologic findings. Gastroenterology 32:434, 1957.
11. Keeling PW, et al: Involution of mucocutaneous pigmentation of the Peutz-Jeghers syndrome. Brit Med J 1(6066):949, 1977.
12. Dozois RR, et al: The Peutz-Jeghers Syndrome: Is there a predisposition to the development of intestinal malignancy? J Aach surg 98:509, 1969.
13. Reid JD: Duodenal carcinoma in the Peutz-Jeghers Syndrome: Report of a case. Cancer 18:970 1965.
14. Bartholomew IG, et al: Intestinal Polyposis associated with mucocutaneous pigmentation. S G O 115:1, 1962.
15. Zuhlke v: Aspects of surgical treatment of Polyposis coli, Gardner syndrome and Peutz-Jeghers syndrome, Abdominal surg 16:47, 1974.
16. 钟华卫：黑色素斑点——胃肠道多发性息肉症候群,中华外科杂志 1:104, 1958.
17. 陈约翰等：遗传性小肠息肉病伴有口周及皮肤色素沉着征附二例报告,人民保健 5:417, 1959.
18. 陈约翰等：口周雀斑——肠息肉症候群(附4例报告),中华口腔科杂志, 13:20, 1978.
19. 费立民：大肠的腺瘤和息肉,肿瘤防治研究(1) 72, 1978.
20. 曹君伟等：皮肤粘膜色素沉着——胃肠道多发性息肉综合征,中华外科杂志 17:72, 1979.