

二硫苏糖醇对大鼠硒性白内障的抑制作用

彭亚军¹, 耿宇², 张军³, 谢伯林², 李静³, 李闻捷^{3*}

(1. 第二军医大学长海医院眼科, 上海 200433; 2. 成都军区昆明总医院眼科, 昆明 650032; 3. 长海医院中心实验室)

[摘要] **目的:**探讨自行配制的二硫苏糖醇(DTT)滴眼液对SD大鼠硒性白内障(模拟老年性白内障)的抑制作用。**方法:**对出生后12d的SD乳鼠(约25g)行皮下注射Na₂SeO₃(0.2ml/次,隔天注射1次,共计3次,累计剂量约210μg),注射开始后6d,将发生硒性白内障大鼠左眼设为对照组,右眼作药物干预组,滴眼4次/d(分别滴入生理盐水及25mmol/L的DTT),每次1滴,持续用药3周;定时对大鼠双眼散瞳作裂隙灯检查,以游标尺测量大鼠眼晶状体核性斑块最大直径变化。另取硒性白内障乳鼠分别设为DTT(*n*=89)、吡诺克辛(PDE,*n*=22)及吡诺克辛钠(PSED,*n*=24)干预组及生理盐水对照组(*n*=45),分别使用25mmol/L DTT、日本产吡诺克辛滴眼液、国产吡诺克辛钠滴眼液。滴眼4次/d(同组乳鼠左、右眼滴相同的药物或生理盐水),每次每只眼1滴(约40μl),持续用药3周。定时散瞳后,用裂隙灯检查大鼠双眼皮质病变、混浊程度。**结果:**(1)DTT滴眼液可以明显抑制白内障大鼠晶状体核性混浊斑块的发展;(2)DTT滴眼液可以有效降低白内障大鼠晶状体伴发皮质混浊的发生率;(3)DTT滴眼液抗硒性白内障晶状体混浊的效果优于其他临床常用的抗老年性白内障药物PDE和PSED。**结论:**DTT滴眼液对SD大鼠硒性白内障具有良好的抑制作用。

[关键词] 二硫苏糖醇;白内障;硒;老年人

[中图分类号] R 776.1 **[文献标识码]** A **[文章编号]** 0258-879X(2007)12-1320-04

Inhibitory action of dithiothreitol on selenite-induced cataract in rats

PENG Ya-jun¹, GENG Yu², ZHANG Jun³, XIE Bo-lin², LI Jing³, LI Wen-jie^{3*} (1. Department of Ophthalmology, Changhai Hospital, Second Military Medical University, Shanghai 200433, China; 2. Department of Ophthalmology, Kunming General Hospital, PLA Chengdu Military Area Command, Kunming 650032; 3. Central Laboratory, Changhai Hospital, Second Military Medical University, Shanghai 200433)

[ABSTRACT] **Objective:** To study the inhibitory action of self-designed dithiothreitol(DTT) eye drops on selenite-induced rat cataract(simulating the senile cataract). **Methods:** Twelve-day-old SD rats (body weight about 25 g) were injected with Na₂SeO₃ subcutaneously, quaque die alterna, for 3 times (0.2 ml/time, with a total amount of 210 μg). Six days later over 90% of rats developed nuclear cataracts. The right eyes of the rats were treated with 25 mmol/L DTT eye drops (4 times/day, 1 drop/time) for 3 weeks. The left eyes were taken as control and were treated with normal saline at the same dosage. The lens were examined using slit lamp and the diameter of the cataract plaques were measured using vernier cursor. The eyes of cataract models were also treated with 25 mmol/L DTT(*n*=89), pirenoxine eye drops (PDE, Japan, *n*=22), pirenoxine sodium eye drops (PSED, China, *n*=24, 2 died during the experiment), and normal saline (*n*=45). Each eye was administered with 1 drop/time, 4 times/day for 3 weeks. Then slit lamp was used to examine the cortical lesions of both eye and the lens opacity. **Results:** The DTT eye drops significantly reduced the diameter of the cataract plaques and significantly reduced the rate of the cortical opacity after the nuclear cataract. The inhibitory action of DTT eye drops on the selenite-induced cataract was superior to pirenoxine eye drops(Japan) and pirenoxine sodium eye drops(China). **Conclusion:** Our study shows that the DTT eye drops has satisfactory inhibitory action on selenite-induced cataract in rats.

[KEY WORDS] dithiothreitol; cataract; selenite; aged

[Acad J Sec Mil Med Univ, 2007, 28(12):1320-1323]

白内障是最常见的致盲原因之一,是严重影响人类健康的常见病、多发病。临床研究表明,在各类白内障病例中,由老化所引起的年龄相关性白内障占有绝大部分的比例。国外研究资料表明:处于55~64岁年龄段人群,45%患有不同程度老年性白内障;65~74岁年龄段人群,患病率达75%;而75岁以上人群,患病率高达88%^[1]。探寻老年性白内障新的发病机制,寻找有效、便宜的药物进行非手术

治疗,采取早期预防干预措施,是抑制和延缓老年性白内障发展的有效途径。

[基金项目] 国家自然科学基金(30470681)。Supported by National Natural Science Foundation of China (30470681)。

[作者简介] 彭亚军,副教授,副主任医师。

E-mail: prof-peng@yahoo.com.cn

* Corresponding author. E-mail: wenjieli@pku.org.cn

二硫苏糖醇(dithiothreitol, DTT)是常用还原剂,可还原蛋白分子内及蛋白分子间的二硫键,通常作为蛋白质巯基保护剂。本课题组前期研究发现 DTT 能够有效抑制大鼠主要晶体蛋白之一 βB_2 之受热变性,可延迟蛋白非特异性聚集,有助于维持蛋白稳定^[2-3]。我们在此基础上,将 DTT 配制成为外用滴眼液应用于 SD 大鼠硒性白内障模型,探讨 DTT 对硒性白内障(模拟老年性白内障)的抑制作用。现报告如下。

1 材料和方法

1.1 材料 试剂 Na_2SeO_3 为上海金山兴塔化工厂产品(纯度 $>97\%$),用生理盐水配制成 2 mmol/L 溶液;DTT 为上海博光生物科技有限公司进口分装,用生理盐水配制成 25 mmol/L 滴眼液;吡诺克辛滴眼液(pirenexine eye drops, PED, 商品名为卡林优),为日本参天制药株式会社产品;吡诺克辛钠滴眼液(pirenexine sodium eye drops, PSED, 又称白内停),为武汉远大制药集团股份有限公司产品。

1.2 模型建立 出生 12 d SD 乳鼠,25~30 g,未开眼,由第二军医大学实验动物中心提供。参考文献[4]的方法对乳鼠行皮下注射(根据预实验结果,适度提高了 Na_2SeO_3 注射量),0.2 ml/次,隔天注射 1 次,共计 3 次,累计剂量约 210 μg ;注射 3 次 Na_2SeO_3 后(鼠龄 18 d),90%以上的大鼠可发生硒性白内障(若 1 窝大鼠在造模过程中死亡超过该窝总数 1/4 以上,则舍弃该窝大鼠);乳鼠开眼后定时进行散瞳裂隙灯检查晶状体,记录分级结果^[5]。此后 15 d 左右,如不进行药物干预,造模大鼠 90%以上可发展为全晶状体混浊。

1.3 模型动物分组及药物干预 注射 Na_2SeO_3 后第 6 天(鼠龄 18 d),将同窝的实验大鼠左眼设为对照组($n=13$),右眼作为药物干预组($n=13$)。滴眼

4 次/d(左眼滴生理盐水;右眼滴 25 mmol/L 的 DTT),每次每只眼 1 滴(约 40 μl),持续用药 3 周,定时对大鼠双眼散瞳,进行裂隙灯检查,用游标尺(最小刻度值为 0.02 mm)贴近乳鼠晶状体测量核性混浊斑块的直径变化(不规则斑块取最大直径)。

另取同龄、不同窝的硒性白内障乳鼠,分别设为 DTT($n=89$)、吡诺克辛(PDE, $n=22$)及吡诺克辛钠(PSED, $n=24$)干预组及生理盐水对照组($n=45$),分别使用 25 mmol/L DTT、日本产吡诺克辛滴眼液、国产吡诺克辛钠滴眼液。滴眼 4 次/d(同组乳鼠左、右眼滴相同的药物或生理盐水),每次每只眼 1 滴(约 40 μl),持续用药 3 周。定时散瞳后,用裂隙灯检查大鼠双眼皮质病变、混浊程度。

药物干预在大鼠自接受 Na_2SeO_3 注射后 4 周之内进行,此后因 Na_2SeO_3 的强毒性作用,大鼠模型最终会发展为全白内障。

1.4 统计学处理 采用 SPSS 11.5 软件,硒性白内障斑块直径变化的比较采用同鼠左、右眼配对 t 检验,皮质混浊阳性率的比较采用组间非配对 χ^2 检验。

2 结果

2.1 硒性白内障大鼠模型晶状体核性区混浊斑块直径变化 用药干预后,前 3 d 大鼠左右眼核性混浊斑块直径仍呈增大趋势,但增大幅度不同,右眼斑块增加小于左眼对照;用药后 3~4 d,大鼠左右眼斑块直径均达峰值,大鼠左右眼斑块直径呈现显著差异($P<0.01$);此后斑块呈现密集浓缩趋势,直径均呈轻度下降趋势;用药 14 d 左右,大鼠核性混浊斑块密度增加至峰值,大鼠左右眼斑块直径仍呈现显著差异($P<0.01$,表 1)。此后因受 Na_2SeO_3 的强毒性作用,大鼠模型最终会发展为核性混浊斑块,与皮质混浊连成一片,成为全白内障。

表 1 DTT 影响 SD 大鼠硒性白内障混浊斑块区最大直径变化

Tab 1 Change of maximal diameter of nuclear cataract plaques after treatment with DTT eye drops

($n=13, \bar{x} \pm s, d/\text{mm}$)

Group	Treatment time							
	1 d	3 d	4 d	5 d	8 d	9 d	11 d	14 d
Left eye(control)	2.18 \pm 0.22	2.41 \pm 0.19	2.49 \pm 0.13	2.43 \pm 0.14	2.41 \pm 0.18	2.41 \pm 0.17	2.30 \pm 0.25	2.27 \pm 0.37
Right eye(treatment)	2.17 \pm 0.19	2.31 \pm 0.19**	2.38 \pm 0.16**	2.31 \pm 0.16**	2.26 \pm 0.15**	2.25 \pm 0.15**	2.14 \pm 0.20**	2.11 \pm 0.39**

** $P<0.01$ vs left eye

2.2 硒性白内障大鼠模型晶状体伴发皮质混浊的发生率 DTT 干预 10 d,同鼠左、右眼晶状体混浊程度有明显差异(图 1)。对照左眼有 86.5%(77/

89)的晶状体核性斑块周围在观察时间内出现明显皮质性团状、月牙状或环状混浊;而 DTT 干预的右眼有 93.3%(83/89)的晶状体核性斑块周围透明性

强。干预 7 d 和 10 d 时,DTT、PDE 及 PSED 组大鼠模型硒性白内障伴发皮质混浊的发生率明显低于生理盐水对照组($P < 0.01$);干预 10 d 时,DTT 干预组大鼠模型硒性白内障伴发皮质混浊的发生率明显低于 PDE 及 PSED 干预组($P < 0.05, P < 0.01$),可见本实验条件下 DTT 滴眼液的作用优于其他药物。见表 2。



图 1 DTT 影响 SD 大鼠硒性白内障伴发晶状体皮质混浊的程度(同鼠左、右眼)

Fig 1 Inhibitory effect of DTT eye drops on reducing cortical opacity followed by nuclear cataract of SD rats (the left[A] and right eyes [B] in the same rat)

表 2 DTT 影响 SD 大鼠硒性白内障伴发晶状体皮质混浊的发生率(批间比较)

Tab 2 Inhibitory effect of DTT eye drops on cortical opacity incidence followed by nuclear cataract of SD rats (inter-batch comparison)

Group	Pre-treatment	Treatment time	
		7 d	10 d
DTT	0/89	7/89**	6/89** Δ $\blacktriangle\blacktriangle$
PED	0/22	2/22**	6/22**
PSED	0/24	3/22**	8/22**
Saline	0/45	38/45	39/45

(n/N)

** $P < 0.01$ vs saline group; $\Delta P < 0.05$ vs PED group;

$\blacktriangle\blacktriangle P < 0.01$ vs PSED group

3 讨论

目前文献中经常采用的构建大鼠白内障模型方法有 5 种,其中以 Na_2SeO_3 皮下或腹腔注射诱导白

内障模型的方法是最为便捷(5~7 d)、可靠、重复性好的方法,经常作为模拟老年性白内障模型使用。其发病机制主要是通过亚硒酸钠能够破坏眼晶状体上皮细胞代谢,促进 Ca^{2+} 在晶状体中的聚集、增强钙蛋白酶(calpain)活性、加剧晶状体蛋白非特异性聚集,导致晶状体混浊。

Na_2SeO_3 致白内障起初为核性白内障,若不进行药物干预,注射 Na_2SeO_3 15 d 左右,造模大鼠 90% 以上可发展为全晶状体混浊。但随着时间延长(1 个月左右),随着大鼠体内 Na_2SeO_3 代谢排出、毒性下降,大鼠晶状体皮质性混浊逐渐消失,仅保留核性白内障。故观察 DTT 对该模型的抑制作用,选择干预的时间段一般为注射后 3 周内较为适宜。

DTT 是强还原剂,常作为蛋白质巯基保护剂,可保护蛋白质内及蛋白质间的二硫键不受氧化,避免蛋白质之间通过氧化聚合成高分子量尿溶性蛋白质。将 DTT 作为抗白内障药物,推测其作用机制主要有两条途径:(1)作为有效的还原剂,可保护正常晶状体蛋白所含极易遭受氧化修饰的半胱氨酸巯基(-SH)免受氧化影响,抑制二硫键形成、减少晶状体蛋白的非特异性聚集^[6-7]。(2)可以使已发生二硫化物交联、聚集的晶体蛋白发生分子之间的二硫键解离,抑制了晶体蛋白进一步形成高分子聚合物(HMW),阻止其晶状体蛋白由水溶性变为水不溶性,进而延缓晶状体的混浊(本研究中减少核性白内障伴发皮质混浊的发生率),抑制白内障的发生、发展(药物干预使核性白内障斑块混浊区域直径的发展减缓)。

本研究旨在探索还原性保护剂 DTT 对于晶体蛋白的抗氧化及抗蛋白聚集作用、寻求新的抗白内障试剂。首先采用同窝乳鼠左、右眼对照试验,证实了在本实验条件下,DTT 具有极明显的抑制白内障斑块发展的作用;另外在同龄、不同窝乳鼠之间观察了 DTT 抑制核性白内障伴发皮质混浊的发生率,亦提示该化合物具有潜在临床价值。DTT 抑制 SD 大鼠硒性白内障皮质混浊发展优于 PED 和 PSED 可能是:亚硒酸钠导致的 SD 大鼠硒性白内障其发生机制之一就是氧化损伤机制,DTT 具有强抗氧化作用,可以直接减弱这种氧化损伤,从而减缓了皮质混浊的发展,从药物作用机制上分析,DTT 抗蛋白聚集保护范围更广、作用更直接。

[参考文献]

[1] Bloemendal H, de Jong W, Jaenicke R, et al. Ageing and vision: structure, stability and function of lens crystallins[J]. Prog Biophys Mol Biol, 2004, 86: 407-485.

- [2] 李闻捷. 晶体蛋白时相性改变及对老年性白内障形成的影响[D]. 上海: 第二军医大学, 2005.
- [3] 李闻捷, 张军, 黄才国. 二硫苏糖醇对晶体蛋白的保护作用及其用途: 中国, 200610024262. 7[P]. 2007-01-17.
- [4] Shearer T R, Ma H, Fukiage C, et al. Selenite nuclear cataract: review of the model[J]. Mol Vis, 1997, 3:8.
- [5] Doganay S, Turkoz Y, Evereklioglu C, et al. Use of caffeic acid phenethyl ester to prevent sodium-selenite-induced cataract in rat eyes[J]. J Cataract Refract Surg, 2002, 28:1457-1462.

- [6] Rajesh S R, Chang J Y. Structural stability of human alpha-thrombin studied by disulfide reduction and scrambling[J]. Biochim Biophys Acta, 2003, 1651(1-2):85-92.
- [7] Cazalis R, Pulido P, Aussenac T, et al. Cloning and characterization of three thioredoxin h isoforms from wheat showing differential expression in seeds[J]. J Exp Bot, 2006, 57:2165-2172.

[收稿日期] 2007-04-13

[修回日期] 2007-08-29

[本文编辑] 曹静

• 个案报告 •

回肠憩室内异位胰腺并发下消化道大出血一例报告

Lower gastrointestinal bleeding caused by ectopic pancreas in ileum diverticula: a case report

吴有军¹, 单成祥¹, 宗敏², 仇明^{1*}

(1. 第二军医大学长征医院微创外科中心, 上海 200003; 2. 长征医院麻醉科)

[关键词] 回肠; 憩室; 胰腺; 胃肠出血

[中图分类号] R 576

[文献标识码] B

[文章编号] 0258-879X(2007)12-1323-01

1 临床资料 患者男性, 25 岁, 反复便血 3 个月。患者 3 个月前无明显诱因出现便血, 伴失血性休克, 在我院消化内科经保守治疗出血停止出院。入院前 2 d 再次便血, 伴头晕、乏力, 无呕血。查体: 体温 36.5°C, 血压 100/60 mmHg (1 mmHg=0.133 kPa), 脉搏 80 次/min。贫血貌, 皮肤黏膜无黄染。腹部平坦, 无腹壁静脉曲张, 全腹软, 未及包块, 无压痛、反跳痛, 肠鸣音亢进。辅助检查: 血红蛋白 66 g/L, 胃镜提示慢性浅表性胃炎, 结肠镜提示慢性结肠炎。考虑小肠出血。因出血为间断性且已给予止血治疗, DSA 阳性率不高, 故行胶囊内镜检查, 见回肠末端一隆起性病变, 伴活动性出血(图 1A)。初步诊断: 小肠占位、性质待查。经积极术前准备在全麻下行腹腔镜探查术, 术中见距回盲瓣约 30 cm 回肠壁上有一憩室, 长约 7 cm, 直径约 1.3 cm, 憩室盲端可见一圆形肿块, 直径约 1 cm。余脏器未见异常。以无损伤抓钳牵起憩室, 用内镜下切割缝合器于其根部将憩室切除。病理报告为异位胰腺组织(图 1B)。术后恢复顺利, 随访 6 个月未再出血。

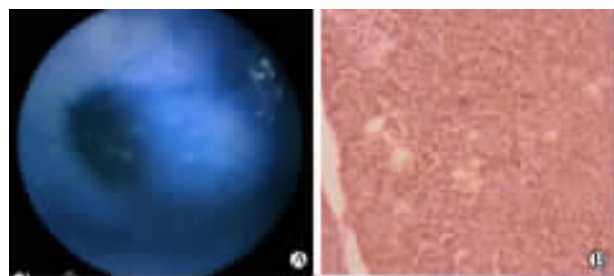


图 1 回肠憩室内异位胰腺

A: 胶囊内镜检查回肠末端一隆起性病变, 伴活动性出血; B: 病理报告为异位胰腺组织

学特点为: 单发结节, 大小一般在 0.5~5 cm, 无被膜, 常有胰管开口, 镜下观与正常胰腺基本相同。本病的难点在于诊断, 原因主要有: 发病率低, 易被忽略; 无固定的发病部位, 临床表现复杂多样, 无特异性; 影像学(超声、CT、MRI)表现与息肉、肿瘤难鉴别; 病理在诊断中占主要地位, 而内镜活检受病变位置、深度影响, 导致手术常成为确诊的唯一方式。因此诊断关键在于提高警惕, 综合运用造影、内镜、超声、CT、穿刺等各种手段, 先定位后定性, 如发现肿块但不能明确性质或以肠套叠、穿孔等急性并发症就诊者即有必要手术探查。本病除“脐样征”及“中央导管征”等特征性表现外, 以下征象具有一定的提示意义: (1) 内镜超声下低回声团块, 位于黏膜下层; (2) 增强 CT 与正常胰腺对照有类似图像及密度变化; (3) 高分辨率 MRI 发现肿块内导管样结构。传统纤维内镜对诊断本病具有重要价值, 但小肠几乎是其检查盲区, 近年发展起来的胶囊内镜技术则弥补了这一不足, 其缺点是较昂贵及不能进行活检。本例即为胶囊内镜的成功应用实例, 意外的是检查时胶囊进入憩室而将其“误以为”回肠, 术中才发现为憩室。

目前对该病的治疗多数主张手术切除, 包括无症状偶然发现者。手术方式由发病部位决定, 应尽可能缩小手术范围, 能局部切除的行局部切除即可, 但不宜单纯剥除, 不能局部切除的行所在器官的部分切除。合并小肠憩室的遵循憩室处理原则, 如憩室较大则切除部分肠壁或肠段。如有恶变则行根治术。对于合适病例可优先选择腹腔镜手术, 具有创伤小、恢复快的优点。

[收稿日期] 2007-10-20

[修回日期] 2007-12-02

[本文编辑] 孙岩

2 讨论 异位胰腺属临床相对少见的疾病。发病部位多变, 主要见于胃及肠壁。发生在回肠憩室内的极少。其病理

[作者简介] 吴有军, 硕士生. E-mail: wuyoujun830@sohu.com

* Corresponding author. E-mail: minimally18@163.com