

# 自体脂肪移植治疗半侧颜面萎缩

宋建星,白 晋,乌兰哈斯

(第二军医大学长海医院整形外科,上海 200433)

**[摘要]** **目的:**探讨自体颗粒脂肪移植在半侧颜面萎缩的临床效果,寻求半侧颜面萎缩治疗的有效方法。**方法:**采用肿胀吸脂技术获得自体颗粒脂肪,纯化后采用多层次、多隧道、多点的注射方法,修复颜面部凹陷畸形。对充填区体积稳定后凹陷尚未完全改善的患者,进行二次或多次脂肪颗粒移植手术,直至效果满意为止。**结果:**本组7例半侧颜面萎缩患者,充填后原凹陷部位丰满,基本达到形态对称。最长随访期2年,移植效果良好。**结论:**应用自体颗粒脂肪移植修复半侧颜面萎缩创伤小、并发症少、手术效果明显,相对现有其他治疗方法,是一种较为理想的治疗颜面部单纯软组织萎缩畸形的办法。

**[关键词]** 移植,自体;脂肪类;面部单侧萎缩

**[中图分类号]** R 782.26 **[文献标识码]** A **[文章编号]** 0258-879X(2007)03-0306-04

## Treatment of hemifacial atrophy by autologous fat injection

SONG Jian-xing, BAI Jin, WULAN Hasi (Department of Plastic Surgery, Changhai Hospital, Second Military Medical University, Shanghai 200433, China)

**[ABSTRACT]** **Objective:** To assess the clinical outcome of autologous fat injection in treatment of hemifacial atrophy, so as to search for an ideal treatment of hemifacial atrophy. **Methods:** Autologous fat granules were obtained by tumescent liposuction. After purification, the fat granules were injected in a multi-strata, multi-tunnel, and multi-spot manner to repair facial introcession abnormality. Patients whose introcession was not improved after the stabilization of the fillings were re-injected with autologous fat granules twice or more until satisfactory outcomes were achieved. **Results:** All the 7 patients in this study obtained satisfactory outcomes after fat injection and basically reached symmetry. The follow-up result was good after 2 years. **Conclusion:** Local injection transplantation of autologous fat granules is effective for the treatment of facial depression and hemifacial atrophy, with slight trauma, little complication, and satisfactory outcome.

**[KEY WORDS]** transplantation, autologous; fats; facial hemiatrophy

[Acad J Sec Mil Med Univ, 2007, 28(3): 306-309]

颜面萎缩是一种病程缓慢,临床表现多为一侧面部软组织、肌肉或骨骼进行性萎缩性疾病,多为年轻女性,以半侧为限,极少波及双侧,迄今病因尚不清楚。在我国,该病女性与男性的发病率之比是3:2。而双侧均累及病变的仅仅占到发病人群的5%<sup>[1]</sup>。其治疗应视畸形的程度和范围来选择各种手术方法,以恢复面部两侧形态对称为主,目前尚无特效方法<sup>[2]</sup>。自2000年6月至2006年2月我们采用自体颗粒脂肪充填整复面部畸形,取得较好效果,现报道如下。

### 1 资料和方法

1.1 临床资料 本组共7例,其中男2例,女5例。年龄19~35岁,中位年龄22岁。右侧5例,左侧2例。病程8~25年,平均14年。患侧颊部及腮腺咬肌区萎缩塌陷畸形,呈缓慢进行性加重,皮下组织和肌肉层变薄,软组织凹陷,皮肤色素沉着,皮下脂肪少。重型者患侧下颌骨升支较短,厚度变薄,下颌角

角度变大,上颌骨和颧骨也有不同程度的萎缩,口角严重歪斜,牙 关系通常无异常,或伴有面瘫的表现。本组病例中5例以软组织萎缩为主,2例有上、下颌骨轻度萎缩。

1.2 脂肪颗粒的获取 术前充分交流,确认充填范围及厚度,术者估计所需脂肪量。选择中、下腹或大腿等皮下脂肪为移植供区,将0.05%利多卡因加入适量肾上腺素进行局部浸润麻醉,使用50 ml注射器连接双孔抽吸针管,针头进入皮肤深达脂肪层后改为水平方向,将针柱抽到最大负压,在脂肪组织内呈扇形反复抽吸。抽取脂肪组织后,去除其中的纤维条索物,生理盐水反复漂洗,去除凝血块,至漂洗液澄清透明;静置、分层后取中层饱满的脂肪颗粒做注射移植备用。在上述处理过程中室温控制在25℃,完成离体脂肪处理的总时间不超过30 min。

[作者简介] 宋建星,教授、主任医师,博士生导师。  
E-mail: drsong@163.com

有时要加用低温盐水对离体脂肪降温。

1.3 脂肪颗粒注射移植 用美兰标定面部凹陷范围,采用多层次、多隧道、多点的注射方法,使脂肪均匀分布在充填区域,每一注射点脂肪颗粒注射不宜过多。在颞部,分颞浅筋膜浅层、颞浅筋膜深层两个层次注射;在额部、眉弓部,分皮下、额肌下两个层次注射;在颊部则分皮下浅层、皮下深层和 SMAS 筋膜下几个层次注射,注射方向与面神经走行方向平行。每次脂肪移植注射总量要超出缺损体积的 20%~25%。

1.4 移植后处理 移植受区轻度加压包扎、制动 2 d,减少或避免移植区活动 1 周。术后 1 个月、3 个月随访,拍照片与术前照片对比。第一次注射脂肪 3 个月后,在充填区体积稳定后如凹陷未完全改善,即进行第二次脂肪颗粒移植手术,进一步增加凹陷区组织量。如此重复注射直至效果满意为止。表 1 列出了各患者注射脂肪的次数和数量。

表 1 7 位患者脂肪注射次数和数量

表 1 Times and quantity of injecting transplantation of autologous fat granules

Patient No.	Injecting time	Injecting quantity(V/ml)
1	1	20
2	2	35,25
3	3	50,30,15
4	3	50,30,15
5	3	50,35,20
6	3	50,35,20
7	5	70,40,35,30,30

## 2 结果

7 例患者经过 1~3 次脂肪注射充填,充填后原凹陷部位丰满,基本达到形态对称。最长随访期 2 年。未发现感染、皮下包块;未发现其他并发症。

典型病例:某女,34 岁。16 岁起前额中部偏左出现皮肤色素加深,逐渐下陷,相继在左侧鼻背、鼻翼、下唇及下颌出现凹陷畸形。20 岁以后病变趋缓,24 岁后畸形无进一步发展(图 1A)。患者于 2005 年 6 月充填 20 ml 自体脂肪,现患侧恢复饱满外形,与健侧基本对称(图 1B)。

某女,22 岁,出生后 5 年家长发现其右侧下颌发育明显滞后,渐进性萎缩,皮肤颜色进行性加深,术前 5 年稳定。体检见,右面部较左侧明显萎缩,右侧下颌区较左侧明显短小,皮下脂肪少。此患者分别于 2005 年 6 月充填 35 ml 自体脂肪(图 2A、2B);2006 年 1 月随访见部分脂肪已经吸收,再次充填 25 ml 自体脂肪(图 3A、3B)。现患侧恢复饱满外形,与健侧基本对称;皮肤色素增生减退,颜色变浅与健侧基本一致。

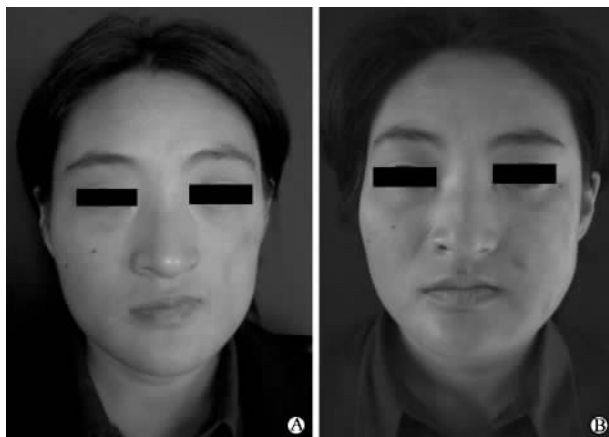

图 1 半侧颜面萎缩典型病例 1 行自体脂肪移植治疗前(A)后(B)的对比  
Fig 1 Comparison of hemifacial atrophy before(A) and after injecting autologous fat granules(B) in patient 1  
A: Pre-treatment; B: Post-treatment

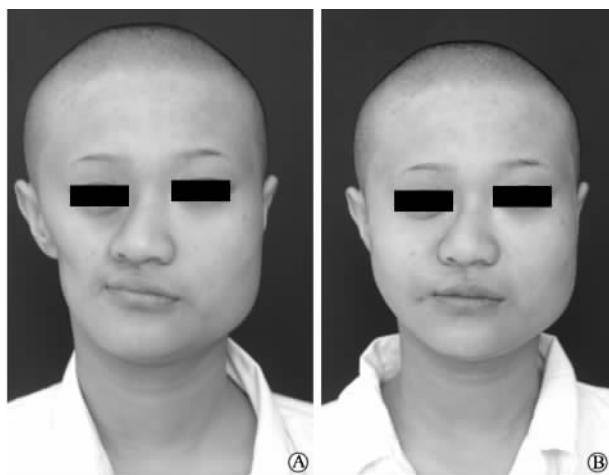


图 2 病例 2 行第一次自体脂肪移植治疗前(A)后(B)的对比  
Fig 2 Comparison of hemifacial atrophy before(A) and after first injecting autologous fat granules(B) in patient 2  
A: Pre-treatment; B: Post-treatment

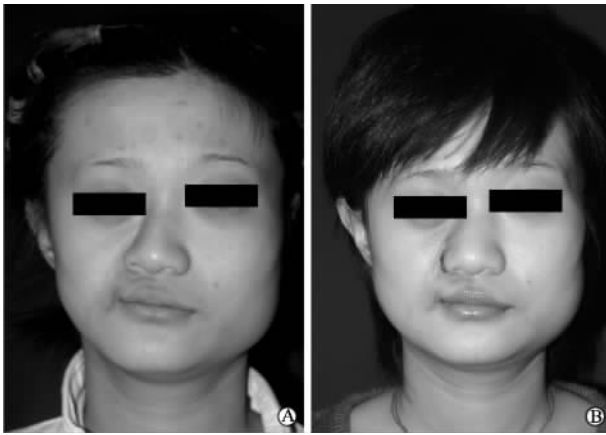


图3 病例2行第二次自体脂肪移植治疗前(A)后(B)的对比

Fig 3 Comparison of hemifacial atrophy before(A) and after second injection of autologous fat granules(B) in patient 2  
A: Pre-treatment; B: Post-treatment

### 3 讨论

半面萎缩是进行性单侧面部萎缩综合征,为非遗传性疾病,病因尚不清楚,临床表现为:青春期前开始的,面部一侧组织累及皮肤、皮下脂肪、筋膜、肌肉、软骨及颧、颞、上下颌骨组织进行性萎缩,常伴有皮肤色素加深或脱失、脱发、多汗或汗闭<sup>[3]</sup>。病变呈慢性进行性发展,但可停止稳定于任何阶段。该病在1825年由Parry首先临床报道,1846年Romberg对此病的特征进行了详细的描述,故又称Romberg病<sup>[4]</sup>。1871年Enlenburg依据病程发展的规律,首次提出了进行性颜面萎缩症<sup>[5]</sup>。临床上并不少见,可波及皮肤、脂肪、肌肉、软骨和骨甚至神经等组织,萎缩由青少年期开始,在一定年龄后停止进展处于静止状态。畸形的程度与发病年龄、病程和萎缩静止年龄有关。对于上述的病例,以皮下软组织量不足或缺损为主要特点,因此恢复皮下软组织量是治疗的主要目的。

临床曾使用的充填材料主要有两大类:人工材料,如硅橡胶、膨体聚四氟乙烯等;异体组织,如牛胶原、去细胞异体真皮颗粒等,它们的生物相容性较好、不可降解,质地柔软,弹性和硬度与软组织相似,有较好的抗张强度,但人工材料易引起充填区异物感、假体移位或外露、远期偏硬、手感欠佳、异体组织的吸收率较高,容易过敏<sup>[6]</sup>;自体组织,如真皮脂肪瓣、肌瓣等。自体皮瓣或真皮脂肪瓣血管恒定,口径粗,组织量充足,脂肪瓣附着于阔筋膜之上,

彼此成为一个整体,辅以骨代物修复受累骨骼支架,符合生理解剖,远期效果稳定,不会下垂,手术中无需改变体位,省时省力。但供区远离受区,操作繁杂,供区损伤大、瘢痕明显,断蒂后血供易受影响。需牺牲主要血管,患者可能难于接受,且组织量有时不足<sup>[7]</sup>。

因此自体脂肪因供区损伤小、无排斥反应等优点成为一种理想的充填材料。1889年Vander Meulen首次运用人类自体脂肪组织移植<sup>[8]</sup>;在1986年Illouz第一次采用抽吸脂肪进行脂肪颗粒移植之后,使脂肪移植成为临床研究的热点。上世纪初脂肪移植术甚为流行,但由于效果不稳定,其应用日趋减少;20世纪80年代随着脂肪抽吸术的兴起,有学者提出将抽吸所得的纯化脂肪颗粒,用注射器注射到软组织缺损部位的方法<sup>[9-10]</sup>,即自体脂肪颗粒注射移植<sup>[11]</sup>。但目前脂肪移植方面仍存在如下问题:采用肿胀技术行脂肪抽吸,用含利多卡因肾上腺素的盐水行皮下脂肪层浸润,可起到局部麻醉,但有大量液体冲注后脂肪肿胀及对细胞结构损害的嫌疑;颗粒脂肪纯化是关键之一。如果在脂肪移植时移植物中含有血液及液化脂肪,那么它们在体内很快吸收,从而导致移植物体积的大量减少,报道中吸收率有30%~70%不等<sup>[4]</sup>;更为严重的是该操作还有可能出现脂肪栓塞的可能。

本研究总结了近3年来使用自体脂肪移植治疗半面萎缩病例的情况。本组病例临床治疗经验表明,自体脂肪移植在半面萎缩病例的治疗方面效果明显。从本组7例病例来看,在临床治疗中提高移植脂肪颗粒成活率主要在于术前、术中、术后系统全面的处理措施,以最大限度的减少对移植脂肪颗粒的损伤和提高移植存活率。具体为:术前应充分了解术区移植床状况,哪一层面,具有良好血供;术中应减少抽吸损伤,减少离体脂肪缺氧时间,尽可能去除血凝块等杂质,特别是采用分层次、放射状、多点注射,增大移植脂肪与受区的接触面积;术后应加压包扎以减少出血及水肿的发生机会,制动以避免新生血管的损伤及肌肉活动对脂肪颗粒的挤压,移动。同时,在临床治疗中我们注意到,与其他部位(如颞部、胸大肌前间隙等)脂肪移植比较,面颊部脂肪颗粒移植有较高的成功率,这可能与受区血运丰富和原本就是脂肪环境有关。与其他材料相比,自体脂肪颗粒移植的优点在于来源广、操作简单、无排斥反

应、可重复注射。采用自体同类脂肪组织缺损填充,其形态质感与周围组织一致。移植的脂肪有较大比例存活,脂肪颗粒容易获得,组织损伤小,费用较低,无严重并发症。是目前半面萎缩修复的理想治疗方法。

### [参考文献]

- [1] Terenzi V, Leonardi A, Covelli E, et al. Parry-Romberg syndrome[J]. *Plast Reconstr Surg*, 2005, 116: 97e-102e.
- [2] Vaienti L, Soresina M, Menozzi A. Parascapular free flap and fat grafts; combined surgical methods in morphological restoration of hemifacial progressive atrophy[J]. *Plast Reconstr Surg*, 2005, 116: 699-711.
- [3] Waters M F, Bhidayasiri R, Shields W D. Favorable longitudinal outcome in a patient with Parry-Romberg syndrome[J]. *Acta Neurol Scand*, 2005, 112: 192-193.
- [4] Pinheiro T P, Silva C C, Silveira C S, et al. Progressive hemifacial atrophy: case report[J]. *Med Oral Patol Oral Cir Bucal*, 2006, 11: E112-E114.
- [5] Sommer A, Gambichler T, Bacharach-Buhles M, et al. Clinical

and serological characteristics of progressive facial hemiatrophy: a case series of 12 patients[J]. *J Am Acad Dermatol*, 2006, 54: 227-233.

- [6] Chiu E S, Sharma S, Siebert J W. Salvage of silicone-treated facial deformities using autogenous free tissue transfer[J]. *Plast Reconstr Surg*, 2005, 116: 1195-1203.
- [7] 张正文, 康深松, 俞海燕, 等. 颞浅筋膜岛状瓣结合游离真皮脂肪修复单侧颜面萎缩症[J]. *中华整形外科杂志*, 2006, 22: 16-17.
- [8] Billings E Jr, May W Jr. Historical review and present status of free fat graft autotransplantation in plastic and reconstructive surgery [J]. *Plast Reconstr Surg*, 1989, 83: 368-381.
- [9] Illouz Y G. The fat cell "graft": a new technique to fill depressions[J]. *Plast Reconstr Surg*, 1986, 78: 122-123.
- [10] Chajchir A, Benzaquen I. Liposuction fat grafts in face wrinkles and hemifacial atrophy[J]. *Aesth Plast Surg*, 1986, 10: 115-117.
- [11] Toledo L S, Mauad R. Fat injection: a 20-year revision[J]. *Clin Plast Surg*, 2006, 33: 47-53.

[收稿日期] 2006-12-08

[修回日期] 2007-02-07

[本文编辑] 曹静

### · 书 讯 ·

## 《外科手术规范化操作与配合——泌尿外科分册》和 《外科手术规范化操作与配合——妇产科分册》已出版

《外科手术规范化操作与配合——泌尿外科分册》由那万里主编, 2007年1月由人民军医出版社出版, 16开, 精装, 271页, 42.8万字。本书系统地介绍了泌尿外科常见伤病手术的规范化操作方法, 对各种手术的适应证、禁忌证、麻醉方法和体位、手术步骤与配合、注意事项、术后处理等进行了详细讲解。书中突出手术步骤的分解、术者与助手的配合、术中的规范化操作等特点, 内容丰富、图文并茂、简明实用, 具有很高的科学性; 与以往手术学不同的是, 本书以图表的形式讲述手术步骤与配合, 直观易学、设计精巧, 对提高泌尿外科医师的临床技术操作技能有重要的指导作用, 适合泌尿外科主治医师、住院医师、基层外科医师、社区医师和实习医师阅读参考, 也可以作为专科医师规范化培训教程。定价: 69.00元。

《外科手术规范化操作与配合——妇产科分册》由郑建华主编, 2007年1月出版, 16开, 精装, 293页, 46.1万字。作者用23章篇幅系统地介绍了妇产科常见病症外科手术的规范化操作方法, 对各种手术的适应证、禁忌证、麻醉方法和体位、手术步骤与配合、注意事项、术后处理等临床技能进行了详细讲解。书中突出手术步骤的分解、术者与助手的配合、术中的规范化操作等特点, 内容丰富、图文并茂、简明实用, 具有很高的科学性; 与以往手术学不同的是, 本书以图表的形式讲述手术步骤与配合, 直观易学、设计精巧, 对于提高妇产科医师的临床技术操作技能有重要的指导作用。适合妇产科主治、住院医师, 基层外科医师, 社区医师和实习医师阅读参考, 也可以作为专科医师规范化培训教程。定价: 60.00元。

以上图书由人民军医出版社市场部发行。

通讯地址: 北京市 100036 信箱 188 分箱, 邮编: 100036

电话: 010-51927252; 010-51927300-8168. E-mail: wanglan@pmpm.com.cn