

DOI:10.3724/SP.J.1008.2009.01447

• 病例报告 •

乳腺恶性腺肌上皮瘤 1 例报告

Breast malignant adenomyoepithelioma: a case report

宋庆鑫^{1△}, 苏东玮^{1△}, 盛 媛¹, 王 洋², 施俊义^{*}

1. 第二军医大学长海医院普通外科, 上海 200433

2. 第二军医大学长海医院病理科, 上海 200433

[关键词] 乳腺肿瘤; 恶性腺肌上皮瘤

[中图分类号] R 730.4 [文献标志码] B [文章编号] 0258-879X(2009)12-1447-02

1 病例资料 患者女性, 47岁, 因“右侧乳房外上象限肿块4个月”就诊, 查体: 右侧乳房外下象限可扪及一实性无痛性肿块, 大小2.0 cm×2.0 cm, 质稍硬, 边界欠清楚, 与皮肤无明显粘连, 活动度尚可。腋下无淋巴结肿大。门诊行右侧乳房肿块切除术, 病理报告: 右侧乳腺癌。术后给予辅助化疗(TC方案)2次后, B超提示: 右侧乳腺外下象限实性低回声结节, 大小约0.6 cm×0.4 cm, 余双乳局部腺体增厚, 腺管扩张呈“蜂房”样, 双侧腋窝见数个实性低回声结节, 边界清, 内回声欠均匀。再次行右侧乳腺肿块穿刺, 细胞学示: 成团增生乳腺上皮, 部分细胞核增大, 中度异型, 另见个别散落的异型细胞, 考虑右侧乳腺导管上皮异型增生。遂立即入院行右

侧乳腺癌改良根治术, 术后患者恢复良好。

术后病理结果: (右) 乳腺癌切除术后, 未见癌残留, 乳腺组织呈纤维腺病改变, 乳头及基底、腋窝淋巴结(0/14)均未见肿瘤。原肿块 H-E 染色镜检: 肿瘤呈现结节状, 可见上皮(暗区)及肌上皮(透亮区)成分, 上皮细胞无异型, 排列成腺管状, 周围肌上皮细胞增生, 部分细胞透亮, 部分呈梭形, 核深染, 异型明显, 核分裂像易见, 间质及周边乳腺组织可见肿瘤浸润。免疫组化检测: Cer-Bb-2(-)、ER(40%)、PR(40%)、ECAD(+)、P53(+++), P16(-)、Ki67(++), CA15-3(部分+), CA19-9(-)、MAN(-)、SMA(+), S-100(+), NSE(部分+), Hhr(-)。病理诊断: 右乳恶性肌上皮瘤, 伴神经内分泌表达(图1)。

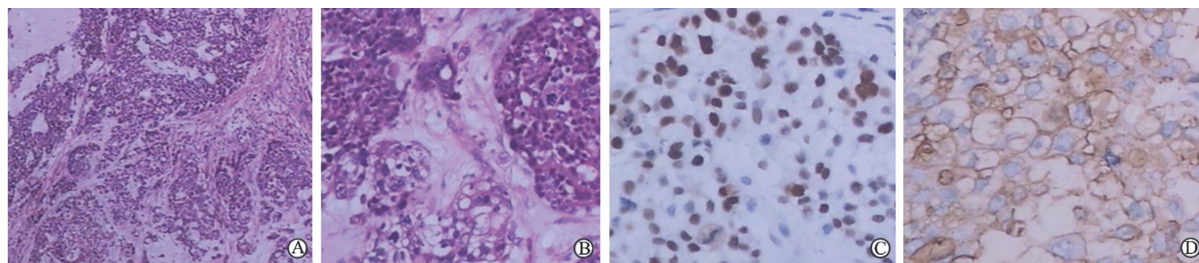


图1 恶性腺肌上皮瘤组织 H-E 染色(A,B)及免疫组化(C,D)病理学观察

C: 示瘤组织肌上皮细胞 P53 强阳性; D: 示瘤组织 CA153 部分阳性. Original magnification: ×100(A), ×200(B,C,D)

2 讨论 恶性腺肌上皮瘤(malignant adenomyoepithelioma, MAME)是一种罕见的肿瘤, 发生于乳腺者更为罕见, 其发病率占原发性乳腺癌的1%不到。

乳腺组织由最基本的终末导管小叶单位组成, 该单位的内层为上皮细胞, 外层为基底膜, 肌上皮细胞通常位于乳腺腺泡和小叶内乳腺导管的基底膜和上皮之间。单纯肌上皮来源或上皮-肌上皮混合来源的肿瘤主要存在于腮腺, 来源于乳腺肌上皮细胞的肿瘤十分罕见, 且通常是良性肿瘤^[1]。Tavassoli 将乳腺肌上皮来源肿瘤分为三类, 即腺肌上皮增生、腺肌上皮瘤及恶性肌上皮瘤^[2]。单纯肌上皮来源的肿瘤称为乳腺肌上皮瘤; 由上皮及肌上皮两种细胞增生组成的肿

瘤称为乳腺腺肌上皮瘤; 当腺上皮、肌上皮两种成分同时发生恶变最终转化为乳腺恶性腺肌上皮瘤^[3]。在2003年版WHO的乳腺肿瘤组织学分类中, 将乳腺恶性腺肌上皮瘤归属于肌上皮病变。该病变国内外罕见报道, Ahmed等^[4]于2000年报道1例71岁的女性乳腺恶性腺肌上皮瘤。

乳腺 MAME 临床症状和影像学不具特征性, 通常为结节状无痛性肿块。本例患者除无痛肿块外无任何不适主诉, 术前彩超检查和乳腺钼靶检查仅提示患者乳腺肿物血供丰富, 而不具有乳腺恶性肿瘤的特征性影像表现。术中冰冻切片病理检查提示为乳腺恶性肿瘤, 但未能明确肿瘤类型, 术后石蜡切片的 H-E 染色及免疫组化结果是诊断和鉴别诊断

[收稿日期] 2009-04-26

[接受日期] 2009-11-01

[作者简介] 宋庆鑫, 2005级临床专业学员, E-mail: jasonsong2006@hotmail.com

△共同第一作者(Co-first authors).

* 通讯作者(Corresponding author). Tel: 021-81873364, E-mail: shij1@163.com

的重要依据^[5]。乳腺 MAME 组织学特点为存在上皮及肌上皮双向分化。镜下示瘤细胞由透明细胞及梭形细胞组成,呈实质状、片块状排列,周围有结缔组织间隔。肿瘤细胞有明显异型性,可见核分裂像,并且肿瘤呈浸润性生长。文献报道本病免疫组化特征为肌上皮细胞对 S-100 阳性^[6],SMA、Vimentin 也可阳性,腺上皮细胞对 CK、EMA、AEI/AE₃ 阳性,而 ER、PR、Cer-Bb-2 多为阴性。本病例患者免疫组化检测: Cer-Bb-2 (-)、ER (40%)、PR (40%)、SMA (+)、S-100 (+),与文献报道相似,结合其组织学形态和生物学行为诊断为恶性腺肌上皮瘤。鉴别诊断主要考虑:(1)腺肌上皮瘤,其涂片中以梭形肌上皮细胞为主,有时可见成团的腺上皮细胞,生物学行为呈良性表现。(2)化生性癌,其细胞来源于上皮,无 MAME 中腺上皮、肌上皮的双向分化;(3)腺肌上皮腺病,肌上皮在乳腺良性增生性疾病如腺病中增生显著,形成镜下病变而不形成明显包块时称腺肌上皮腺病,无恶性组织学形态和生物学行为。本例以透明细胞为主,周围及间质可见瘤细胞浸润,细胞有异型,核分裂像多见, >2/10HPF,所以可以排除腺肌上皮瘤。免疫组化标记 CA15-3(+),SMA (+)、S-100(+),证明为双向分化,可以与化生性癌鉴别。再加之本例中细胞异型,核分裂像多见,并有浸润、出血、坏死,所以病理诊断为恶性肿瘤明确。

恶性肌上皮瘤常呈浸润性生长,乳腺恶性肌上皮瘤主要通过局部淋巴结转移,并以腋下淋巴结转移多见^[7],易复发,预后较差,腋窝淋巴结有无转移是提示预后的主要指标。因此,其治疗采用传统的根治手术为宜,或单纯乳房切除加腋下淋巴结清扫。本例未见淋巴结转移,采用改良根治手术,并辅以术后化疗,应为恰当,目前随访恢复良好。乳腺恶性腺肌上皮瘤可在初次手术后多年才出现复发和远处转移,预

后很差,大多数患者在初次治疗后数年内即死亡。

[参考文献]

- [1] 廖松林,刘彤华,李维华,杨光华,杨发端,张仁元,等. 肿瘤病理诊断与鉴别诊断学[M]. 福州:福建科学技术出版社,2006:572-573.
- [2] Tavassoli F A,Devilee P. 乳腺及女性生殖器官肿瘤病理学和遗传学[M]. 程虹译. 北京:人民卫生出版社,2006:99-103.
- [3] Tse G M,Tan P H,Lui P C,Putti T C. Spindle cell lesions of the breast-the pathologic differential diagnosis[J]. Breast Cancer Res Treat,2008,109:199-207.
- [4] Ahmed A A,Heller D S. Malignant adenomyoepithelioma of the breast with malignant proliferation of epithelial and myoepithelial elements: a case report and review of the literature[J]. Arch Pathol Lab Med,2000,124:632-633.
- [5] Mallon E,Osin P,Nasiri N,Blain I,Howard B,Gusterson B, et al. The basic pathology of human breast cancer[J]. J Mammary Gland Biol Neoplasia,2000,5:139-163.
- [6] 戴观荣,景洪标,张晨芳,李黎. CD10 标记乳腺肌上皮细胞中的敏感性和特异性研究[J]. 第二军医大学学报,2005,26:179-181.
Dai G R,Jing H B,Zhang C F,Li L. Sensitivity and specificity of CD10 protein in labeling breast myoepithelial cells[J]. Acad J Sec Mil Med Univ,2005,26:179-181.
- [7] Kihara M,Yokomise H,Irie A,Kobayashi S,Kushida Y,Yamauchi A. Malignant adenomyoepithelioma of the breast with lung metastases: report of a case[J]. Surg Today,2001,31:899-903.

[本文编辑] 陈波