DOI:10.3724/SP.J.1008.2011.00111

· 病例报告 ·

急性心肌梗死后合并心室电风暴 1 例报告

Successful management of electrical storm after acute myocardial infarction: a case report

王明达[1,2], 张志钢[2*]
1. 第二军医大学研究生管理大队学员 4 队, 上海 200433
2. 南京军区福州总医院心血管内科, 福州 350000

[关键词]　心肌梗死; 心室电风暴; 治疗
[中图分类号]　R 542.22　　[文献标志码]　B　　[文章编号]　0258-879X(2011)01-0111-02

1　临床资料　患者, 男, 46 岁, 因"突发胸闷、胸痛伴大汗、呕吐 2 h"急诊入我院。入院心电图(图 1A)示: 窦性心律, Ⅱ、Ⅲ、AVF 导联 ST 段弓背向上型抬高, 急性下壁心肌梗死。予阿托伐他汀 80 mg、氯吡格雷 600 mg、阿司匹林 100 mg 等药物口服处理后拟行介入手术。患者送至介入室 10 min 后突发抽搐、面色青紫、意识丧失。查体: 未触及大动脉搏动, 心电监护: 无心电信号。立即予胸外心脏按压, 阿托品 1 mg 静推、多巴胺升压治疗, 后心电监护(图 1B)示: 多形性室性心动过速(室速)并演变为心室颤动(室颤)。立即予 200 J 非同步直流电击除颤、胺碘酮 150 mg 静脉推注, 患者神志短暂恢复。但后反复发作阿-斯综合征, 心电监护均示室性自主心律, 室速、室颤交替出现。反复予电除颤, 胺碘酮 600 mg 分次静推维持, 意识稍有恢复。于室颤发作间歇股静脉穿刺置入临时起搏导管行临时起搏器支持治疗。患者神志清楚, 但仍有室速及室颤反复发作。除颤多次后病情稍平稳, 急行冠状动脉造影、PTCA 和冠脉内支架置入术。造影(图 1C)示: 左冠脉正常, 右侧冠状动脉近端起始处完全闭塞。导管开通闭塞病变后置入药物支架 1 枚(强生公司 cypher), 复造影, 显示恢复通畅, TIMI 血流 3 级(图 1D)。室颤未再发作, 救治过程共电除颤 58 次。查心电监护: 窦性心律, 约 60 次/min, 临时起搏器固定在位。术后病情平稳, 次日复查心电图示: 窦性心律, 急性下壁心肌梗死恢复期, 部分导联 ST-T 改变, 肌钙蛋白定量大于 50 μg/L。予拔除临时起搏导管, 口服倍他乐克 23.75 mg 维持治疗, 3 d 后复查, 肌钙蛋白降至 24.5 μg/L, 未再有室颤、室速发作。15 d 后康复出院, 随访 6 个月无主要心血管事件发生。

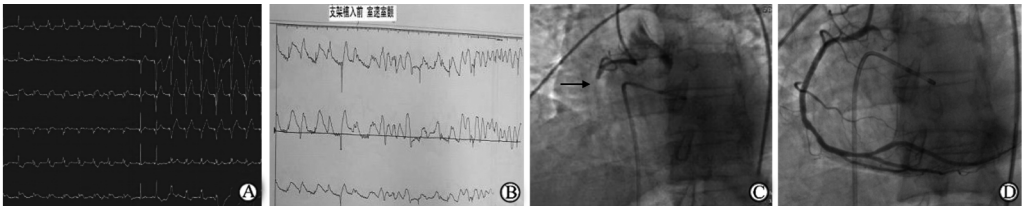

图 1　急性心肌梗死合并心室电风暴诊治过程

A: 心电图示窦性心律, Ⅱ、Ⅲ、AVF 导联 ST 段弓背向上型抬高, 急性下壁心肌梗死; B: 支架植入前心电监护示反复出现室性心动过速、心室颤动交替发作; C: 冠状动脉造影示右侧冠状动脉近端起始处完全闭塞(箭头示); D: 导管开通右侧冠状动脉近端起始处的闭塞病变并置入支架后, 血流恢复通畅, TIMI 3 级

2　讨　论　心室电风暴又称交感风暴、儿茶酚胺风暴, 即 24 h 内自发 2 次或 2 次以上的室性心动过速或心室颤动, 并需要紧急治疗的临床症候群, 其主要系交感神经的过度激活和儿茶酚胺的大量释放引起。心室电风暴是由于心室电活动极度不稳定所导致的最危重的恶性心律失常, 以急性冠脉综合征(ACS)促发者为多[1-2], 本例即为急性心肌梗死后发作。

对于 ACS 合并电风暴患者的首要措施应尽快行电除颤/电复律以恢复血流动力学的稳定。同时, 目前广泛推荐的 β 受体阻滞剂及胺碘酮等抗心律失常药物的及时应用可有效协助电除颤控制电风暴发作[3]。但有学者认为电风暴时交感神经的亢进可完全逆转Ⅰ类及Ⅲ类抗心律失常药物的电生理作用, 使在稳定时有明显抗室性心律失常作用的胺碘酮等药物的效果显著下降, 尤其在反复室颤发作的病例中更为明显。在这种情况下及时行临时心脏超速起搏可为下一步的介入或溶栓治疗创造相对平稳的条件。现一致认为, 对于病因无法或未能完全清除的心肌梗死后伴严重恶性心律失常的患者, 植入心脏复律除颤器(ICD)是最佳的非药物治疗方法, 可有效降低病死率、改善预后[4-5]。但亦有学者认为在经介入治疗之后冠脉严重狭窄得到解除、心肌缺血得以改善的患者可不必植入 ICD。结合本例的救治经过我们认

[收稿日期]　2010-07-20　　[接受日期]　2010-08-24
[作者简介]　王明达, 第二军医大学临床医学专业 2006 级本科学员. E-mail: wangmingda1987@163.com
* 通讯作者(Corresponding author). Tel: 0591-22859321, E-mail: zhangzgfj@yahoo.com

为，及时的临时心脏起搏与快速有效的恢复缺血心肌再灌注以达到 TIMI 2 级或 3 级血流，对于抢救 ACS 合并电风暴的患者至关重要。

本例患者在短短 1 h 的抢救过程中因反复、持续性的室速、室颤发作，共除颤 58 次，且均在血运重建之前，临床上较为罕见。结合冠脉造影结果考虑其原因可能有以下几点：(1)患者右侧冠状动脉近端完全性闭塞，右心缺血、梗死范围较大，导致急性心功能不全，进而交感神经过度激活并大量分泌儿茶酚胺类物质，诱发持续、猛烈的交感风暴；(2)由于患者曾有短暂的心跳骤停并且随后多次出现阿-斯综合征，血流动力学极不稳定，加重了脑组织缺血、缺氧，进而中枢性交感神经兴奋，导致了反复持久且不易平息的电风暴；(3)频繁的电击治疗及患者疼痛、紧张、恐惧的不良情绪亦加重了交感神经的过度激活。

值得注意的是，交感风暴患者多次电除颤可造成软组织的损伤、磷酸激酶及血钾水平的升高，同时由于反复室颤发作及严重的血流动力学紊乱，所以在成功转复窦性心律后，需注意进行合理的脑复苏以及对肝肾等重要器官功能的保护并纠正电解质的紊乱等，以获得最佳的康复效果。同时，在治疗过程中，有针对性的心理干预亦可在一定程度上缓解患者恐惧心理，抑制交感神经的兴奋，提高疗效。

[参 考 文 献]

[1] Lowe L，Matteucci M J，Schneir A B. Herbal aconite tea and refractory ventricular tachycardia[J]. N Engl J Med，2005，353：1532.

[2] 汪康平. 心室电风暴[J]. 临床心电学杂志，2007，16：395-399.

[3] 赵志宏，郭继鸿，李学斌. 2006 年 ACC/AHA/ESC 室性心律失常治疗和心脏性猝死预防指南的解读[J]. 中国心脏起搏与心电生理杂志，2006，20：469-473.

[4] 刘继红，梁永才，何学志，庄熙晶，张庆华，石　磊. 室性心律失常电风暴的诊断与治疗[J]. 临床心血管病杂志，2009，25：638-640.

[5] The Antiarrhythmics *versus* Implantable Defibrillators(AVID) Investigators. A comparison of antiarrhythmic-drug therapy with implantable defibrillators in patents resuscitated from near-fatal ventricular arrhythmias[J]. N Engl J Med，1997，337：1576-1583.

[本文编辑]　周燕娟，孙　岩