

DOI:10.3724/SP.J.1008.2011.00809

## 乳头乳晕区 Bowen 病 1 例报告

### Bowen's disease of Nipple-areola complex: a case report

胡 薇, 曾 朋, 盛 媛, 施俊义\*

第二军医大学长海医院普外科, 上海 200433

[关键词] 乳腺肿瘤; Bowen 病; Paget 病

[中图分类号] R 737.9

[文献标志码] B

[文章编号] 0258-879X(2011)07-0809-02

**1 临床资料** 患者,女,58岁,左乳头及周围出现瘙痒脱屑伴色素沉着2年。2011年3月印片细胞学检查:少量角化表皮细胞,未找到恶性细胞。2011年4月皮肤活检:Paget's 病样组织图像, Paget's 样 Bowen 病或乳房 Paget's 病。2011年5月住院。查体:左乳头乳晕区可见范围约7 cm×6 cm 不规则片状灰褐色斑块,边界清,有脱屑及结痂。结痂剥离后,表面湿润潮红,触之无明显疼痛,其下未及明显肿块,压迫未见乳头溢液(图1)。对侧乳房及双侧腋下及锁骨上未发现肿大淋巴结。B超:左乳头下方,内下象限相当于时钟约7点处,可见范围约2.5 cm×1.5 cm×0.5 cm 片状低回声区,边界不清。行单纯乳房切除,术后病理(图2A):乳房皮肤表面见一溃疡,大小6.5 cm×6 cm。皮肤表面被覆鳞状上皮全层排列紊乱,细胞有明显的异型,核分裂偶见。免疫组化:P63(+), P53(卅,图2B), CAM5.2(-), P16(-), ECAD(+), Ki67(卅), CerbB2(±)。提示左乳 Bowen 病。

疗方法。切缘要求距离病灶超过1 cm,深度要求切至皮下脂肪层。但是约3%~11%的 Bowen's 病可能发展为侵袭性皮肤鳞状细胞癌,所以应早期诊断、及时治疗。

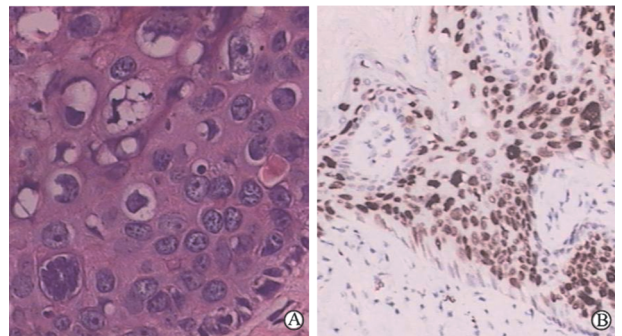


图2 左乳皮损病理镜下表现(A)及免疫组化结果(B)

A: 鳞状上皮全层排列紊乱,细胞有明显的异型,核分裂偶见; B: P53(卅). Original magnification: ×400(A); ×100(B)

位于乳头乳晕区呈类似湿疹样改变的更多见的是乳腺 Paget's 病。其特点是40岁以上妇女,乳头无诱因发生糜烂,经数周治疗不见好转。乳腺 Paget's 病的病理特征是 Paget 细胞的存在。常规的 H-E 染色, Paget's 细胞镜下表现为圆形或椭圆形,胞质丰富,细胞核大而圆,细胞体积相对较大的恶性肿瘤细胞,细胞界线清楚、无角化现象,胞质胞核染色较淡,核分裂像易见,核仁清晰。该常伴发浸润性乳腺癌或导管原位癌。治疗方案以全乳切除加外科腋窝分期为主。

区别乳头乳晕区 Bowen 病和乳腺 Paget's 病的关键是组织活检病理诊断。细胞学检查仅供参考,因其容易受坏死组织、脱落痂皮的影响,所以操作时应揭去痂皮,清除分泌物后再作细胞印片,所以乳头乳晕区溃疡患者的诊治术中冰冻切片病理报告确切性要求较高,需要依据报告决定手术方式,以减少二次手术或过度手术可能。

本例女性患者乳头乳晕区 Bowen 病,病灶范围又较大,切除此处的皮肤会造成乳头的缺损,即使植皮也会严重影响乳房的外观。虽然有不少非手术的治疗手段,如光动力疗

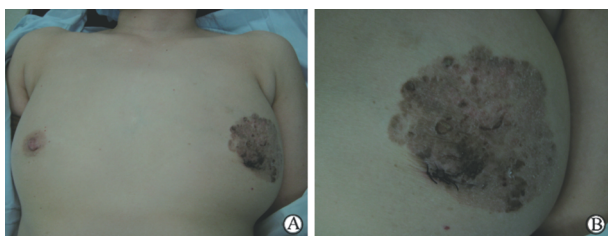


图1 左乳皮损外观(左)和局部情况(右)

**2 讨论** Bowen 病又称鳞状细胞原位癌,是一种较为常见的皮肤癌,可发生于全身各个部位,但发生于乳房尤其是乳头乳晕处的极其罕见。Ortiz-mendoza 等<sup>[1]</sup>首次报道了1例82岁的女性患者,类似报道国外另有2例<sup>[2]</sup>,国内1例<sup>[3]</sup>。致病因素目前认为包括过度的紫外线暴露、砷中毒、遗传倾向及病毒感染,特别是人乳头状瘤病毒。乳房部位通常无紫外线暴露,是否与其他几个致病因素有关仍待研究。该患者与体表其他部位的 Bowen 病表现类似,表现为浸润、斑片,并伴有褐色或黑色角质性结痂,剥离后基底呈颗粒状,消退后遗留萎缩性瘢痕。目前认为,外科切除仍是首选的治

[收稿日期] 2011-05-27

[接受日期] 2011-06-15

[作者简介] 胡 薇, 博士, 副主任医师, 副教授. E-mail: huweicj@163.com

\* 通信作者(Corresponding author). Tel: 021-81873364, E-mail: shijunyi666@126.com

---

法、外用 5-氟尿嘧啶、放射疗法等,但是其长期确切的效果仍有待观察。加之术前病理未排除 Paget's 病可能,乳头下又有低回声区,与患者沟通后行单纯乳房切除术。术后未行任何辅助治疗,预后有待观察。

[参考文献]

[1] Ortiz-Mendoza C M, Acosta-Sanchez N A, Catarino-Dircio A.

Bowen's disease of the breast[J]. *Cir Cir*,2005,73:379-381.

[2] Brookes P T, Jhawar S, Hinton C P, Murdoch S, Usman T. Bowen's disease of the nipple-a new method of treatment[J]. *Breast*,2005,14:65-67.

[3] 周丹,何川,张国强,庞达. 乳腺皮肤 Bowen 病 1 例[J]. *中国肿瘤临床*,2010,37:65.

[本文编辑] 尹茶