

DOI:10.3724/SP.J.1008.2012.00625

AKR1B10 联合 GPC-3 在肝细胞癌免疫组化诊断中的应用

金光植^{1△}, 顾怡瑾^{1△}, 喻昊², 丛文铭^{1*}

1. 第二军医大学东方肝胆外科医院病理科, 上海 200438
2. 第二军医大学东方肝胆外科医院腹腔镜科, 上海 200438

[摘要] **目的** 探讨 AKR1B10 和 GPC-3 联合应用对提高肝细胞癌(HCC)免疫组化诊断敏感性和特异性的价值。**方法** 制备 75 例 HCC 组织芯片作为训练集, 进行 AKR1B10 和 GPC-3 免疫组化检测, 建立 Logistic 回归诊断模型, 以此构建 ROC 曲线(受试者工作特征曲线), 利用其曲线下面积(AUC)对单个指标和联合指标的敏感性和特异性进行评估。将 Logistic 回归诊断模型用于 200 例 HCC 的测试集中, 检测其有效性。**结果** 训练集中, AKR1B10 和 GPC-3 的 AUC 分别为 0.773 和 0.800, 联合诊断后的 AUC 提高至 0.931; AKR1B10 和 GPC-3 的敏感性分别为 56% 和 61.3%, 特异性均为 98.7%, 两者联合后的敏感性提高至 88.0%, 特异性为 97.3%。测试集中, AKR1B10 联合 GPC-3 对 HCC 诊断的敏感性和特异性分别为 97.0% 和 96.5%。**结论** AKR1B10 联合 GPC-3 明显提高 HCC 免疫组化诊断的敏感性和特异性, 可在常规病理检查中合理组合使用。

[关键词] 肝细胞癌; 免疫组织化学; 醛酮还原酶 1B10; 磷脂酰蛋白聚糖 3; 诊断

[中图分类号] R 735.7 **[文献标志码]** A **[文章编号]** 0258-879X(2012)06-0625-04

Application of AKR1B10 combined with GPC-3 in immunohistochemical diagnosis of hepatocellular carcinoma

JIN Guang-zhi^{1△}, GU Yi-jin^{1△}, YU Hao², CONG Wen-ming^{1*}

1. Department of Pathology, Eastern Hepatobiliary Surgery Hospital, Second Military Medical University, Shanghai 200438, China
2. Department of Laparoscopy, Eastern Hepatobiliary Surgery Hospital, Second Military Medical University, Shanghai 200438, China

[Abstract] **Objective** To explore the value of AKR1B10 combined with GPC-3 in improving the sensitivity and specificity of immunohistochemical diagnosis of hepatocellular carcinoma (HCC). **Methods** The microarray including 75 HCC and adjacent tissues was subjected to immunohistochemistry detection of AKR1B10 and GPC-3 expression. A Logistic regression diagnostic model was established using the results of tissue microarray (training group). The ROC curves (the receiver-operating characteristic curve) and area under the curve (AUC) were used to evaluate the sensitivity and specificity of AKR1B10, GPC-3 or their combination. The Logistic regression diagnostic model was validated with 200 HCC and adjacent tissues (testing group). **Results** For the training group, the AUC values of AKR1B10, GPC-3, and AKR1B10 combined with GPC-3 were 0.773, 0.800, and 0.931, respectively. The sensitivity of AKR1B10 and GPC-3 were 56% and 61.3%, respectively, and their specificity was both 98.7%. AKR1B10 combined with GPC-3 yielded a sensitivity of 88.0% and a specificity of 97.3%. For the testing group, sensitivity and specificity of AKR1B10 combined with GPC-3 were 97.0% and 96.5%, respectively. **Conclusion** AKR1B10 combined with GPC-3 can greatly improve the sensitivity and specificity of HCC immunohistochemical diagnosis, and it should be used when necessary in addition to the routine pathological assessment.

[Key words] hepatocellular carcinoma; immunohistochemistry; aldo-keto reductase family 1, member B10; glypican 3; diagnosis

[Acad J Sec Mil Med Univ, 2012, 33(6): 625-628]

磷脂酰肌醇蛋白聚糖 3(GPC-3)作为肝细胞癌(HCC)免疫组化诊断的常用标志物之一, 虽然具有特异性高的特点, 但存在敏感性较低的不足, 容易造成假阴性, 需要借助其他的标志物提高其诊断的敏

感性。我们在前期利用蛋白质组学技术筛选 HCC 诊断标志物的研究中, 发现醛酮还原酶 1B10 (AKR1B10)在 HCC 组织中高表达^[1]。本研究旨在探讨 AKR1B10 与 GPC-3 联合应用对提高 HCC 免

[收稿日期] 2012-05-02 **[接受日期]** 2012-06-01

[基金项目] 国家自然科学基金(30921006, 81072026), 上海市科委重点项目(10411951000). Supported by National Natural Science Foundation of China (30921006, 81072026), and the Key Project of Shanghai Science and Technology Committee (10411951000).

[作者简介] 金光植, 博士, 助理研究员. E-mail: jgzhi@hotmail.com; 顾怡瑾, 技师. E-mail: ccsd923@hotmail.com

△共同第一作者(Co-first authors).

* 通信作者(Corresponding author). Tel: 021-81875191, E-mail: wmcgong@smmu.edu.cn

免疫组化诊断的敏感性和特异性的价值。

1 材料和方法

1.1 临床样本及组织芯片制备

1.1.1 病例选择 随机取 2012 年 1~3 月第二军医大学东方肝胆外科医院病理科 HCC 标本 275 例,随机抽取其中 75 例制备组织芯片(含癌与癌旁组织)作为训练集,另 200 例作为测试集,全部进行 AKR1B10 和 GPC-3 免疫组化染色。

1.1.2 组织芯片制备 基本方法如下:设计组织芯片阵列排列方式。制备合适的空白受体蜡块。使用直径 2.0 mm 的组织穿刺针取出石蜡标本的组织芯,并有规律地排列在空白受体蜡块上制备成组织阵列块,在 60℃ 恒温烤箱中加热融合,使组织芯与受体蜡块紧密相连。对组织阵列块进行 4 μm 的常规切片,裱于 3-氨基丙基三乙氧基硅烷涂抹的载玻片上制成组织芯片,于 90℃ 烤片 1 h,待行免疫组化染色。

1.2 免疫组化染色 切取 4 μm 白片,常规脱蜡→梯度乙醇水化→抗原修复(高压修复法)→抗原封闭→滴加一抗工作液置 4℃ 过夜→次日 EnVision 检测试剂盒(Gene Tech 公司)显色→苏木精复染→脱水封固。一抗及稀释倍数如下:小鼠抗 AKR1B10 (1:500, H00057016 Abnova, 胞质染色),小鼠抗 GPC-3 (1:250, Clone 1G12; BioMosaics, 胞质染色)。每批染色均设阳性和空白对照。

1.3 免疫组化结果分析 为了严格控制阳性率,按 AKR1B10 或 GPC-3 阳性细胞所占比例分为阴性(阳性细胞<15%)组和阳性(阳性细胞>15%)组^[2]。同时,采用 Nikon DS-Ri1 显微镜在×200 视野下,应用 NIS-Elements 3.2 软件分别提取 HCC 及癌旁组织的免疫组化图像,利用 Image-Pro Plus v6.0 软件(Media Cybernetics Inc, Bethesda, MD)计算蛋白表达强度的积分光密度(integrated optical density, IOD)值。用 GraphPad Prism 5 软件绘制 IOD 箱形图。

1.4 回归诊断模型的构建和应用

1.4.1 建立回归诊断模型 构建模型时,阴性结果设为 0,阳性结果设为 1。将训练集 75 例组织芯片的 AKR1B10 和 GPC-3 免疫组化结果代入模型,结果在 0~1 之间,构建 Binary logistic 回归诊断模型(采用 Forward:conditional 变量筛选方法),绘制受试者工作特征(ROC)曲线,计算 cut-off 值,再利用其曲线下面积(AUC)对单个指标和联合指标的敏感性、特异性进行评估。

1.4.2 诊断模型的应用 将测试集 200 例 HCC 的 AKR1B10 和 GPC-3 免疫组化结果(癌旁为 0,癌为

1)代入 Logistic 回归诊断模型,结果介于 0~1,再根据 cut-off 值作出诊断。

1.5 统计学处理 采用 SPSS 13.0 统计学软件进行数据分析,计量资料用 $\bar{x} \pm s$ 表示,组间比较采用 Student's *t* 检验,或 Mann-whitney *U* 检验,计数资料作 Pearson χ^2 检验或 continuity correction χ^2 检验。检验水平(α)为 0.05。

2 结果

2.1 临床样本特征 训练集和测试集病例的性别、年龄、HBsAg、肝硬化、AFP、肿瘤大小、肝功能 Child-Pugh 分级、TNM、肿瘤分化程度、血管侵犯等临床病理学参数差异无统计学意义($P>0.05$,表 1)。

表 1 临床样本特征

Tab 1 Clinicopathological characteristics of HCC patients in two groups

Variable	Training group (n=75)	Testing group (n=200)	P value
Sex <i>n</i>			0.887 ^b
Male	65	172	
Female	10	28	
Age (year), $\bar{x} \pm s$	52.3 ± 12.5	51.6 ± 11.0	0.643 ^c
HBsAg ^a <i>n</i>			0.282 ^b
Positive	64	179	
Negative	11	20	
Cirrhosis ^a <i>n</i>			0.339 ^b
Positive	67	168	
Negative	8	30	
Serum AFP <i>n</i>			0.838 ^b
≤20 ng · ml ⁻¹	28	72	
>20 ng · ml ⁻¹	47	128	
Tumor size (d · cm ⁻¹) ^a <i>n</i>			0.235 ^b
≤3	21	66	
>3	54	119	
Child-pugh class ^a <i>n</i>			0.598 ^d
A	71	190	
B	4	6	
C	0	0	
TNM ^a <i>n</i>			0.056 ^b
I	50	155	
II-III	25	44	
Tumor differentiation <i>n</i>			0.381 ^b
I-II	12	24	
III-IV	63	176	
Vascular invasion <i>n</i>			0.899 ^d
Yes	1	5	
No	74	195	

HCC: Hepatocellular carcinoma; HBsAg: Hepatitis B virus surface antigen; AFP: α -fetoprotein. ^a: Some data were lost in testing group; ^b: Pearson χ^2 test; ^c: Student's *t* test; ^d: Continuity correction

2.2 AKR1B10 和 GPC-3 在癌及癌旁组织中的表达 结果显示,AKR1B10 和 GPC-3 在癌组织中的表达均高于癌旁组织,差异有统计学意义($P<0.01$,图 1)。

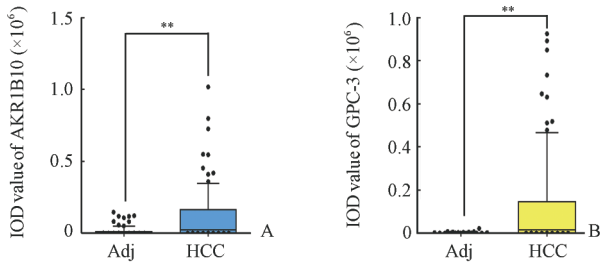


图 1 AKR1B10(A)和 GPC-3(B)在 HCC 及癌旁组织的 IOD 值

Fig 1 Expression of AKR1B10(A) and GPC-3(B) in HCC tissues and adjacent tissues as demonstrated by IOD

IOD: Integrated optical density. HCC: Hepatocellular carcinoma; Adj: Adjacent; ** $P < 0.01$; $n = 75$, box and whisker plot 10%-90%. $\bar{x} \pm s$

2.3 Logistic 回归预测模型与敏感性、特异性分析

2.3.1 Logistic 回归预测模型的建立 在训练集中,利用 AKR1B10 和 GPC-3 免疫组化阳性和阴性结果构建 Logistic 回归预测模型,其方程为:

$$P = \frac{e^{(-2.094 + 5.278 \times GPC-3 + 5.096 \times AKR1B10)}}{1 + e^{(-2.094 + 5.278 \times GPC-3 + 5.096 \times AKR1B10)}}$$

2.3.2 ROC 曲线绘制 训练集中,AKR1B10 和 GPC-3 的 AUC 分别为 0.773 和 0.800,联合诊断的 AUC 为 0.931(图 2, cut-off 值为 0.322 6),显示诊断效率得到明显提高。

表 2 训练集和测试集的敏感性、特异性比较

Tab 2 Comparison of sensitivity and specificity between training group and testing group

	n	HCC	Adj	Sensitivity (%)	Specificity (%)	PPV (%)	NPV (%)
Training group AKR1B10(+)	75	42	1	56.0	98.7	97.7	69.2
Training group GPC-3(+)	75	46	1	61.3	98.7	97.9	71.8
Predicted by training group GPC-3+AKR1B10 model	75	64	2	88.0	97.3	97.1	89.0
Predicted by testing group GPC-3+AKR1B10 model	200	194	6	97.0	96.5	96.5	97.0

HCC: Hepatocellular carcinoma; Adj: Adjacent; PPV: Positive predictive value; NPV: Negative predictive value

2.4 AKR1B10 和 GPC-3 在 HCC 中表达的特点 AKR1B10和 GPC-3 在 HCC 细胞质内均表达,阳性率分别为 56.0%和 61.3%。而在 40.7%(112/275)的 GPC-3 阴性 HCC 中,AKR1B10 的阳性率占 59.8%(67/112)。典型病例 H-E 染色结果显示,癌组织与癌旁组织分界清楚(图 3A)。免疫组化结果显示癌组织中 GPC-3 阴性(图 3B),而 AKR1B10 阳性(图 3C)。很显然 AKR1B10 可以弥补 GPC-3 阳性率低的缺点。

3 讨论

GPC-3 是一种细胞膜表面的硫酸乙酰肝素糖蛋白。GPC-3 与肝癌的关系是近年来的一个研究热点^[3-4]。GPC-3 作为新的肝癌早期诊断标志物被越来越广泛地运用于 HCC 免疫组化诊断中。GPC-3

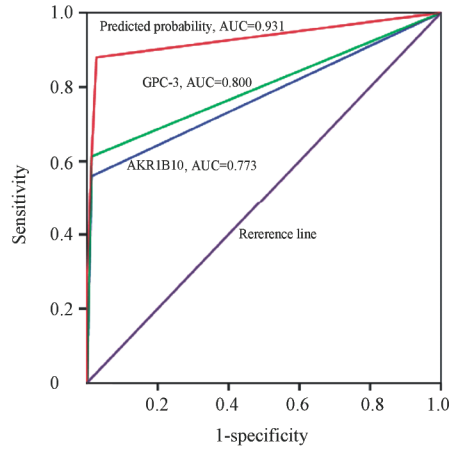


图 2 Logistic 回归预测模型 ROC 曲线图

Fig 2 ROC curves of AKR1B10, GPC-3 and AKR1B10/GPC-3 combination predicted by logistic regression model

2.3.3 训练集和测试集敏感性、特异性预测分析 在训练集中,AKR1B10(+)和 GPC-3(+)敏感性分别为 56.0%和 61.3%,特异性均为 98.7%。两者联合后其敏感性提高至 88.0%,特异性为 97.3%。在测试集中,AKR1B10 和 GPC-3 联合应用后敏感性和特异性也非常高,分别为 97.0%和 96.5%(表 2)。

也有一定的局限性,虽然阳性表达定位在细胞质和细胞膜^[5],但在实际应用中,GPC-3 在 HCC 组织中的表达特异性强,但敏感性较低,30%~40%的 HCC 为阴性^[3-5],易造成漏诊。

AKR1B10 是细胞质内烟酰胺酰嘌呤二核苷酸磷酸依赖的可溶性单体氧化还原酶,属于醛酮还原酶超家族中的一员^[6],主要存在于结肠、小肠和肾上腺,在肝脏、甲状腺、前列腺和睾丸中低表达^[7]。近年来,AKR1B10 与肿瘤的关系日益受到重视,不少文献报道在与吸烟相关的非小细胞肺癌、子宫颈癌和子宫内膜癌中检测到 AKR1B10 的异常表达^[8-10],进一步研究发现非小细胞肺癌中 AKR1B10 与 Ki-67 基因的表达水平呈正相关^[9]。然而,至今鲜见 AKR1B10 与 HCC 相关性的报道。我们在前期刊

用蛋白质组学技术筛选 HCC 诊断标志物的研究中,发现 AKR1B10 在 HCC 中高表达^[1],因此,我们选

用 AKR1B10 与 GPC-3 联合用于诊断 HCC。

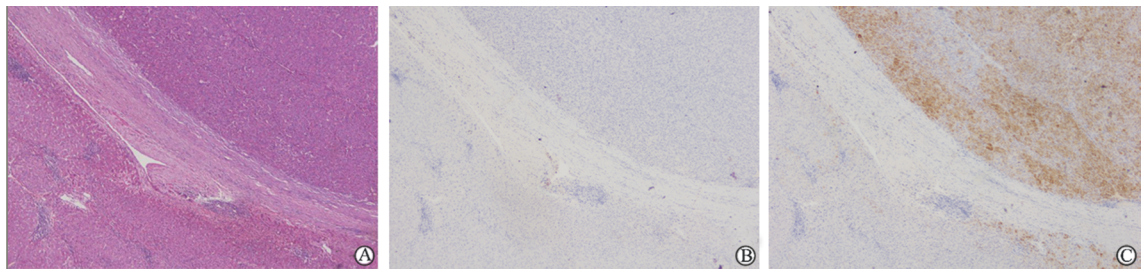


图 3 癌与癌旁组织的 H-E 染色及免疫组化染色结果

Fig 3 H-E staining and representative immunohistochemical staining of HCC and adjacent tissues

A: H-E staining; B,C: Immunohistochemical staining of GPC-3 negative and AKR1B10 positive, respectively. Original magnification: ×200

经统计学分析,本研究的训练集和测试集样本在患者的性别、年龄、HBsAg、肝硬化、AFP、肿瘤大小、肝功能 Child-pugh 分级、TNM、肿瘤分化程度、血管侵犯等临床病理学参数间差异无统计学($P > 0.05$),说明训练集结果所制作出的预测模型用于测试集中比较合理。Logistic 回归预测模型是分析应变量为分类资料的常用统计分析方法,ROC 曲线能反映此敏感度和特异度连续变量的综合指标。ROC 曲线真阳性率(敏感性)为纵坐标,假阳性率(特异性)为横坐标。在座标上由无数个临界值求出的无数对真阳性率和假阳性率作图绘制 ROC 曲线,计算 AUC 来评价诊断效率。AUC 越大,诊断准确性越高。在 ROC 曲线上,最靠近坐标图左上方的点代表敏感性和特异性均较高的临界值。根据上述条件,我们将训练集的 AKR1B10 和 GPC-3 免疫组化结果代入回归诊断方程计算出 AUC,AKR1B10 和 GPC-3 的 AUC 分别为 0.773 和 0.800,两者联合后提高至 0.931,对诊断 HCC 的敏感性和特异性均在 96% 以上,说明两者联合后能够弥补单个标志物诊断效率不足的问题。

AKR1B10 和 GPC-3 的训练集中,AKR1B10 (+)和 GPC-3 (+)敏感性低,分别仅为 56.0% 和 61.3%,而特异性均高达 98.7%;两者联合后,敏感性显著提高至 88.0%,特异性仍保持在 97.3%;将测试集结果代入至 Logistic 回归模型方程,AKR1B10 和 GPC-3 联合后区别癌和癌旁的敏感性、特异性分别为 97.0% 和 96.5%。表明 AKR1B10 和 GPC-3 的 HCC 诊断效率能通过两者联合应用得到显著提高。总之,通过对测试集病例实际应用,证明 AKR1B10 不仅使 GPC-3 特异性保持高水平,而且也增加了 GPC-3 的敏感性,避免 GPC-3 假阴性造成 HCC 漏诊,HCC 的免疫组化诊断效率得到显著提高。

4 利益冲突

所有作者声明本文不涉及任何利益冲突。

[参考文献]

- [1] Jin G Z, Li Y, Cong W M, Yu H, Dong H, Shu H, et al. ITRAQ-2DLC-ESI-MS/MS based identification of a new set of immunohistochemical biomarkers for classification of dysplastic nodules and small hepatocellular carcinoma [J]. *Proteome Res*, 2011, 10: 3418-3428. http://pubs.acs.org/doi/suppl/10.1021/pr200482t/suppl_file/pr200482t_si_001.pdf
- [2] Lu X Y, Xi T, Lau W Y, Dong H, Zhu Z, Shen F, et al. Hepatocellular carcinoma expressing cholangiocyte phenotype is a novel subtype with highly aggressive behavior [J]. *Ann Surg Oncol*, 2011, 18: 2210-2217.
- [3] 秦如斋, 刘斐焱, 陈斌, 谢剑明, 杨洋, 郑大勇, 等. GPC3 对肝癌细胞株 MHCC97-L 增殖的影响[J]. *南方医科大学学报*, 2011, 31: 448-452.
- [4] 金荣华, 李莉, 陈德喜. GPC3 在肝癌早期诊断及发病机制中的意义[J]. *医学研究杂志*, 2011, 40: 3-4.
- [5] 沈冰, 滕晓英, 王鹏, 马志园, 孙磊, 周新刚, 等. GPC3、GS、HSP70 在 HCC 中的表达及意义[J]. *胃肠病学和肝病杂志*, 2011, 20: 728-729.
- [6] Penning T M, Drury J E. Human aldo-keto reductases: function, gene regulation, and single nucleotide polymorphisms[J]. *Arch Biochem Biophys*, 2007, 464: 241-250.
- [7] Zeindl-Eberhart E, Klugbauer S, Dimitrijevic N, Jungblut P R, Lamer S, Rabes H M. Proteome analysis of rat hepatomas: carcinogen-dependent tumor-associated protein variants[J]. *Electrophoresis*, 2001, 22: 3009-3018.
- [8] Woenckhaus M, Klein-Hitpass L, Grepmeier U, Merk J, Pfeifer M, Wild P, et al. Smoking and cancer-related gene expression in bronchial epithelium and non-small-cell lung cancers [J]. *J Pathol*, 2006, 210: 192-204.
- [9] Fukumoto S, Yamauchi N, Moriguchi H, Hippo Y, Watanabe A, Shibahara J, et al. Overexpression of the aldo-keto reductase family protein AKR1B10 is highly correlated with smokers' non-smallcell lung carcinomas[J]. *Clin Cancer Res*, 2005, 11: 1776-1785.
- [10] Yoshitake H, Takahashi M, Ishikawa H, Nojima M, Iwanari H, Watanabe A, et al. Aldo-keto reductase family 1, member B10 in uterine carcinomas; a potential risk factor of recurrence after surgicaltherapy in cervical cancer[J]. *Int J Gynecol Cancer*, 2007, 17: 1300-1306.

[本文编辑] 尹茶