

DOI:10.3724/SP.J.1008.2012.01339

经支气管针吸活检术并发出血的临床分析

聂云强¹, 王 琴², 李翠云¹, 周 洪³, 黄海东^{2*}

1. 临沂市人民医院呼吸内科, 临沂 276003
2. 第二军医大学长海医院呼吸内科, 上海 200433
3. 北京电力医院消化内科, 北京 100073

[摘要] **目的** 通过对经支气管针吸活检术(TBNA)并发出血的回顾性临床分析,探讨出血的防治策略。**方法** 对临沂市人民医院收治的178例纵隔和(或)肺门淋巴结肿大患者开展TBNA,共穿刺248个部位淋巴结:气管前腔静脉后淋巴结(4R)穿刺数100个,左气管旁主动脉-肺动脉窗淋巴结组(4L)穿刺数10个,隆突前淋巴结组(7)穿刺数13个,隆突下淋巴结组(7)穿刺数90个,隆突远端淋巴结组(7)穿刺数12个,右肺门淋巴结组(11R)穿刺数12个,左下肺门淋巴结组(11L)穿刺数11个。以WANG氏TBNA定位及穿刺法实施操作,统计及分析穿刺后并发出血的部位及发生率。**结果** 隆突下淋巴结组(7)穿刺出血率最高(20%),气管前腔静脉后淋巴结组(4R)穿刺出血率最低(2%)。穿刺部位间出血率的差异均有统计学意义($\chi^2=17.035, P=0.009$)。**结论** 气管前腔静脉后和隆突下淋巴结是TBNA最常穿刺的淋巴结,隆突下淋巴结组(7)行TBNA时出血发生率高。行TBNA前采用肺部CT增强扫描或内镜超声可显示肿大淋巴结区域内血供情况,避免穿刺后并发大出血。

[关键词] 经支气管针吸活检组织检查;出血;隆突;淋巴结;X线计算机体层摄影术

[中图分类号] R 446.8 **[文献标志码]** A **[文章编号]** 0258-879X(2012)12-1339-05

Clinical analysis of bleeding during transbronchial needle aspiration

NIE Yun-qiang¹, WANG Qin², LI Cui-yun¹, ZHOU Hong³, HUANG Hai-dong^{2*}

1. Department of Respiratory Medicine, People's Hospital of Linyi, Linyi 276003, Shandong, China
2. Department of Respiratory Medicine, Changhai Hospital, Second Military Medical University, Shanghai 200433, China
3. Department of Gastroenterology, Beijing Electric Power Hospital, Beijing 100073, China

[Abstract] **Objective** To retrospectively analyze the incidence of bleeding during transbronchial needle aspiration (TBNA) procedures, so as to provide evidence for prevention and treatment of the condition. **Methods** TBNA procedures were performed in 178 patients with enlarged mediastinal and/or hilar lymph nodes, who were treated in the People's Hospital of Linyi. A total of 248 lymph node sites were punctured, including 100 for the groups of pretracheal and post-superior vena cava lymph nodes (4R), 10 for the groups of left paratracheal (aorta-pulmonary artery windows) lymph nodes (4L), 13 for the groups of pre-carinal lymph nodes (7), 90 for the groups of sub-carinal lymph nodes (7), 12 for the groups of sub-subcarinal lymph nodes (7), 12 for the groups of right lung hilar lymph nodes (11R), and 11 for the groups of left lung hilar lymph nodes (11L). TBNA procedures were performed according to WANG's TBNA positioning and punctured method. The sites and incidence rates of bleeding sites during the procedures were analyzed. **Results** The highest incidence rate of bleeding (20%) was found during TBNA procedures in the sub-carinal lymph node groups (7), and the lowest incidence rate was found (2%) in the pretracheal and post-superior vena cava lymph node groups (4R). The incidence rates of bleeding were significantly different between different puncture sites as demonstrated by chi-square test ($\chi^2=17.035, P=0.009$). **Conclusion** Pretracheal and post-superior vena cava lymph nodes (4R) and sub-carinal lymph nodes (7) are the most common TBNA puncture position in the airway. TBNA procedure at sub-carinal lymph nodes (7) has the highest risk of bleeding. The massive bleeding during TBNA procedures can be avoided by prior enhanced CT and/or endobronchial ultrasound (EBUS)-TBNA of the lung.

[Key words] transbronchial needle biopsy; hemorrhage; carina; lymph nodes; X-ray computed tomography

[Acad J Sec Mil Med Univ, 2012, 33(12):1339-1343]

[收稿日期] 2012-07-22 **[接受日期]** 2012-11-23

[作者简介] 聂云强, 硕士, 主治医师, E-mail: nieyunqiang1978@163.com

* 通信作者(Corresponding author). Tel: 021-31161322, E-mail: hhdongbs@126.com

胸内淋巴结肿大原因众多,常见于胸部疾病和(或)胸内外恶性疾病的淋巴结受累,如何明确胸内淋巴结肿大的病因是呼吸科医生经常面临的挑战。经支气管针吸活检术(transbronchial needle aspiration, TBNA)是一种借助支气管镜对支气管树旁肿大淋巴结和(或)病灶开展细针穿刺活检获取病理标本的技术,在纵隔、肺门淋巴结肿大的疾病诊断中应用普遍。TBNA是微创检查,较纵隔镜创伤小,同时可解决纵隔镜检查难以到达的隆突下等部位进行淋巴结活检的问题;TBNA在肺癌TNM分期中也具有非常重要的价值。鉴于气道内部淋巴结穿刺点不明确和气道旁淋巴结周围存在人体重要大血管的现实,如何提高穿刺阳性率和减少致命并发症的发生迫在眉睫,美籍华人王国本(WANG Ko-pen)教授依据胸部CT和支气管镜影像定位,明确了气道旁淋巴结和气道腔内相对应位置的关系,于1983年创立了WANG氏支气管镜TBNA定位点及操作方法,借助WANG氏TBNA穿刺法不仅成功避开气道周围大血管^[1],且提高了TBNA穿刺阳性率,使得这项技术在临床逐步推广。TBNA穿刺后出血仍是其最常见并发症,多数情况下的出血不必特殊处理即能自行缓解,但一旦发生TBNA穿刺后大出血则具有致命危险^[2]。本研究回顾性分析临沂市人民医院178例纵隔和(或)肺门淋巴结肿大患者开展TBNA的情况,详细分析TBNA并发出血的原因及防治。

1 对象和方法

1.1 研究对象 收集178例于2011年1月至2012年6月间在临沂市人民医院就诊的患者,其中男113例,年龄42~78岁,平均(57.83±12.16)岁;女65例,年龄38~74岁,平均(53.66±11.61)岁。临床症状多为刺激性干咳、声音嘶哑、吞咽困难、胸痛、长期低热等,胸部CT检查发现肺内病灶并纵隔淋巴结肿大或单纯表现为纵隔及肺门淋巴结肿大。所有入选患者均行TBNA。入选患者一般情况好,无高血压或有高血压但近期控制良好,无肝脏、血液系统、消化系统疾病等慢性疾病。服用阿司匹林、华法林等抗凝药物的患者予以剔除。

1.2 方法 患者术前禁食6h, TBNA操作前患者进行血常规、凝血功能、心电图、血压,以及64排CT增强等相关检查,造影剂碘普罗胺300剂量为100ml,采用奥林巴斯呼吸内镜系统1T260型电子支气管镜,选用19~22G WANG氏穿刺针(上海诺帮生

物科技有限公司)。淋巴结直径>1.5cm为穿刺淋巴结,根据美国胸科联合会(ATS)胸部影像学淋巴结分布图、患者胸部增强CT影像、WANG氏淋巴结定位图及穿刺法确定淋巴结的位置。TBNA操作均由已完成常规内镜检查500例以上及TBNA操作数100例以上的高年资医师执行。每位患者选择1~3个穿刺位点,每一部位穿刺5~7次。针吸组织物放入甲醛溶液内固定,穿刺物涂片4~6张,放入95%乙醇中固定并送病理检查。由同一位病理医师诊断,显微镜下穿刺物中见较多淋巴结组织则可以认为采集的样本充足,确认穿刺入淋巴结内。

1.3 出血量的评价标准 依据出血时镜下视野所见、吸出血性液体量计数,以及对生命体征的影响程度制定出出血量的评价标准^[3]。(1)少量出血:停止穿刺后穿刺点出血可自行停止无需处理,估计出血量小于3ml。(2)中量出血:内镜下见穿刺部位不断有新鲜血液涌出,内镜下注入止血药后能较快停止,经持续吸引后视野能保持清晰,操作过程中外周氧饱和度不低于90%,出血量估计为3~30ml。(3)大量出血:持续负压吸引,视野内出血不止,患者出现窒息前兆或外周氧饱和度持续低于80%,出血量在30ml以上。

1.4 TBNA穿刺成功标准 TBNA穿刺时使用推进法垂直管壁刺入穿刺针,穿刺针完全进入支气管壁时表明穿刺成功。

1.5 统计学处理 数据分析采用SPSS 16.0软件包,多个样本率的比较应用R×C表的 χ^2 检验,检验水平(α)为0.05。

2 结果

2.1 TBNA穿刺淋巴结数及位置 TBNA成功穿刺248个部位淋巴结。气管前腔静脉后淋巴结组(4R)穿刺数100个(40.32%,100/248),左气管旁主动脉-肺动脉窗淋巴结组(4L)穿刺数10个(4.03%,10/248),隆突前淋巴结组(7)穿刺数13个(5.24%,13/248),隆突下淋巴结组(7)穿刺数90个(36.29%,90/248),隆突远端淋巴结组(7)穿刺数12个(4.84%,12/248),右肺门淋巴结组(11R)穿刺数12个(4.84%,12/248),左下肺门淋巴结组(11L)穿刺数11个(4.44%,11/248)。4R、隆突下淋巴结是常用穿刺部位(76.61%,190/248)。

2.2 穿刺组织病理学检查结果 穿刺组织经病理检查确诊为小细胞肺癌29例,腺癌23例,鳞癌18

例, 非小细胞肺癌 13 例, 可疑癌细胞 3 例, 异型细胞 10 例, 上皮样肉芽肿 9 例, 肝癌肺转移 1 例, 淋巴结结核 5 例, 结节病 6 例, 正常淋巴组织 2 例, 慢性炎症 5 例, 仅有少量气管黏膜成分 48 例, 仅有少量血凝块 1 例, 软骨 2 例, 错构瘤 1 例, 肉瘤样癌 1 例, 多形核细胞 1 例。确诊良恶性疾病患者 97 例, 阳性率 54.49%(97/178)。

2.3 TBNA 穿刺部位出血情况 152 例患者有少量出血, 其中 15 例患者穿刺点未见明显出血, 79 例患者仅在保持负压时可见针管内吸出少量血液, 58 例患者穿刺后见少量血液涌出, 未给予止血药即自行停止, 经负压吸引后视野清楚。术中 24 例患者均为中量出血, 经内镜下注入去甲肾上腺素盐水(1:10 000)或冰盐水后出血停止。2 例患者有大量出血, 均为隆突下淋巴结肿大, 1 例原发病为左下肺癌, 隆突下淋巴结转移伴异常血管分布, TBNA 穿刺病理检查结果示腺癌(图 1A), 另 1 例为左肺门肺癌并隆突下淋巴结侵犯, TBNA 穿刺病理检查结果示小细胞肺癌(图 1B); 均经内镜下注入去甲肾上腺素盐水(1:2 000)及凝血酶, 经静脉给予垂体后叶素 18 U 后出血逐步停止, 内镜下吸引出较多血凝块。由表 1 可见, 中至大量出血率隆突下淋巴结组(7)最高(20%), 气管前腔静脉后淋巴结组(4R)最低(2%)。穿刺部位间中至大量出血率的差异均有统计学意义

($\chi^2=17.035, P=0.009$)。26 例中至大量出血患者的病理结果示: 腺癌 17 例, 小细胞肺癌 5 例, 鳞状细胞癌 1 例, 结核 2 例, 结节病 1 例。

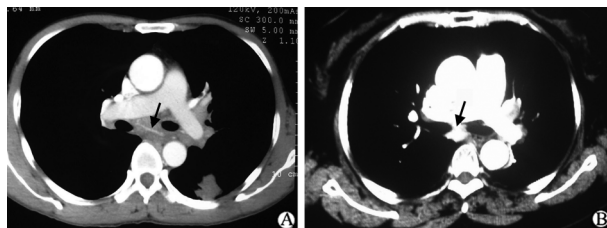


图 1 TBNA 穿刺部位大量出血患者增强 CT 扫描影像

Fig 1 Enhanced CT image of massive bleeding in patients at TBNA puncture sites

A: A 60 years old man with cough, chest pain for 2 months. Lung enhanced CT mediastinal windows showed bronchial artery (2-3 mm in diameter) crossing over the enlarged lymph nodes under the carina (arrow). Massive bleeding happened after the TBNA procedure from the lumen interior wall of the right main bronchus near the right upper lobe opening (sub-carinal lymph node groups). The bleeding was stopped after rescue treatment, and finally the pathology examination confirmed adenocarcinoma. B: A 55 years old female with cough and expectoration for 3 months. Lung enhanced CT mediastinal windows showed lymph node coloration and vascular pooling in sub-carina (arrow), and the size of the lymph node was about 1 cm × 1 cm × 1.5 cm. Massive bleeding happened after the TBNA procedure from the lumen interior wall of the right main bronchus near the right upper lobe opening (sub-carinal lymph node groups). And the bleeding was stopped after active rescue treatment, and finally the pathology examination confirmed small cell carcinoma

表 1 气道内不同 TBNA 穿刺部位出血情况统计

Tab 1 Bleeding data for different TBNA puncture sites in the airway

Item	A	B	C	D	E	F	G
Puncture number <i>n</i>	100	10	13	90	12	12	11
Puncture needle	19G	19G	19G	19G	19G	22G	22G
Moderate bleeding number <i>n</i>	2	1	1	16	1	2	1
Massive bleeding number <i>n</i>	0	0	0	2	0	0	0
Ratio of bleeding (%)	2	10	7.69	20	8.33	16.67	9.09

TBNA: Transbronchial needle aspiration. A: Pretracheal and post-superior vena cava lymph nodes (4R); B: Aorta-pulmonary artery windows lymph nodes (4L); C: Pre-carinal lymph nodes (7); D: Sub-carinal lymph nodes (7); E: Sub-subcarinal lymph nodes (7); F: Right hilar lymph nodes (11R); G: Left lung hilar lymph nodes (11L)

2.4 治疗及预后 在 4R/L、7 区穿刺淋巴结诊断肺癌患者 73 例, 小细胞肺癌 27 例、非小细胞肺癌 46 例。27 例小细胞肺癌患者经 4~6 个周期的化疗结合放疗有 25 例获得临床完全缓解, 2 例病情进展, 中位生存期为 7 个月。46 例非小细胞肺癌 TNM 分期为 III B 的患者有 11 例, 未行手术治疗而给予放化疗 6 个周期, 均获得临床部分缓解, 中位生存期为 12 个月; TNM 分期为 III A 的患者有 35 例, 根据患

者器官功能状态即是否耐受手术, 有 30 例采取手术切除并术后行 4 个周期的化疗, 5 例因存在手术禁忌证而采取放化疗治疗, 其中 2 例患者因年龄较大、器官功能衰竭而放弃进一步治疗, 其余 3 例患者治疗后获得临床部分缓解, 中位生存期为 16 个月。

在 11R/L 区穿刺淋巴结诊断肺癌而 4R/L 和(或)7 区未检出癌细胞的患者 10 例, 小细胞肺癌 2 例、非小细胞肺癌 8 例。2 例小细胞肺癌患者给予

放化疗治疗均获得临床完全缓解,平均生存期为18个月;8例非小细胞肺癌TNM分期ⅡA患者采取手术治疗,达到临床治愈,中位生存期为45个月。

确诊为肝癌肺转移性患者1例,生存期为3个月。肺肉瘤样癌1例,失去手术机会而采取化疗治疗,生存期为3.4个月,预后差。确诊良性疾病的患者12例,5例淋巴结结核患者及时给予抗结核治疗且预后良好;结节病患者6例,4例伴有肺间质或多系统损伤患者给予糖皮质激素治疗后预后良好,2例无明显多系统损伤及临床症状的患者给予定期随访;1例错构瘤患者经胸外科手术手术治疗,术后恢复良好。

3 讨论

TBNA应用于临床已近30年,尤其在WANG氏TBNA穿刺图谱及穿刺法建立之后,诊断阳性率明显提高,TBNA操作的快速性、安全性,无需全身麻醉等优点,使其在临床逐步推广应用。据早期统计,严重并发症的发病率仅为0.53%^[4],穿刺后出血虽是其常见并发症,但结合文献回顾,大多数穿刺后出血仅为少量出血。王孟昭等^[5]报道TBNA总的敏感性和特异性分别为39%和99%,其总的并发症发生率为0.26%,但并发症中有2例大出血经紧急治疗成功止血、1例气胸需要胸腔引流、2例气胸和1例纵隔气肿不需要引流。目前国内学者对于TBNA的并发症,尤其是在并发出血的原因和防治方面研究甚少,本研究结果提示TBNA在隆突下淋巴结组(7)穿刺后中至大量出血率最高(20%,18/90),这可能与隆突部位血管分布较多,病理状态下毛细血管分布增多、增粗有关。

研究认为气管隆突周围的淋巴结血供多较丰富,而上纵隔淋巴结血供较少见^[6]。隆突部位供应动脉主要来源于左、右支气管动脉分支,并主要分布于附近的气管、支气管及淋巴结等,故在气管下端与气管隆突周围,两侧上、下支气管动脉分支间形成了丰富的丛状吻合^[7]。胸部CT强化可见在纵隔内、气管周围表现为主动脉或其大分支发出的进入支气管肺内的点状或管状增强结构。孙厚长等^[8]研究的66例患者支气管动脉CT造影共显示支气管动脉83支,其中右侧74支、左侧9支。在气管隆突区域CT增强显示分布66支小动脉,其他区域小动脉显示分别为1支、6支、10支。因此隆突部位为支气管、气管、淋巴结供养动脉血管网所在部位。

另外肺癌伴纵隔淋巴结转移时,淋巴结血供情况也有不同表现,岳勇等^[9]研究显示,肺癌伴淋巴结转移局部血管可有如下变化:(1)血管增粗迂曲,粗细不均匀,呈串珠状,也可呈网格状或弹簧状。(2)淋巴结染色表现为淋巴结浓染,甚至呈“血管湖”状。(3)血管呈弧形推压或包绕淋巴结,中心可为多血供或少血供。在良性病变中由于炎症因子的刺激,淋巴结血供往往更丰富^[10]。正常支气管动脉开口部的内径仅1~2mm,常规CT检查无法发现。但当有肿瘤性病变、感染性病变和其他炎性病变时,支气管动脉内径可增粗至4~5mm^[11-12],尤其感染性或炎症性病变时支气管动脉内径扩张甚至可达10mm。扩张的支气管动脉压力较高,穿刺时非常容易出血,甚至会有中量以上的出血。

Sakao等^[13]研究证明两肺下叶恶性肿瘤更易发生隆突下淋巴结转移,隆突下淋巴结在上下纵隔淋巴结交汇处,此处更易出现淋巴结转移而肿大。因此隆突下淋巴结是TBNA穿刺的常用部位之一^[14]。临床研究发现淋巴结肿大集中在隆突部位附近,在隆突前淋巴结组、隆突下淋巴结组和右气管旁淋巴结组行TBNA占总数量的63%,右肺门淋巴结、左肺门淋巴结、隆突远端淋巴结行TBNA仅占总数量的15%^[1]。因此隆突区域淋巴结行TBNA时容易穿刺到异常扩张支气管动脉而导致大量出血,故术前行胸部CT增强应作为TBNA操作的常规检查,淋巴结区域一旦强化或有异常血管分支应尽量避免穿刺^[15]。

本组24例患者有中量出血,2例有大量出血,病理结果显示:腺癌17例,小细胞肺癌5例,鳞状细胞癌1例,结核2例,结节病1例。出血发生在隆突区(7)最多见,共20例,2例大出血患者均为隆突下淋巴结穿刺,术后重新阅读增强CT片发现穿刺部位淋巴结内有小血管强化并穿过淋巴结,18例隆突下淋巴结肿大患者穿刺后有中量以上出血,通过再次仔细阅读增强CT片发现淋巴结有融合倾向,在淋巴结区域内发现点状强化或融合的淋巴结周围强化,提示供血丰富,血管压力较高,尤其是融合淋巴结明显强化呈“血管湖”状时。对孤立淋巴结穿刺出血风险小于融合呈湖状的淋巴结。

TBNA操作一旦并发中至大量出血必须有详细而充分的抢救预案,操作者及其团队成员必须保持冷静。中量出血时,立即将患者置于患侧卧位。气道内注入肾上腺素盐水及凝血酶,开通静脉通道随

时准备静脉用止血药;大量出血时,可按大咯血抢救预案实施抢救,迅速将患者置于患侧卧位,支气管镜进入健侧气道负压吸引涌入的血液以保持健侧肺通气,除腔内局部应用止血药物以外,静脉可应用垂体后叶素等止血药物,备球囊、加强型气管插管、呼吸机 and 备血,一旦出血不止或出现窒息前兆,可尝试球囊填塞法止血,若无效可于健侧肺插入加强型气管插管接呼吸机进行单肺通气,为后期的外科开胸止血手术做准备^[16]。在所有抢救措施中,迅速将患者置于患侧卧位防止血液进入健侧气道,保持气道通畅是抢救成功的最为关键的因素。

TBNA 操作中,为提高阳性率选择 19G 组织学穿刺针是十分必要的,但在出血风险大的区域选用 22G 的细胞针试穿刺则更安全。在肺门淋巴结区域一般选用细胞学穿刺针可减少大出血的风险。支气管内超声内镜(EBUS-TBNA)即在超声实时引导下穿刺大气道周围淋巴结,不仅可以有效避开大血管,而且也可以实时发现淋巴结周围存在异常的支气管动脉,在提高阳性率的同时可以减少出血的风险。

值得指出的是,对于初学者而言,因穿刺方法不规范而导致严重的并发症,包括气管镜和穿刺针自身的损伤也较为常见^[16]。因此,在国内大型的呼吸内镜介入肺脏病中心开展规范化 TBNA 操作培训仍是减少并发症、提高穿刺阳性率的最佳途径。

4 利益冲突

所有作者声明本文不涉及任何利益冲突。

[参考文献]

- [1] 荣福,郭苏,陈娟萍. 经支气管针吸活检的临床应用探讨[J]. 中华结核和呼吸杂志,2000,23:37-39.
- [2] Facciolo N, Patelli M, Gasparini S, Lazzari Agli L, Salio M, Simonassi C, et al. Incidence of complications in bronchoscopy. Multicentre prospective study of 20 986 bronchoscopies[J]. *Monaldi Arch Chest Dis*, 2009, 71:8-14.
- [3] Carr I M, Koegelenberg C F, von Groote-Bidlingmaier F, Mow-lana A, Silos K, Haverman T, et al. Blood loss during flexible bronchoscopy: a prospective observational study[J]. *Respiration*, 2012, 84:312-318.
- [4] Asano F, Aoe M, Ohsaki Y, Okada Y, Sasada S, Sato S, et al. Deaths and complications associated with respiratory endoscopy: a survey by the Japan Society for Respiratory Endoscopy in 2010[J]. *Respirology*, 2012, 17:478-485.
- [5] 王孟昭,陈勇,钟巍,张力,徐凌,施举红,等. 经支气管镜淋巴结针吸活检对肺癌的诊断意义[J]. 中华肿瘤杂志, 2006, 28:533-535.
- [6] Morita Y, Takase K, Ichikawa H, Yamada T, Sato A, Higano S, et al. Bronchial artery anatomy: preoperative 3D simulation with multidetector CT[J]. *Radiology*, 2010, 255:934-943.
- [7] 姚作宾,周家宝,林培夔. 中国人气管的动脉[J]. 解剖学报, 1982, 13:363-368.
- [8] 孙厚长,魏渝清,李喜梅,曹国全. 16层CT支气管动脉成像的临床应用价值[J]. 放射学实践, 2008, 23:767-771.
- [9] 岳勇,辛军,郭启勇,刘兆玉,卢再鸣,刘鑫. 肺癌胸内淋巴结转移的CT与血管造影的对照研究[J]. 中国临床医学影像杂志, 1999, 10:254-257.
- [10] Bruzzi J F, Rémy-Jardin M, Delhay D, Teisseire A, Khalil C, Rémy J. Multi-detector row CT of hemoptysis[J]. *Radiographics*, 2006, 26:3-22.
- [11] 徐秋贞,王钟江,居胜红,吴旻,杨明,邓钢. 64层螺旋CT支气管动脉成像观察支气管动脉三维解剖结构[J]. 中国医学影像技术, 2012, 28:90-93.
- [12] 李琦,吴景全,罗天友,吕发金,欧阳羽,黄兴涛,等. 肺部慢性炎症与原发肺癌供血动脉CTA表现的影像比较[J]. 临床放射学杂志, 2009, 28:317-321.
- [13] Sakao Y, Okumura S, Mingyon M, Uehara H, Ishikawa Y, Nakagawa K. The impact of superior mediastinal lymph node metastases on prognosis in non-small cell lung cancer located in the right middle lobe[J]. *J Thorac Oncol*, 2011, 6:494-499.
- [14] Phua G C, Rhee K J, Koh M, Loo C M, Lee P. A strategy to improve the yield of transbronchial needle aspiration[J]. *Surg Endosc*, 2010, 24:2105-2109.
- [15] Trisolini R, Burzi M, Patelli M. Hypertrophied bronchial artery as a cause of bleeding after transbronchial needle aspiration[J]. *Respiration*, 2012, 83:81-82.
- [16] 李强. 呼吸内镜学[M]. 上海:上海科学技术出版社, 2004: 92-93, 141-142.

[本文编辑] 商素芳