

DOI:10.3724/SP.J.1008.2013.00919

## 腹腔镜前列腺癌根治术开展初期术中并发症分析

杨波,王辉清,过菲,宋瑞祥,许传亮,高旭,侯建国,王林辉,孙颖浩\*

第二军医大学长海医院泌尿外科,上海 200433

**[摘要]** **目的** 回顾腹腔镜前列腺癌根治术(LRP)开展初期阶段术中并发症的发生情况,分析原因并总结经验。**方法** 通过视频回顾的方法统计2010年1月至2012年11月3名泌尿外科医生在独立开展前20例LRP时出现的术中并发症,并收集患者一般资料、肿瘤分期等相关因素,分析发生术中并发症的原因。**结果** 60例LRP中共出现并发症23例(38.3%),其中导尿管被误缝7例,术中出血而中转开放5例,前列腺组织残留5例,二次吻合4例,直肠损伤1例,标本遗失1例。所有并发症均在术中得到处理。发生并发症的原因包括解剖层次不清、解剖标记不明、助手配合不默契、手术细节考虑不周全等,其中部分病例肿瘤分期偏晚、手术难度较大。**结论** LRP在开展初期应尽量选择难度较低的病例,形成相对固定的手术团队,通过观摩手术,对器械选择、手术步骤、解剖标记、操作手法形成相对完善的套路,并在实践中逐步摸索和改进。

**[关键词]** 腹腔镜前列腺癌根治术;手术中并发症;预防

**[中图分类号]** R 737.25; R 699.8 **[文献标志码]** A **[文章编号]** 0258-879X(2013)08-0919-03

### Intraoperative complications of laparoscopic radical prostatectomy during initial stage application

YANG Bo, WANG Hui-qing, GUO Fei, SONG Rui-xiang, XU Chuan-liang, GAO Xu, HOU Jian-guo, WANG Lin-hui, SUN Ying-hao\*

Department of Urology, Changhai Hospital, Second Military Medical University, Shanghai 200433, China

**[Abstract]** **Objective** To retrospectively analyze the intraoperative complications of laparoscopic radical prostatectomy (LRP) during the initial application, so as to analyze the reasons and summarize the experience. **Methods** The videos of the 60 patients undergoing LRP for prostate cancer in our hospital between January 2010 and November 2012 were reviewed to analyze the intraoperative complications. The patients were the first 20 cases done by 3 surgeons independently. The clinical data, tumor staging, and other related factors were collected for analyzing the reasons for complications of LRP. **Results** Complications were observed intraoperatively in the 23 patients. The most frequent complications included mistaken suture of bladder catheter (7 cases), open conversion due to intraoperative bleeding (5 cases), residual prostate tissue (5 cases), secondary anastomosis (4 cases), rectal injury (1 case), and specimen missing (1 case). All the events were managed during the operation. The reasons for the complications included unclear anatomical structure, unclear surgical landmark, poor cooperation with assistants, and inconsiderate operative details. Some patients were in the advanced stage, making it difficult to perform the operation. **Conclusion** The patients with low surgical risk should be chosen for the initial application of LRP, and a stable operation team should be formed. A standard strategy should be formed regarding the equipment selection, surgical procedure, anatomic marking, and manipulation based on viewing the operation; and improvement should be made gradually in practice.

**[Key words]** laparoscopic radical prostatectomy; intraoperative complications; prevention

[Acad J Sec Mil Med Univ, 2013, 34(8): 919-921]

随着微创技术在泌尿外科的应用,腹腔镜手术因解剖结构显露清晰、创伤小、恢复快的优势,逐渐成为前列腺癌根治术的重要选择方式<sup>[1]</sup>。由于前列腺位于盆腔深处,周围神经血管密布,操作复杂,使得腹腔镜前列腺癌根治术(laparoscopic radical

prostatectomy, LRP)成为泌尿外科难度最高的重建手术之一。该术式对术者要求高,学习曲线长<sup>[2]</sup>,如何减少学习初期的并发症,提高手术效果,是泌尿外科医生共同关注的问题。本研究回顾了开展该项术式初期的术中并发症发生情况,现报告如下。

**[收稿日期]** 2013-03-23

**[接受日期]** 2013-05-21

**[作者简介]** 杨波,博士,副教授、副主任医师. E-mail: yangbochanghai@126.com

\* 通信作者(Corresponding author). Tel: 021-31161719, E-mail: sunyh@medmail.com.cn

## 1 资料和方法

1.1 一般资料 2010年1月至2012年11月,本科室有高年资的1名主任医师和2名副主任医师相继开展LRP,共完成143例,每名医生的前20例手术均在1年内完成。术者平均年龄(41.2±3.6)岁(37~45岁),在开展LRP前,均能独立完成开放前列腺癌根治术(大于20例)和上尿路腹腔镜手术(大于100例),并都在国外进修专项学习LRP手术3个月以上。所有手术视频均保存在科室视频库,患者临床资料保存在前列腺癌随访数据库。术中并发症限定为影响手术进程、需要额外干预的意外事件。由专人逐一回顾手术视频(每名医生的前20例,共60例),记录术中出现的并发症情况,并与术者进行核对确认。同时,总结该部分患者的临床资料,包括年龄、前列腺特异抗原(PSA)水平、穿刺间隔时间、穿刺病理、术前新辅助治疗情况、前列腺体积、前列腺突入膀胱情况、肛指检查结果和肿瘤分期等。

1.2 手术步骤 经腹或腹膜外入路,常规行双侧闭孔淋巴结活检,剔除前列腺表面脂肪,打开盆侧筋膜,2-0缝线结扎阴茎背深静脉丛。打开膀胱前壁后,分离膀胱颈口后唇,游离双侧精囊,打开D氏筋膜后层。用Hem-o-Lok离断前列腺侧蒂后,离断尿

道,单针或双针法连续缝合完成尿道吻合。

## 2 结果

60例患者的平均手术时间为(210.5±84.3)min(125~510min),平均吻合时间为(27.4±14.7)min(12~125min),平均出血量为(320.3±219.2)mL(100~1600mL)。回顾手术视频,发现术中共出现并发症23例(38.3%),均在术中得到处理。其中因出血导致视野不清而中转开放5例,出血部位分别为阴茎背深静脉丛4例、前列腺侧蒂1例。直肠损伤1例,靠近前列腺尖部破损2处,于腹腔镜下修补直肠并行末端回肠造口术(图1A、1B)。二次吻合4例,分别为缝线缠绕1例、导尿管误缝2例、导尿管误插至膀胱外1例(图1C、1D)。导尿管被误缝7例,其中缝扎阴茎背深静脉丛时5例,吻合尿道时误缝2例(图1E)。前列腺组织残留5例,均为术中未能正确找到膀胱颈口后唇与精囊之间的层次,直接从前列腺组织中切入,将部分前列腺组织和精囊腺残留于膀胱颈口。术中标本遗失1例,为经腹入路,藏于右侧阑尾附近的前列腺标本滑入小肠间隙,后改腹部小切口寻及。解剖层次不清、解剖标记不明、助手配合不默契、手术细节考虑不周全等,以及部分病例肿瘤分期偏晚、手术难度较大是并发症发生的主要原因。

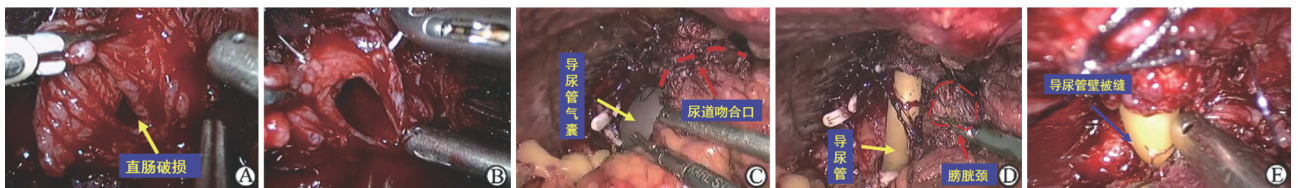


图1 术中并发症

A,B: 直肠损伤。术中损伤直肠,肠黏膜外翻(A),2-0可吸收线两层修补直肠破损(B);C,D: 二次吻合。检查吻合口时发现导尿管气囊位于吻合口外(C),拆开吻合口后发现导尿管从7、9点的吻合线之间误插到膀胱颈口后唇深面(D);E: 导尿管管壁被吻合线误缝

## 3 讨论

1997年Schuessler等<sup>[3]</sup>完成了第1例LRP,但由于手术时间过长(11h),难度极大,术者本人也不建议推广该术式。进入20世纪后,随着微创器械的改进和手术技能的提高,LRP的手术时间不断缩短、并发症发生率不断降低,在获得等同于开放手术疗效的同时,也体现出微创的优势。然而,该术式仍然被公认为泌尿外科最具有难度的重建手术,对术者的手术技能和团队协助水准都有着很高的要求<sup>[4]</sup>。本研究通过手术视频回顾本科室3名医生在开展该项术式初期的并发症情况,总结经验教训。

这3名医生都具有较成熟的开放前列腺癌根治术(大于20例)和上尿路腹腔镜手术(大于100例)的经验,并专项进修学习LRP手术3个月以上。然而,统计显示:3名医生施行的60例手术术中共出现并发症23例(38.3%),手术进程并不顺利,进一步证明了该术式的难度较高及学习曲线陡峭。

术中因出血导致视野不清而中转开放5例,出血最多见于阴茎背深静脉丛,原因包括缝扎不完全、打结不紧、离断前列腺尖部时过于靠近缝扎线、助手配合不利。初学者常无法正确把握阴茎背深静脉丛的缝合进针和出针点,又担心误缝导尿管,缝扎过浅。在离断阴茎背深静脉丛后,大量出血,助手不会配合,

不停吸引出血导致气腹压过低,视野完全丧失。因此,在缝扎前应充分游离前列腺尖部的提肛肌纤维,显露背深静脉丛与尿道之间的凹点,这就是正确的进针和出针点。此外,出血后应该调高气腹压,助手用吸引器压迫出血部位,待完全离断背深静脉丛后,再用双极电凝止血或二次缝扎。1例前列腺侧蒂出血的患者肿瘤分期较晚(PSA 60 ng/ $\mu$ L, T<sub>3a</sub>, 穿刺阳性 12/12, Gleason 5+4),术中发现膀胱颈和精囊粘连严重,无法分离出正确的解剖平面。后因前列腺侧蒂出血较多,手术时间较长,而改开放手术。

术中损伤直肠 1 例,位于前列腺尖部。该患者前列腺体积 95 mL,中叶突出膀胱 2 cm,术中前列腺无法充分抬起,导致 D 氏筋膜打开后未能充分游离至前列腺尖部。在离断尖部尿道后,直肠与前列腺仍然部分粘连。术者用剪刀分离粘连时,角度不佳,未能紧贴前列腺表面剥离。术中使用 2-0 可吸收线内翻缝合后,外层间断加固,并行末端回肠造口。因此,在肿瘤与直肠粘连明显时,耐心地使用剪刀紧贴前列腺表面进行小心剥离,通常是安全的。为了彻底地切除肿瘤达到更好的根治效果,国外也有切除部分直肠壁的报道<sup>[4]</sup>。只要肠道准备充分,镜下缝合技术过关,直肠的冷损伤并不可怕。

二次吻合 4 例,其中 1 例为单针吻合时所用缝线过长(40 cm),导致缝线反复缠绕,体内打结,无法解开,只能剪断后重新吻合。另 2 例为吻合尿道后壁进针时,助手未能及时地将引导的导尿管退出,导致缝针穿透导尿管尖部,只能剪断吻合线。还有 1 例是助手插导尿管时,主刀医师未能将后壁的缝线抽紧,也没有目视导尿管进入膀胱,当膀胱冲洗为血性液体后才发觉,重新吻合。因此,吻合的缝线不应过长,一般以单针 25~28 cm,双针 15 cm+17 cm 为宜,防止在体内绕线。改用尖端带孔的金属尿道探条可以避免导尿管被缝的可能。此外,留置导尿管进入膀胱时,一定要直视下完成,并反复确认。

术中导尿管被误缝 7 例,其中缝扎阴茎背深静脉丛时发生 5 例。在离断膀胱前壁后,发现导尿管被缝扎固定、无法移动,均剪线并重新缝扎背深静脉丛。主要原因是术者对进针和出针点把握不当,缝完后也没有及时抽拔尿管进行确认。背深静脉丛与尿道之间的结合部有一个凹点,我们将其称为“葫芦腰”,需要将前列腺尖部表面的提肛肌纤维充分游离后方能显露,这就是正确的进针和出针点。此外,收紧缝线后由助手或洗手护士抽动导尿管,见气囊在

膀胱内来回运动,可进一步确认。

术中前列腺组织残留 5 例,均为术中未能正确找到膀胱颈口后唇与精囊之间的层次,直接从前列腺组织中切入,将部分前列腺组织和精囊腺残留于膀胱颈口。其中有 1 例患者为腺性膀胱炎,术中膀胱颈口难以辨认。另 2 例为经尿道前列腺电切术后的患者,膀胱颈的正常结构消失,术者直接从前列腺窝内进入。还有 2 例患者肿瘤分期偏晚,精囊与膀胱颈口后唇完全粘连,后改开放手术。正确找到膀胱颈口后唇与精囊之间的层次,关键在于辨认前列腺组织与膀胱颈交界部分。对于复杂病例,如中叶明显突出、肿瘤分期较晚、经尿道前列腺电切术后等,不能过于追求小膀胱颈口,而应该在保证输尿管开口的前提下,扩大膀胱颈口,充分显露,完整切除。对于此类患者,术前留置双 J 管可以极大改善术中安全性,因为很多时候术者就是害怕损伤输尿管开口而过于靠近前列腺进行分离。术中标本滑入腹腔 1 例,后改小切口用手在小肠间隙中寻及。对于经腹入路的手术,均应用缝线将标本固定或将其藏在膀胱后方的道格拉斯窝内,以免移位。

通过总结 LRP 开展初期阶段 23 例术中并发症的经验,我们认为:选择合适的病例、固定手术团队、细节化手术流程、大量阅读手术视频、及时复习自己的手术录像、加强团队之间的交流,是缩短学习曲线的有效方法。

#### 4 利益冲突

所有作者声明本文不涉及任何利益冲突。

#### [参考文献]

- [1] Levinson A W, Su L M. Laparoscopic radical prostatectomy: current techniques[J]. *Curr Opin Urol*, 2007, 17:98-103.
- [2] Trabulsi E J, Guillonneau B. Laparoscopic radical prostatectomy[J]. *J Urol*, 2005, 173:1072-1079.
- [3] Schuessler W W, Schulam P G, Clayman R V, Kavoussi L R. Laparoscopic radical prostatectomy: initial short-term experience[J]. *Urology*, 1997, 50:854-857.
- [4] Tewari A, Sooriakumaran P, Bloch D A, Seshadri-Kreaden U, Hebert A E, Wiklund P. Positive surgical margin and perioperative complication rates of primary surgical treatments for prostate cancer: a systematic review and meta-analysis comparing retropubic, laparoscopic, and robotic prostatectomy[J]. *Eur Urol*, 2012, 62:1-15.