

DOI:10.3724/SP.J.1008.2015.00112

• 病例报告 •

盆腔放疗后继发性膀胱海绵状血管瘤 1 例报告

赵俊杰¹, 杨波¹, 张振声¹, 王洋², 孙颖浩¹, 许传亮^{1*}

1. 第二军医大学长海医院泌尿外科, 上海 200433
2. 第二军医大学长海医院病理科, 上海 200433

[关键词] 膀胱肿瘤; 海绵状血管瘤; 前列腺肿瘤; 前列腺癌根治术; 放射疗法

[中图分类号] R 737.14 [文献标志码] B [文章编号] 0258-879X(2015)01-0112-03

Secondary cavernous hemangioma of urinary bladder following pelvic radiation therapy: a case report

ZHAO Jun-jie¹, YANG Bo¹, ZHANG Zhen-sheng¹, WANG Yang², SUN Ying-hao¹, XU Chuan-liang^{1*}

1. Department of Urology, Changhai Hospital, Second Military Medical University, Shanghai 200433, China
2. Department of Pathology, Changhai Hospital, Second Military Medical University, Shanghai 200433, China

[Key words] urinary bladder neoplasms; cavernous hemangioma; prostatic neoplasms; radical prostatectomy; radiotherapy

[Acad J Sec Mil Med Univ, 2015, 36(1): 112-114]

1 病例资料 患者, 男性, 63 岁, 吸烟 30 年, 20 支/d, 因“尿频 3 个月”检查发现血清前列腺特异抗原(TP-SA)升高为 6.88 ng/mL, 游离前列腺特异抗原(fPSA) 1.4 ng/mL, fPSA/TPSA 0.20, B 超显示前列腺大小 5.2 cm×4.2 cm。于 2006 年 7 月 11 日在我科门诊行 10 点穿刺法前列腺穿刺活检, 结果示: 左侧叶 3 点和右侧叶 6~10 点前列腺癌, Gleason 评分 3+4=7 分。盆腔 CT 示: 前列腺癌侵及膀胱右侧后壁, ECT 扫描未见骨转移灶。膀胱镜检查示膀胱内黏膜光滑, 未见结石和生物, 给予新辅助内分泌治疗, 戈舍瑞林 3.6 mg, 皮下注射, 1 次/月; 比卡鲁胺 50 mg, 口服, 1 次/d。2 个月后 TPSA 降至 0.239 ng/mL, 于 2006 年 9 月 28 日在全身麻醉下行耻骨后前列腺癌根治术, 术后病理示前列腺低分化腺癌, Gleason 评分 4+4=8 分, 肿瘤浸润生长突破前列腺包膜, 并侵犯神经, 左右精囊有癌累及, 上下切缘阳性, 但盆腔淋巴结未见转移。给予辅助内分泌治疗 3 个月(方案同前)。于 2007 年 1 月 8 日至 2007 年 2 月 8 日首先进行了盆腔四野等中心的常规外放射治疗 23 次, 总剂量 46 Gy。2007 年 2 月 9 日至 2007 年 3 月 6 日又针对原前列腺及精囊部位进行了三维适形外放射治疗共 14 次, 总剂量 28 Gy。放疗期间无不适, 之后定期复查 TPSA, 均小于 0.001 ng/mL。

至 2008 年 3 月开始出现“间歇性无痛性肉眼血尿”, 行膀胱镜检查示: 膀胱右侧壁和后壁黏膜出血改变, 略隆起, 范围分别为 1.5 cm×1.5 cm 和 1.0 cm×0.5 cm, 病理活检示“低级别上皮内瘤变”, 于 2008 年 6 月 23 日在全身麻醉下行经尿道膀胱肿瘤电切术, 术中切除膀胱病变及周围 2 cm 正常组织, 深至肌层, 术后病理示尿路上皮轻度增生, 细胞无明显异型, 予定期随访。于 2012 年 3 月 7 日再次出现“间歇性无痛性肉眼血尿”, 膀胱镜检查示膀胱右侧壁直径 2 cm 的广基实性肿物, 紫红色, 质较硬, 诊断为“膀胱肿瘤”, 活检时因组织质硬未能取到组织。泌尿系 B 超、静脉肾盂造影和盆腔 CT 均提示膀胱内实性占位, 上尿路未见异常。1 周后在全身麻醉下行经尿道膀胱肿瘤诊断性电切术, 术中切除肿物及周围 2 cm 正常组织, 深至深肌层。术后病理示膀胱海绵状血管瘤(图 1)。术后随访至今未见前列腺癌和膀胱血管瘤复发, TPSA 维持在 0.002 ng/mL 以下。

2 讨论 海绵状血管瘤可发生于全身多种组织器官, 好发于头、颈部及上肢, 亦可在深部组织出现, 它可压迫周围组织产生破坏效应, 脑部的海绵状血管瘤可以引起癫痫发作; 另外巨大的海绵状血管瘤还会引起大出血和血小板减少性紫癜。因此尽管海绵状血管瘤

[收稿日期] 2014-07-04 [接受日期] 2014-11-02

[作者简介] 赵俊杰, 博士生, 主治医师. E-mail: zhaojunjie@sohu.com

* 通信作者(Corresponding author). Tel: 021-81873406, E-mail: xuchuanliang@medmail.com.cn

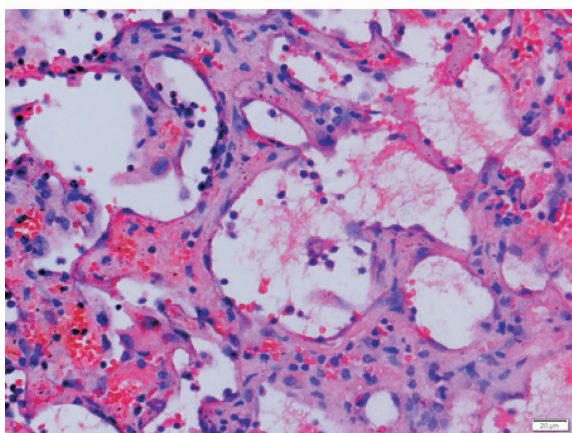


图1 盆腔放疗后继发性膀胱海绵状血管瘤 H-E 染色图

Original magnification: $\times 400$

很少恶变,但大多时候仍需手术治疗。海绵状血管瘤多见于表皮和真皮组织中,在黏膜上皮中少见。膀胱海绵状血管瘤是膀胱血管瘤的一种病理类型,临床上罕见,另外两种类型毛细血管瘤和动静脉血管瘤更加罕见。通常认为,膀胱海绵状血管瘤是一种先天性血管畸形,起源于胚胎成血管干细胞,多发于儿童和30岁以下青年人群,男性略高于女性,绝大多数单发,直径小于3 cm,好发于膀胱顶壁、侧壁和三角区,部分膀胱海绵状血管瘤患者可同时合并皮肤血管瘤或为Klippel-Trenaunay或Sturge-Weber综合征的临床表现之一^[1]。膀胱海绵状血管瘤在文献中多为个案报道,本例的特别之处在于其并非先天性病变,而是一种继发性改变。继发性海绵状血管瘤在其他组织如脑组织中已多有报道,而在膀胱组织中尚未见报道。

目前已知最主要产生继发性海绵状血管瘤的原因是放射治疗。1994年Circillo等^[2]首次报道了因放疗产生的继发性脑部海绵状血管瘤引起癫痫的病例,之后类似的报道不断增加,其中一些继发性脑部海绵状血管瘤没有临床症状。Ellenbogen等^[3]报道了1例鼻咽癌放疗后继发脑部海绵状血管瘤的病例。Menon等^[4]报道了2例急性淋巴母细胞白血病患者在经过标准的放化疗之后病情缓解,但又出现了继发于脑部海绵状血管瘤的药物难治性局限性癫痫。Burn等^[5]总结了297例因脑肿瘤接受放疗的病例,发现其中3.4%的患者在放疗后产生了海绵状血管瘤,接受放疗时的平均年龄为7岁,而放疗至发现海绵状血管瘤的潜伏期为3~102个月。研究显示继发性海绵状血管瘤主要发生在小儿,尤其是10岁以下的儿童,而在成人中罕见,仅发生在照射剂量3 000 cGy以上的人群^[6-7],男性的发病风险似乎更高^[8]。产生继发性海绵状血管瘤的机制目前尚不明确,有些研究认为放疗可以导致血管

壁坏死和血管水肿、血管腔扩张、玻璃样变性和纤维化等改变,这些变化都可诱发海绵状血管瘤的发生^[9-10]。有些报道认为继发性海绵状血管瘤可能是之前就存在影像学隐匿的海绵状血管瘤,在经过放疗刺激后增大并出现症状^[5]。还有学者认为放疗可以引起缺氧诱导因子1的释放,诱导产生血管内皮生长因子刺激远离放疗部位的血管生成^[11]。本例海绵状血管瘤产生的原因尚不明确,但前列腺癌术后的外放射治疗可能是重要诱因,放疗至发现海绵状血管瘤的潜伏期为63个月,也与之前文献报道脑部继发性海绵状血管瘤产生的潜伏期基本相似。

肉眼血尿是先天性膀胱海绵状血管瘤最主要的临床表现,其他临床表现还包括刺激性或梗阻性排尿症状和腹痛^[1]。诊断主要通过膀胱镜检查,而泌尿系B超、排泄性尿路造影、盆腔CT和MRI、盆腔血管造影、⁹⁹Tc核素扫描也有助于确定肿瘤的位置、深度和范围^[1,12]。膀胱镜下海绵状血管瘤常表现为无蒂、广基的紫红色团块,周围膀胱黏膜正常。可以看出,本例血管瘤的临床特点和诊断特征与先天性膀胱海绵状血管瘤无明显差别。由于肿瘤多呈现紫红色,所以需要与有色素沉着的膀胱突起病变相鉴别,包括子宫内膜异位症、黑素瘤和肉瘤,膀胱镜活检可明确诊断。但对于膀胱海绵状血管瘤是否应该进行膀胱镜活检尚存在争议,一些研究不建议活检,以避免难以处理的大出血^[12]。也有研究认为对大小在3 cm以下的膀胱血管瘤进行活检是安全的,尤其对于没有合并全身血管瘤疾病的成年患者更为适合^[1]。海绵状血管瘤在组织学上不具有细胞异型性,通过活检可以与血管肉瘤和Kaposi肉瘤鉴别。本例患者进行了膀胱镜活检,但活检时感觉组织质硬明显,组织夹取困难,未能取到组织也未引起出血。由于患者具有前列腺癌和膀胱上皮内瘤变的病史,考虑肿瘤不排除恶性可能,因此给予诊断性电切治疗。脑组织的继发性海绵状血管瘤与脑部先天性海绵状血管瘤在组织学上无明显差异^[5]。本例血管瘤在组织学上与先天性膀胱海绵状血管瘤病变亦无特殊差异。

膀胱血管瘤的治疗包括非手术治疗和手术治疗。非手术治疗包括系统应用类固醇激素、干扰素治疗、放射线治疗和硬化剂注射。手术治疗包括微创手术和开放手术,微创手术包括经尿道的肿瘤电灼、电切和激光电凝;开放手术包括膀胱部分切除和膀胱全切^[1,13]。Cheng等^[1]对19例膀胱血管瘤进行研究,肿瘤大小0.2~3 cm,其中15例为海绵状血管瘤。19例患者中

18例采用了经尿道的微创手术治疗,1例接受了膀胱部分切除,术后均未出血,也没有输血病例,平均随访6.9年,无血管瘤新发或复发,认为大小在3 cm以下的膀胱血管瘤进行经尿道肿瘤电凝或切除是安全有效的。但对于巨大的海绵状血管瘤,以及CT或MRI提示侵及膀胱较深或有恶性倾向的血管瘤,目前多主张进行膀胱部分切除,有助于辨清肿瘤边界,完整切除肿瘤,达到妥善止血和预防肿瘤复发的目的^[12-13]。本例肿瘤直径2 cm,依照膀胱肿瘤诊断性电切的方式进行了切除,术中显示肿瘤组织呈蜂窝状,出血不多,术后无继发出血,血尿控制良好,随访2年3个月未见肿瘤复发。

综上所述,继发性膀胱海绵状血管瘤临床极其罕见,易误诊为膀胱恶性肿瘤,尤其是有膀胱肿瘤病史的患者,对于有盆腔放疗病史的患者,应考虑有此种疾病发生的可能。

3 利益冲突 所有作者声明本文不涉及任何利益冲突。

[参考文献]

- [1] Cheng L, Nascimento A G, Neumann R M, Nehra A, Chevillat J C, Ramnani D M, et al. Hemangioma of the urinary bladder [J]. *Cancer*, 1999, 86:498-504.
- [2] Ciricillo S F, Cogen P H, Edwards M S. Pediatric cryptic vascular malformations: presentation, diagnosis and management [J]. *Pediatr Neurosurg*, 1994, 20: 137-147.
- [3] Ellenbogen J R, Joshi S M, Kitchen N. Development of cavernous haemangioma following radical chemo-radiotherapy for nasopharyngeal carcinoma [J]. *J Laryngol Otol*, 2009, 123:925-927.
- [4] Menon R N, Baheti N N, Cherian A, Rathore C, Iyer R S, Radhakrishnan A. Post-irradiation "acquired cavernous angiomas" with drug resistant seizures [J]. *Epilepsy Res*, 2011, 96:161-165.
- [5] Burn S, Gunny R, Phipps K, Gaze M, Hayward R. Incidence of cavernoma development in children after radiotherapy for brain tumors [J]. *J Neurosurg*, 2007, 106:379-383.
- [6] Furuse M, Miyatake S I, Kuroiwa T. Cavernous malformation after radiation therapy for astrocytoma in adult patients: report of 2 cases [J]. *Acta Neurochir (Wien)*, 2005, 147:1097-1101.
- [7] Heckl S, Aschoff A, Kunze S. Radiation-induced cavernous hemangiomas of the brain: a late effect predominantly in children [J]. *Cancer*, 2002, 94:3285-3291.
- [8] Nimjee S M, Powers C J, Bulsara K R. Review of the literature on de novo formation of cavernous malformations of the central nervous system after radiation therapy [J]. *Neurosurg Focus*, 2006, 21:e4.
- [9] Martínez-Lage J F, de la Fuente I, Ros de San Pedro J, Fuster J L, Pérez-Espejo M A, Herrero M T. Cavernomas in children with brain tumors: a late complication of radiotherapy [J]. *Neurocirugia (Astur)*, 2008, 19: 50-54.
- [10] Nyáry I, Major O, Hanzély Z, Szeifert G T. Histopathological findings in a surgically resected thalamic cavernous hemangioma 1 year after 40-Gy irradiation [J]. *J Neurosurg*, 2005, 102 Suppl:56-58.
- [11] Rivard A, Berthou-Soulie L, Principe N, Kearney M, Curry C, Branellec D, et al. Age-dependent defect in vascular endothelial growth factor expression is associated with reduced hypoxia-inducible factor 1 activity [J]. *J Biol Chem*, 2000, 275:29643-29647.
- [12] Suzuki Y, Kaneko H, Kubota Y, Iijima Y, Sasagawa I, Nakada T, et al. Hemangioma of the bladder with extravesical extension [J]. *Urol Int*, 1997, 59: 125-128.
- [13] Ikeda T, Shimamoto K, Tanji N, Ohoka H, Nishio S, Yokoyama M, et al. Cavernous hemangioma of the urinary bladder in an 8-year-old child [J]. *Int J Urol*, 2004, 11:429-431.

[本文编辑] 贾泽军