

DOI:10.3724/SP.J.1008.2015.00402

3-T MR 扩散加权成像诊断前列腺癌最优 b 值探究

阳青松¹, 王 振¹, 陈玉坤¹, 陈录广¹, 马 超¹, 高 旭², 王 燕², 余勇伟³, 陆建平^{1*}

1. 第二军医大学长海医院影像医学科, 上海 200433
2. 第二军医大学长海医院泌尿外科, 上海 200433
3. 第二军医大学长海医院病理科, 上海 200433

[摘要] **目的** 以磁共振超声融合靶向穿刺联合系统穿刺病理结果为金标准, 探究 3-T MR 扩散加权成像(DWI)诊断前列腺癌的最优 b 值。**方法** 前瞻性招募临床拟诊为前列腺癌的患者 43 例, 于穿刺前行包括常规 T₂WI 及 10 个 b 值(0、50、100、150、200、500、800、1 000、1 500、2 000 s/mm²)DWI 在内的 MR 检查。采用 DWI 联合 T₂WI 对病灶进行分析判断, 根据 MR 诊断结果选择穿刺方式。MR 提示有可疑病灶者行靶向穿刺联合系统穿刺, 未提示可疑灶者行单纯系统穿刺。选择病理确诊为前列腺癌的患者, 测量不同 b 值病灶及正常组织的 DWI 信号强度。采用 Wilcoxon Signed Ranks 非参数配对检验分析不同 b 值病灶和正常组织信号强度差异是否具有统计学意义, 采用受试者工作特征(ROC)曲线计算各 b 值诊断曲线下面积(AUC)、敏感性和特异性。**结果** 入组病例共 43 例, 22 例确诊为前列腺癌, 16 例为良性前列腺增生, 5 例为前列腺炎。在确诊为前列腺癌的 22 例中, 16 例病灶在 b 值为 1 500 s/mm² DWI 上显示较为清晰, 6 例病灶在 b 值为 2 000 s/mm² DWI 上显示较为清晰。Wilcoxon Signed Ranks 结果显示当 b 值为 500 s/mm² 时病灶和正常组织信号强度差异无统计学意义(P=0.236), 在其他 b 值图像上病灶和正常组织信号强度差异均有统计学意义(P<0.000 1)。ROC 曲线分析提示 b 值为 1 500 s/mm² 时 AUC 最大(0.933)。当诊断的信号强度 cut-off 值为 49.2 时, 诊断的敏感性和特异性分别为 0.909 和 0.909。**结论** 3-T MR DWI 在 b 值为 1 500 s/mm² 时具有最佳显示病灶能力, 在 b 值为 500 s/mm² 时无法区分诊断前列腺癌与正常组织。

[关键词] 前列腺肿瘤; 鉴别诊断; 磁共振成像; 扩散加权成像; 信号强度

[中图分类号] R 737.25 **[文献标志码]** A **[文章编号]** 0258-879X(2015)04-0402-05

Investigation of the optimal b value in diffusion weighted MR imaging for diagnosis of prostate cancer at 3-T

YANG Qing-song¹, WANG Zhen¹, CHEN Yu-kun¹, CHEN Lu-guang¹, MA Chao¹, GAO Xu², WANG Yan², YU Yong-wei³, LU Jian-ping^{1*}

1. Department of Radiology, Changhai Hospital, Second Military Medical University, Shanghai 200433, China
2. Department of Urology, Changhai Hospital, Second Military Medical University, Shanghai 200433, China
3. Department of Pathology, Changhai Hospital, Second Military Medical University, Shanghai 200433, China

[Abstract] **Objective** To investigate the optimal b value in diffusion weighted MR imaging for diagnosis of prostate cancer at 3-T while using magnetic resonance/transrectal ultrasound (MR/TRUS) fusion-guided biopsy and system biopsy pathological findings as reference standard. **Methods** Forty-three consecutive patients were enrolled in this prospective study; they were suspected to have prostate cancer and underwent T₂WI and diffusion-weighted MRI with 10 b-values (0, 50, 100, 150, 200, 500, 800, 1 000, 1 500, and 2 000 s/mm²) prior to biopsy. DWI combined with T₂WI analysis was used for detecting prostate cancer. The biopsy modality was decided by the MRI results: patients had suspicious lesions took MR/TRUS fusion-guided biopsy and system biopsy and those had no suspicious lesions took system biopsy only. The signal intensity of prostate cancer lesions and normal prostate tissue on DWI of different b values were measured. Statistical analyses were performed by a Wilcoxon Signed Ranks test to compare the signal intensities between prostate cancer and normal prostate tissue. Receiver operating characteristics (ROC) were used to calculate the AUC, sensitivity, and specificity, so as to determine the optimal b value for revealing prostate cancer on DWI. **Results** Twenty-two of the 43 patients were diagnosed as prostate cancer, with 16

[收稿日期] 2015-01-29 **[接受日期]** 2015-03-09

[基金项目] 上海市卫生和计划生育委员会项目(M20140149)。Supported by Project of Shanghai Municipal Commission of Health and Family Planning (M20140149).

[作者简介] 阳青松, 硕士生, 助教、住院医师。E-mail: doctoryangqingsong@163.com

* 通信作者(Corresponding author). Tel: 021-31162146, E-mail: cjr.lujianping@vip.163.com

diagnosed as benign prostate hyperplasia (BPH) and 5 as prostatitis. Among the 22 prostate cancer patients $b=1\ 500\ \text{s}/\text{mm}^2$ and $b=2\ 000\ \text{s}/\text{mm}^2$ DWI images provided the best lesion visibility in 16/22 and in 6/22 patients, respectively. Wilcoxon Signed Ranks test showed that the signal intensities of the lesions and the normal tissues were significantly different ($P<0.000\ 1$) at all b values but when at $500\ \text{s}/\text{mm}^2$ ($P=0.236$). ROC curve indicated that the optimal signal intensity contrast was obtained at $b=1\ 500\ \text{s}/\text{mm}^2$ ($P<0.000\ 1$, $\text{AUC}=0.933$), and the signal intensity cut-off value was 49.2, with the sensitivity and specificity being 0.909 and 0.909, respectively. **Conclusion** A b value of $1\ 500\ \text{s}/\text{mm}^2$ is optimal for 3-T DWI to visualize prostate cancer lesions, and $b=500\ \text{s}/\text{mm}^2$ has the lowest diagnosis efficiency.

[Key words] prostatic neoplasms; differential diagnosis; magnetic resonance imaging; diffusion weighted imaging; signal intensity

[Acad J Sec Mil Med Univ, 2015, 36(4): 402-406]

磁共振成像 (magnetic resonance imaging, MRI) 因其良好的软组织对比及多参数的扫描方式, 在前列腺癌早期诊断、病灶定位、预测 Gleason 评分、评估有无包膜及精囊侵犯、引导靶向穿刺、评估疗效等方面得到越来越广泛的应用^[1-7]。这些应用的实现离不开功能磁共振成像技术的进步和发展, 尤其是扩散加权成像 (diffusion weighted imaging, DWI)。

DWI 是一种在体无创测量组织水分子布朗运动的成像方式, 并具有无需对比剂能反应出所检测组织的细胞密度、细胞膜完整性等优点^[8-9]。在临床上前列腺癌的诊断常联合 DWI 和 T_2 WI, 根据其信号及形态表现做出综合判断。但 DWI 的信号强度除与组织固有的生物学特征相关外, 其最重要的影响因素即为所选择施加的扩散敏感梯度场大小——b 值。目前临床上关于 DWI 在前列腺癌领域的应用中, b 值的选择尚无统一定论。特别是 3-T DWI 在前列腺癌诊断的相关研究中, 各研究单位所选择的 b 值差异显著, 所报道的结果也不尽相同^[10]。这种缺乏统一扫描标准的现状大大限制了 DWI 在前列腺

癌诊断中的广泛运用。本研究采用多 b 值 DWI 针对前列腺癌进行研究, 以磁共振超声融合靶向穿刺联合 12 针系统穿刺病理结果为金标准, 通过测定不同 b 值下前列腺癌及正常组织的信号强度, 探究 3-T DWI 显示前列腺癌的最优 b 值。

1 材料和方法

1.1 临床资料 自 2014 年 6 月至 2014 年 12 月, 前瞻性招募临床拟诊前列腺癌患者 43 例, 患者年龄 53~82 岁, 平均年龄 (67.50±7.41) 岁。所有患者均于穿刺前行包括常规 T_1 WI、 T_2 WI 解剖成像及多 b 值 DWI 序列在内的 MRI 检查。

1.2 MR 检查方法 所有患者 MRI 检查均在 Siemens Magnetom 3.0 T Skyra 超导型成像仪上完成。射频发射采用内置体部线圈, 磁共振信号接收采用体表线圈, 体表线圈由腹部相控阵线圈与脊柱相控阵线圈组合而成。先行前列腺常规矢状面、冠状面及横断面的高分辨率 T_2 WI 及横断的 T_1 WI 扫描, 而后行横断位单次激发平面回波成像 DWI 扫描。磁共振成像脉冲序列及主要参数详见表 1。

表 1 磁共振成像脉冲序列及主要参数

Tab 1 MRI protocols and sequence parameters

| Protocol | TR/TE t/ms | FOV l/mm | Pixel size A/mm ² | Matrix | Thickness l/mm | TA t/s |
|------------------------|------------|----------|------------------------------|---------|----------------|--------|
| Axial- T_2 WI TSE | 4 000/104 | 180 | 0.5×0.5 | 384×384 | 3.0 | 129 |
| Sagittal- T_2 WI TSE | 7 500/97 | 200 | 0.8×0.8 | 248×256 | 3.5 | 178 |
| Coronal- T_2 WI TSE | 7 500/97 | 200 | 0.8×0.8 | 256×256 | 3.5 | 159 |
| Axial- T_1 WI TSE | 750/13 | 300 | 0.6×0.6 | 256×256 | 5.0 | 138 |
| Axial-DWI SS-EPI | 5 100/89 | 280 | 1.9×1.9 | 120×150 | 3.0 | 479 |

TR/TE: Repetition time/echo time; TA: Acquisition time; FOV: Field of view; TSE: Turbo spin echo; SS-EPI: Single shot-echo planar imaging; DWI: Diffusion weighted imaging, with 10 b-values (0, 50, 100, 150, 200, 500, 800, 1 000, 1 500, 2 000 s/mm^2)

1.3 影像判读及穿刺过程的实施 所有患者在完成 MRI 检查后, 由两名经验丰富的影像科医师共同

读片, 根据患者 DWI 和 T_2 WI 表现确定患者是否有可疑灶。如有则行磁共振超声融合靶向穿刺+12 针系

统穿刺,如无则行单纯 12 针系统穿刺。所有患者均先行靶向穿刺后行系统穿刺,排除系统穿刺出血对靶向穿刺的影响。所有穿刺病理放入预先标记好穿刺点的标本瓶中,交由病理科医师进行病理学检查。

1.4 病理结果同影像的匹配及数据测量 以病理结果为金标准,选定感兴趣区 (region of interest, ROI)。如靶向穿刺区为前列腺癌,则该区域即为癌灶 ROI,如癌灶位于非靶向穿刺区域,则根据预先设置好的 12 针系统穿刺区域及穿刺阳性点与磁共振图像进行匹配,划定病灶 ROI。正常组织的 ROI 根据病理结果避开肿瘤区和尿道组织选定,正常组织的 ROI 尽量选择在和癌灶同一扫描层面,如病灶层面全部为肿瘤组织,则调整至其他层面。ROI 选定均使用 GE 公司多 b 值后处理平台,首先将包含 10 个 b 值的扩散加权成像序列导入该后处理平台,并根据病理结果调整显示病灶 b 值及窗位窗宽至最佳。于该图像下选定癌灶 ROI,根据病理结果避开包含癌灶组织及尿道划定正常组织 ROI,并测定各自 ROI 的信号强度,具体操作如图 1。

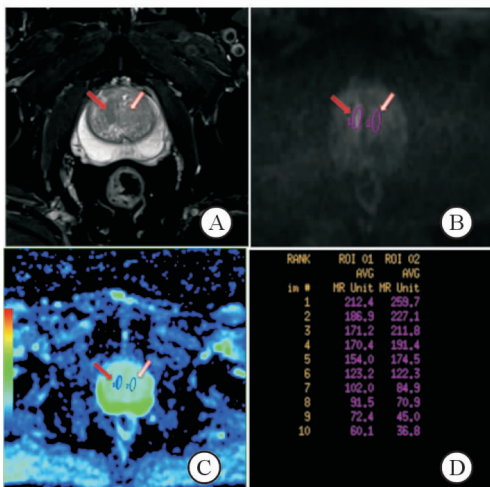


图 1 扩散加权成像上感兴趣区的划定

Fig 1 Region of interest on the diffusion weighted image

A: Axial high resolution-T₂ WI, red arrow indicated the stripped T₂ low signal intensity cancer area, white arrow indicated the normal area; B: Axial-DWI (b=1 500 s/mm²), red arrow indicated the cancer area, white arrow indicated the normal area; C: Standard ADC pseudocolor images, red arrow indicated the cancer area, white arrow indicated the normal area; D: Signal intensities of lesion and normal tissue with different b values

1.5 统计学处理 采用 SPSS 16.0 软件进行数据分析,利用 Wilcoxon Signed Ranks 非参数配对检验分析不同 b 值病灶和正常组织信号强度是否具有显

著性差异。利用受试者工作特征(receiver operating characteristics,ROC)曲线分析不同 b 值诊断效能,探究最优诊断效能 b 值,并计算曲线下面积(area under the curve, AUC)、诊断敏感性和特异性。检验水准(α)为 0.05。

2 结果

入组的患者共 43 例,22 例确诊为前列腺癌,16 例为良性前列腺增生,5 例为前列腺炎。在明确诊断为前列腺癌的 22 例患者中 16 例患者在 b 值为 1 500 s/mm² 的 DWI 显示病灶较为清晰,6 例患者在 b 值为 2 000 s/mm² DWI 显示病灶较为清晰。描述性统计分析提示癌灶及正常组织的信号强度均随着 b 值的不断增加出现衰减,在 b 值为 500 s/mm² 时信号衰减曲线出现交叉。b<500 s/mm² 时正常组织信号相对较高,b>500 s/mm² 病灶的信号逐渐高于正常组织(图 2)。利用非参数 Wilcoxon Signed Ranks 将不同 b 值进行配对检验,评定不同 b 值下前列腺癌和正常组织的信号强度是否有差异(表 2),结果表明当 b<500 s/mm² 和 b>500 s/mm² 时差异均有统计学意义(P<0.01),当 b=500 s/mm² 时差异无统计学意义(P=0.236)。ROC 分析提示 b=200 s/mm² 时 AUC 最小(0.719),诊断的信号强度的 cut-off 值为 212.1,诊断的敏感性和特异性分别为 0.591 和 0.955;b=1 500 s/mm² 时 AUC 最大(0.933),诊断的信号强度 cut-off 值为 49.2,诊断的敏感性和特异性分别为 0.909 和 0.909。详见表 3 及图 3。

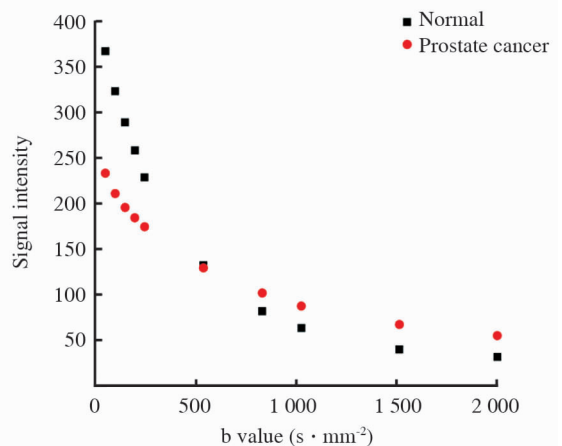


图 2 正常前列腺组织和前列腺癌组织伴随 b 值不断增加的信号衰减曲线

Fig 2 Signal intensity attenuation curve of the normal prostate and prostate cancer tissues with the increase of b values

表 2 正常前列腺组织和前列腺癌组织在不同 b 值扩散加权成像平均信号强度比较

Tab 2 Comparison of mean signal intensity of different b values between the normal prostate and prostate cancer tissues

n=22, $\bar{x}\pm s$

| | b value ($s \cdot mm^{-2}$) | | | | |
|---------------|-------------------------------|------------|------------|------------|------------|
| | 0 | 50 | 100 | 150 | 200 |
| Normal tissue | 366.5±102.6 | 322.7±93.3 | 288.6±81.0 | 257.9±70.5 | 228.4±73.5 |
| Tumor tissue | 232.9±43.2 | 210.6±39.6 | 195.3±35.3 | 184.1±35.3 | 174.2±36.1 |
| P value | 0.000 | 0.000 | 0.000 | 0.000 | 0.002 |
| | b value ($s \cdot mm^{-2}$) | | | | |
| | 500 | 800 | 1 000 | 1 500 | 2 000 |
| Normal tissue | 132.1±38.4 | 81.8±24.9 | 63.2±21.4 | 39.8±13.7 | 31.6±10.4 |
| Tumor tissue | 129.1±27.1 | 101.7±23.2 | 87.4±22.4 | 67.2±19.4 | 54.9±17.3 |
| P value | 0.236 | 0.000 | 0.000 | 0.000 | 0.000 |

表 3 不同 b 值的 ROC 曲线诊断效能分析

Tab 3 ROC curve diagnostic performance analysis between different b values

| b value($s \cdot mm^{-2}$) | Optimal cut-off value | AUC | Sensitivity | Specificity | PPV | NPV | Accuracy |
|------------------------------|-----------------------|-------|-------------|-------------|-------|-------|----------|
| 0 | 257.7 | 0.928 | 0.955 | 0.818 | 0.840 | 0.948 | 0.887 |
| 50 | 226.9 | 0.895 | 0.909 | 0.773 | 0.800 | 0.895 | 0.841 |
| 100 | 216 | 0.871 | 0.818 | 0.818 | 0.818 | 0.818 | 0.818 |
| 150 | 231.6 | 0.841 | 0.636 | 0.955 | 0.934 | 0.724 | 0.796 |
| 200 | 212.1 | 0.719 | 0.591 | 0.955 | 0.929 | 0.700 | 0.773 |
| 800 | 92.3 | 0.802 | 0.727 | 0.864 | 0.842 | 0.760 | 0.796 |
| 1 000 | 70.3 | 0.865 | 0.864 | 0.818 | 0.826 | 0.857 | 0.841 |
| 1 500 | 49.2 | 0.933 | 0.909 | 0.909 | 0.909 | 0.909 | 0.909 |
| 2 000 | 40.2 | 0.924 | 0.909 | 0.909 | 0.909 | 0.909 | 0.909 |

ROC: Receiver operating characteristics; AUC: Area under curve; PPV: Positive predictive value; NPV: Negative predictive value

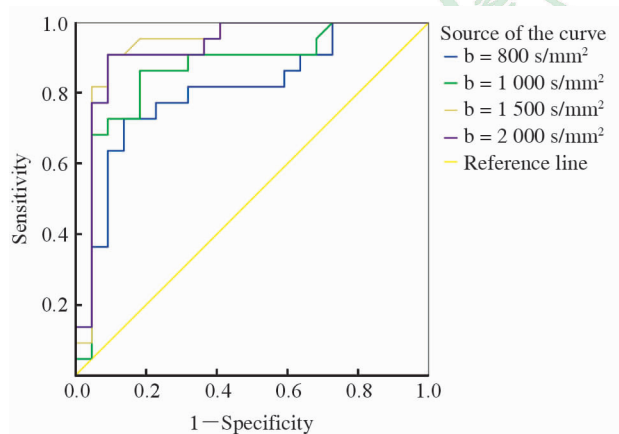


图 3 不同 b 值的 ROC 曲线

Fig 3 ROC curves between different b values

ROC: Receiver operating characteristics

3 讨论

DWI 作为诊断前列腺癌的一种有效的 MR 功能成像方法,长期困扰我们的问题即为关键参数 b 值的选择。本研究结果表明随着 b 值的增加,前列腺癌组织和正常前列腺组织的信号强度均会出现衰减,但衰

减的趋势有所不同,在 $b < 500 s/mm^2$ 时正常前列腺组织信号相对较高,在 $b = 500 s/mm^2$ 时前列腺癌组织和正常前列腺组织信号强度相当,在 $b > 500 s/mm^2$ 时病灶信号强度逐渐高于正常前列腺组织。据此我们可以推断前列腺正常组织的信号强度在低 b 值时信号较高,是因低 b 值 DWI 存在较为明显的 T_2 残留效应^[11],而非组织中真正的水分子扩散状态。在低 b 值 DWI 中由于其 T_2 残留效应的存在,我们无法将前列腺癌的 T_2 低信号和诸如前列腺增生、慢性前列腺炎、前列腺瘢痕组织等前列腺良性疾病的 T_2 低信号区分开来,因此本研究只选择在 b 值大于 $500 s/mm^2$ 的 DWI 中进行 ROC 分析。从分析结果可以看出,当 $b = 1 500 s/mm^2$ 时 AUC 最大(0.933),诊断的敏感性和特异性分别为 0.909 和 0.909,即 $b = 1 500 s/mm^2$ 时,DWI 具有显示前列腺癌病灶的最大能力。前人研究表明: $b > 1 000 s/mm^2$ 时,DWI 大大消除了 T_2 残留效应^[11],因此在 $b = 1 500 s/mm^2$ 能较好地反映组织内水分子的扩散状态。

Jie 等^[10]在针对 DWI 在前列腺癌诊断中的一项 meta 分析研究表明,DWI 在前列腺癌的诊断中有着较高的准确性,但限制其临床广泛应用的主要原因是缺乏统一的扫描标准,这其中最重要的就是如何选择 b 值,因此探究 DWI 最优的 b 值就显得特别重要。Quentin 等^[12]在对前列腺癌 DWI 研究中指出,随着 b 值的增加,在前列腺组织中表现为相对高信号的病灶提示为前列腺癌的可能性比较大。依此我们可以看出,随着 b 值的增加,正常前列腺组织的信号衰减更快,而前列腺癌组织细胞密度相对较大,水分子扩散更加受限,故信号衰减相对较慢^[8]。该研究表明在 DWI 中可以单纯通过信号强度来判断前列腺组织的良恶性。但该研究中 DWI 仅选择了 5 个 b 值(0、250、500、750、1 000 s/mm²),未涉及高于 1 000 s/mm²者,而本研究表明最佳诊断的 b 值为 1 500 s/mm²。Metens 等^[13]通过运用多 b 值(0、1 000、1 500、2 000、2 500 s/mm²)方法对 3.0 T MR DWI 前列腺癌诊断研究分析也得出最优诊断 b 值为 1 500 s/mm²,与本研究结果是一致的。Wang 等^[14]专门针对高 b 值扩散加权成像在前列腺癌诊断中的效能进行研究,b 值设置为 0、1 000、1 500 及 2 000 s/mm²。该研究也得出与我们一致的结论。但该两项研究的 b 值设置更加偏向于高 b 值,低于 1 000 s/mm²的 b 值未涉及,因此未能发现诊断效能最差的 b 值。

综上所述,本研究表明采用 DWI 技术诊断前列腺癌时,癌灶的信号强度和癌旁正常组织的信号强度随着 b 值的提高呈现不同的衰减特征,在 b 值为 500 s/mm² 时癌灶和非癌灶信号强度最为接近,超过 500 s/mm² 后癌灶与非癌灶组织的信号强度对比度逐渐加大,在 b 值为 1 500 s/mm² 时信号强度具有最佳诊断效能。

[参考文献]

- [1] Le J D, Tan N, Shkolyar E, Lu D Y, Kwan L, Marks L S, et al. Multifocality and prostate cancer detection by multiparametric magnetic resonance imaging: correlation with whole-mount histopathology[J]. *Eur Urol*, 2015, 67: 569-576.
- [2] Hambrock T, Somford D M, Huisman H J, van Oort I M, Witjes J A, Hulsbergen-van de Kaa C A, et al. Relationship between apparent diffusion coefficients at 3.0-T MR imaging and Gleason grade in peripheral zone prostate cancer[J]. *Radiology*, 2011, 259: 453-461.
- [3] Kim C K, Park S Y, Park J J, Park B K. Diffusion-weighted MRI as a predictor of extracapsular extension in prostate cancer [J]. *AJR Am J Roentgenol*, 2014, 202: W270-W276.
- [4] Soyul F N, Peng Y, Jiang Y, Wang S, Schmid-Tannwald C, Sethi I, et al. Seminal vesicle invasion in prostate cancer: evaluation by using multiparametric endorectal MR imaging [J]. *Radiology*, 2013, 267: 797-806.
- [5] Radtke J P, Kuru T H, Boxler S, Alt C D, Popeneciu I V, Huettnerbrink C, et al. Comparative analysis of transperineal template saturation prostate biopsy versus magnetic resonance imaging targeted biopsy with magnetic resonance imaging-ultrasound fusion guidance[J]. *J Urol*, 2015, 193: 87-94.
- [6] Kim A Y, Kim C K, Park S Y, Park B K. Diffusion-weighted imaging to evaluate for changes from androgen deprivation therapy in prostate cancer [J]. *AJR Am J Roentgenol*, 2014, 203: W645-W650.
- [7] Decker G, Mürtz P, Gieseke J, Träber F, Block W, Sprinkart A M, et al. Intensity-modulated radiotherapy of the prostate: dynamic ADC monitoring by DWI at 3.0 T[J]. *Radiother Oncol*, 2014, 113: 115-120.
- [8] Zelhof B, Pickles M, Liney G, Gibbs P, Rodrigues G, Kraus S, et al. Correlation of diffusion-weighted magnetic resonance data with cellularity in prostate cancer [J]. *BJU Int*, 2009, 103: 883-888.
- [9] Lang P, Wendland M F, Saeed M, Gindele A, Rosenau W, Mathur A, et al. Osteogenic sarcoma: noninvasive *in vivo* assessment of tumor necrosis with diffusion-weighted MR imaging [J]. *Radiology*, 1998, 206: 227-235.
- [10] Jie C, Rongbo L, Ping T. The value of diffusion-weighted imaging in the detection of prostate cancer: a meta-analysis [J]. *Eur Radiol*, 2014, 24: 1929-1941.
- [11] Geijer B, Sundgren P C, Lindgren A, Brockstedt S, Ståhlberg F, Holtås S. The value of b required to avoid T2 shine-through from old lacunar infarcts in diffusion-weighted imaging [J]. *Neuroradiology*, 2001, 43: 511-517.
- [12] Quentin M, Schimmöller L, Arsov C, Rabenalt R, Antoch G, Albers P, et al. Increased signal intensity of prostate lesions on high b-value diffusion-weighted images as a predictive sign of malignancy [J]. *Eur Radiol*, 2014, 24: 209-213.
- [13] Metens T, Miranda D, Absil J, Matos C. What is the optimal b value in diffusion-weighted MR imaging to depict prostate cancer at 3T? [J]. *Eur Radiol*, 2012, 22: 703-709.
- [14] Wang X, Qian Y, Liu B, Cao L, Fan Y, Zhang J J, et al. High b value diffusion-weighted MRI for the detection of prostate cancer at 3 T [J]. *Clin Radiol*, 2014, 69: 1165-1170.