

DOI:10.16781/j.0258-879x.2016.03.0394

• 病例报告 •

胸膜上皮样血管内皮瘤 1 例报告

贾建军¹, 刘瑞娟¹, 王 琴², 宁允叶², 黄海东^{2*}, 白 冲²

1. 济宁市第一人民医院呼吸内科, 济宁 272000
2. 第二军医大学长海医院呼吸与危重症医学科, 上海 200433

[关键词] 胸膜; 上皮样血管内皮瘤; 免疫组织化学
[中图分类号] R 734.3 [文献标志码] B [文章编号] 0258-879X(2016)03-0394-02

Pleural epithelioid hemangioendothelioma: a case report

JIA Jian-jun¹, LIU Rui-juan¹, WANG Qin², NING Yun-ye², HUANG Hai-dong^{2*}, BAI Chong²

1. Department of Respiration Medicine, the First People's Hospital of Jining, Jining 272000, Shandong, China
2. Department of Respiration and Critical Care Medicine, Changhai Hospital, Second Military Medical University, Shanghai 200433, China

[Key words] pleura; epithelioid hemangioendothelioma; immunohistochemistry
[Acad J Sec Mil Med Univ, 2016, 37(3): 394-395]

1 病例资料 患者, 女性, 48 岁, 因“左胸背部、肩部疼痛不适 8 个月余”于 2012 年 10 月 17 日入住济宁市第一人民医院呼吸内科接受治疗。既往体健。患者于 2012 年 2 月出现持续左胸背痛, 伴胸闷及左颈部不适, 无发热、恶心、呕吐, 无声音嘶哑、夜间盗汗, 患者曾于 2012 年 10 月 3 日在当地医院就诊, 入院查体: 全身皮肤黏膜无皮疹、出血点, 浅表淋巴结未触及肿大, 左肺呼吸音低, 未闻及干湿性啰音, 心音可, 心率 80/min, 心律齐, 无杂音, 全腹无压痛、反跳痛, 肝脾肋下未及, 双下肢不肿。行胸部 CT 示左侧大量胸腔积液(图 1A), 左侧胸膜增厚(图 1B)。行胸腔穿刺置管, 多次送检胸水脱落细胞示较多红细胞, 有核细胞少, 仅见少量淋巴细胞, 未找到癌细胞。于当地医院治疗 14 d 后, 胸闷好转出院, 后仍感左胸背部及肩部疼痛不适, 遂转入济宁市第一人民医院。入院后行胸腔 B 超仍见胸腔积液, 遂给予电子内科胸腔镜检查, 镜下见胸膜广泛粘连(图 1C)、少量胸腔积液。行胸膜粘连带分解术, 并对壁层胸膜活检。病理显示增生纤维结缔组织中散在多边形轻度异型细胞, 结合免疫组化结果, 考虑为增生间皮成分(不排除肿瘤性增生)。患者疼痛剧烈, 故放弃进一步活检, 3 d 后行 B 超探及左侧胸膜腔内一低回声包块, 行 B 超引导下的胸腔穿刺, 获取病理结果(图 1D)。

免疫组化显示: CD34(+), CK(+), Vim(+), CR(-), MC(-), TTF-1(-), NapsinA(-), Ki-67(+, 约 20%), 其中血管标记物 CD34(+), Vim(+)符合上皮样血管内皮瘤(epithelioid hemangioendothelioma, EHE)的病理特点, 故最终诊断为胸膜 EHE。患者放弃治疗, 自动出院。随访半年后患者死亡。

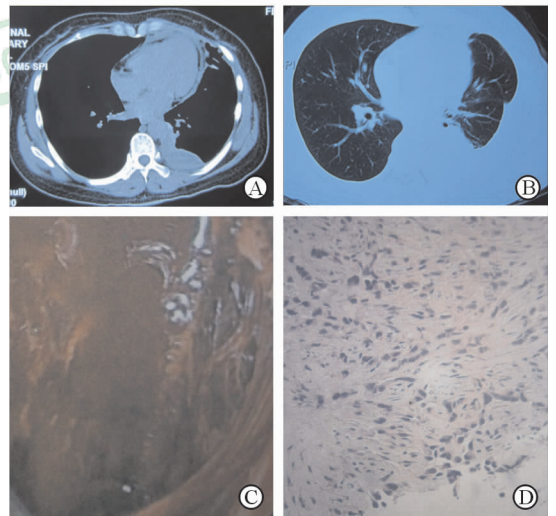


图 1 患者胸部影像学及胸腔镜检查、胸腔瘤体穿刺活检
A: 肺 CT 纵膈窗示左侧胸腔包裹性积液; B: 肺 CT 肺窗示肺野正常, 左侧胸腔积纵膈胸膜增厚; C: 胸腔镜下示胸膜广泛粘连改变; D: 胸腔瘤体穿刺活检病理可见上皮样瘤细胞, 胞质内管腔含有红细胞(H-E 染色)。Original magnification: ×200

[收稿日期] 2015-07-12 [接受日期] 2015-12-01
[作者简介] 贾建军, 硕士生, 副主任医师. E-mail: jjj1395470@163.com
* 通信作者 (Corresponding author). Tel: 021-31161322, E-mail: hhdongbs@126.com

2 讨论 EHE 由 Weiss 和 Enzinger^[1] 于 1982 年首先报道, 临床表现因其发生部位不同而有很大的差异, 其临床生物学行为介于血管瘤和普通型血管肉瘤之间。全身各部位均可发生 EHE, 以软组织为多, 也可发生于肝、肺、骨、脑、胃肠道、乳腺、心脏及甲状腺等实质器官^[2]。该病可发生于任何年龄, 好发于女性, 以成年人多见, 发病平均年龄为 45 岁^[3]。本例患者为 48 岁女性, 与平均年龄及高发性别都一致。

胸膜是 EHE 起源的器官之一, 但原发于胸膜的 EHE 较为罕见, 具体发病机制不明, 可能与长期慢性结核性脓胸有关, 放射和职业暴露也可能是发病因素之一^[2,4]。胸膜 EHE 的一些症状包括呼吸道的症状, 胸腔积液、血管、支气管的转移, 肝转移、外周淋巴结的转移及肿瘤梭形细胞的存在^[5]。肺 EHE 临床多无自觉症状, 或仅表现为一些非特异性症状, 如胸痛、咳嗽、咯血及体质量下降等^[6]。本例患者肺部影像学表现为肺内未见结节, 仅为单纯的胸膜病变, 不属于肺 EHE, 而为单纯胸膜 EHE。因此 EHE 的临床表现可概括为: 随疾病起源部位或转移部位而表现为相应的临床症状和体征, 既可为原发疾病的表现, 亦可为继发疾病的临床表现; 可以为单一临床表现, 也可为全身系统的临床表现, 比较复杂, 容易被忽略和误诊误治。EHE 还可能无任何临床表现而导致局部病灶出现急剧恶化或晚期广泛转移。

确诊胸膜 EHE 最佳方法是外科的胸膜活检术, 但该方法创伤较大。本例患者先行内科胸腔镜检查, 因脏壁层胸膜包裹严重, 未能活检取得有效病理组织, 最终在 B 超引导下对壁层胸腔瘤体穿刺以明确诊断, 这与穿刺针容易透过粘连带获取深部的病变组织有关。本例也是国内外首次通过 B 超引导实施胸膜肿块穿刺确诊胸膜 EHE 的病例, 该方法简便易行, 患者痛苦少, 值得临床推广。

胸膜 EHE 的上皮样及纤维黏液样的背景导致肿瘤很容易被误诊为上皮起源的肿瘤, 需要注意与肺癌的胸膜转移相鉴别。很多肺癌就是以单侧的胸腔积液为首诊, 胸膜转移性或浸润性低分化腺癌多见, 系由异型腺癌细胞构成不规则腺样、条索状、巢状, 可有腺腔形成, 但无腔隙内红细胞嵌顿, 更无瘤细胞空泡内含红细胞的原始血管结构。胸膜 EHE 还需与恶性胸膜间皮瘤鉴别, 主要依靠最终的病理诊断, EHE 具有原始血管结构, 恶性胸膜间皮瘤免疫表型 HBME-1、vimentin、CK、EMA 可阳性, 而 EHE 的免疫表型是 CD34、FⅧ RAg、UEA-1 阳性。

胸膜 EHE 还应与结核性胸膜炎相鉴别, 后者为良性疾病, 抗结核治疗有效。另外应特别注意与肺 EHE 相鉴别, 两者的不同在于肺 EHE 通常进展比较慢, 具有良恶交界的生物学特性; 而胸膜 EHE 进展快, 恶性程度高, 鉴别诊断依靠查体 (胸腔积液征)、影像 (肺内没有明显的肿块及结节) 及组织病理的检查。

不管分化程度如何胸膜 EHE 都是高度恶性和容易广泛转移的^[7], 本例患者在确诊后半年死亡, 体现出该病的高度侵袭性。目前即使对于没有症状的早期患者也没有好的治疗方法, 包括手术。Pinet 等^[8]报道了 1 例胸膜 EHE 在应用铂类药物联合依托泊苷后完全缓解, 但仍然需要更多的循证医学依据。

[参考文献]

- [1] Weiss S W, Enzinger F M. Epithelioid hemangioendothelioma: a vascular tumor often mistaken for a carcinoma[J]. *Cancer*, 1982, 50: 970-981.
- [2] Dainese E, Pozzi B, Milani M, Rossi G, Pezzotta M G, Vertemati G, et al. Primary pleural epithelioid angiosarcoma. A case report and review of the literature[J]. *Pathol Res Pract*, 2010, 206: 415-419.
- [3] Dail D H, Liebow A A, Gmelich J T, Friedman P J, Miyai K, Myer W, et al. Intravascular, bronchiolar, and alveolar tumor of the lung (IVBAT). An analysis of twenty cases of a peculiar sclerosing endothelial tumor[J]. *Cancer*, 1983, 51: 452-464.
- [4] Al-Shraim M, Mahboub B, Neligan P C, Chamberlain D, Ghazarian D. Primary pleural epithelioid haemangioendothelioma with metastases to the skin. A case report and literature review[J]. *J Clin Pathol*, 2005, 58: 107-109.
- [5] Zhang P J, Livolsi V A, Brooks J J. Malignant epithelioid vascular tumors of the pleura: report of a series and literature review[J]. *Hum Pathol*, 2000, 31: 29-34.
- [6] Kitaichi M, Nagai S, Nishimura K, Itoh H, Asamoto H, Izumi T, et al. Pulmonary epithelioid haemangioendothelioma in 21 patients, including three with partial spontaneous regression[J]. *Eur Respir J*, 1998, 12: 89-96.
- [7] Yousem S A, Hochholzer L. Unusual thoracic manifestations of epithelioid hemangioendothelioma[J]. *Arch Pathol Lab Med*, 1987, 111: 459-463.
- [8] Pinet C, Magnan A, Garbe L, Payan M J, Vervloet D. Aggressive form of pleural epithelioid haemangioendothelioma: complete response after chemotherapy[J]. *Eur Respir J*, 1999, 14: 237-238.