

DOI:10.3724/SP.J.1008.2015.01344

## 经肩峰下前外侧入路微创治疗严重外展嵌插型肱骨近端骨折

刘磊<sup>1</sup>, 张盘军<sup>1</sup>, 蒋建农<sup>1</sup>, 司刚<sup>1</sup>, 周鸣<sup>1</sup>, 王勇<sup>1</sup>, 陈文钧<sup>2</sup>, 莫渊<sup>1\*</sup>

1. 宜兴市人民医院骨科, 无锡 214200
2. 复旦大学附属华山医院骨科, 上海 200040

**[摘要]** **目的** 探讨经肩峰下前外侧入路(anterolateral acromial approach, ALA入路)微创治疗严重外展嵌插型肱骨近端骨折的可行性及临床疗效。**方法** 2011年6月至2013年5月,经ALA入路行骨折复位、植骨、肩袖止点重建及经皮插入肱骨近端锁定钢板(PHILOS)微创治疗20例严重外展嵌插型肱骨近端骨折,术后进行系统肩关节功能锻炼。**结果** 20例患者均获得1年以上随访,平均(15±3)个月(12~36个月),所有患者术后无腋神经损伤症状,骨折均于术后6个月内愈合,术后12个月随访时Constant-Murley功能评分平均为(83.0±1.5)分(79.0~89.5分),随访期内未出现内固定失效和肱骨头缺血坏死。**结论** 采用ALA入路经皮插入PHILOS微创治疗严重外展嵌插型肱骨近端骨折,能避免神经、血管损伤,减少软组织剥离,避免破坏肱骨头残留血运,并且能坚强固定,有助于早期功能锻炼,疗效满意。

**[关键词]** 肱骨骨折;微创性外科手术;骨折固定术;肩峰下前外侧入路

**[中图分类号]** R 683.413 **[文献标志码]** A **[文章编号]** 0258-879X(2015)12-1344-04

## Minimally invasive treatment via anterolateral acromial approach for severely impacted valgus fractures of proximal humerus

LIU Lei<sup>1</sup>, ZHANG Pan-jun<sup>1</sup>, JIANG Jian-nong<sup>1</sup>, SI Gang<sup>1</sup>, ZHOU Ming<sup>1</sup>, WANG Yong<sup>1</sup>, CHEN Wen-jun<sup>2</sup>, MO Yuan<sup>1\*</sup>

1. Department of Orthopaedics, Yixing People's Hospital, Wuxi 214200, Jiangsu, China
2. Department of Orthopaedics, Huashan Hospital, Fudan University, Shanghai 200040, China

**[Abstract]** **Objective** To evaluate the feasibility and clinical outcomes of minimally invasive treatment via anterolateral acromial approach (ALA) for severely impacted valgus fractures of the proximal part of the humerus. **Methods** From June 2011 to May 2013, a total of 20 patients with severely impacted valgus proximal humeral fracture were treated through ALA in a minimally invasive manner. Direct reduction, bone grafting, reconstruction of the rotator cuff insertion and Proximal Humerus Internal Locking System (PHILOS) planting were well carried out. Systematic rehabilitation exercise of the shoulder joint was performed postoperatively. **Results** All the patients were followed-up for at least one year, with an average of (15±3) months (range 12~36 months). No axillary neurapraxia occurred that could be attributed to the surgical approach. All fractures healed within 6 months, and the average Constant-Murley score at 1 year was (83.0±1.5) (range 79.0 to 89.5) during a 12-month follow-up. There was no internal fixation failure or avascular necrosis (AVN) of humeral head during follow-up. **Conclusion** Treatment of severely impacted valgus proximal humeral fractures with minimally invasive ALA through percutaneous plating PHILOS can avoid the injury of nerve and vascular, reduce the dissection of soft tissue, avoid damage to the residual blood supply of the humeral head and achieve stable fixation, benefiting early function recovery.

**[Key words]** humeral fractures; minimally invasive surgical procedures; fracture fixation; anterolateral acromial approach  
[Acad J Sec Mil Med Univ, 2015, 36(12):1344-1347]

外展嵌插型肱骨近端骨折约占肱骨近端骨折的1/5<sup>[1]</sup>,因此类骨折肱骨头和干骺端相对位移小,伤后肱骨头得以残留部分血运,即使是严重外展嵌插型肱骨近端骨折也较其他类型的三、四部分骨折预后良好<sup>[2]</sup>,临床需特别加以认识。既往研究表明,对

于严重外展嵌插型肱骨近端骨折需切开复位内固定<sup>[3-4]</sup>。传统的经三角肌胸大肌入路需广泛剥离,这不可避免地破坏肱骨头残留血运,从而影响疗效。是否能选择一微创入路,既能避免破坏肱骨头残留血运,防止骨不连及肱骨头缺血坏死(AVN)发生,

**[收稿日期]** 2015-06-23 **[接受日期]** 2015-08-03

**[作者简介]** 刘磊, 硕士, 主治医师. E-mail: staff1225@yxph.com

\* 通信作者 (Corresponding author). Tel: 0510-87921171, E-mail: staff625@yxph.com

又能安全有效达到骨折复位、重建肩袖止点及坚强固定的目的,一直是临床关注的重点<sup>[5]</sup>。2011 年 6 月至 2013 年 5 月,宜兴市人民医院骨科选择经肩峰下前外侧入路 (anterolateral acromial approach, ALA 入路)<sup>[6]</sup> 治疗严重外展嵌插型肱骨近端骨折 20 例,并进行 1 年以上随访,取得了满意疗效。

## 1 资料和方法

1.1 一般资料 2011 年 6 月至 2013 年 5 月,宜兴市人民医院骨科收治 20 例严重外展嵌插型肱骨近端骨折患者,男性 6 例,女性 14 例;年龄 38~69 岁,平均(49.3±13.6)岁;骨折 Neer 分型:三部分骨折 12 例,四部分骨折 8 例。致伤因素:平地跌倒 6 例,高处坠落伤 6 例,车祸伤 8 例。伤后头-干角平均 170°(158°~203°)。

1.2 手术方法 全身麻醉,取“沙滩椅”体位。采用 ALA 入路,肩峰前外侧下缘向远端纵行切口,约 5~6 cm,最近端显露三角肌前间隙后用手指向远端及两侧钝性分离,直至探及腋神经。显露骨折端,在大、小结节骨折块上预置 2~3 根 5-0 Ethibon 缝线, C 型臂 X 线机透视下,用骨膜剥离器将嵌插旋转的肱骨头复位满意后用 2~3 枚 1.5 mm 克氏针将肱骨头与肱骨干骺端临时固定,干骺端骨缺损取同种异体骨移植,再将大、小结节骨块复位,预置缝线结扎固定。术者手指保护腋神经,选用合适长度的肱骨近端锁定钢板 (PHILOS),于腋神经深面插入肱骨远端,钢板近端约位于大结节最上方下缘 0.5 cm、肱二头肌间沟外侧缘,骨折复位及钢板位置放置良好后近端直视下锁定螺钉固定、远端经皮开孔螺钉固定。最后透视确认骨折复位及钢板螺钉位置良好,手指探及腋神经无紧张,被动活动患肢证实骨折固定牢靠后,闭合切口。患肢三角巾固定于功能位。

1.3 术后处理 术后功能锻炼:术后第 1 天即开始功能锻炼,包括患肩钟摆样运动和邻近关节主动活动;2 周后加大患肩活动范围,但外展<90°、外旋不超过中立位;术后三角巾悬吊保护 4~6 周后循序渐进的主动活动及抗阻力锻炼(强度由术者按患者情况决定)。锻炼周期至少 6 个月。

1.4 术后随访 术后 1、3、6、12 个月后各随访 1 次,以后半年复查 1 次。随访内容包括影像学检查、Constant-Murley 肩关节评分系统<sup>[7]</sup>评分(由非手术组高年资医师评估)及并发症三方面。

## 2 结果

2.1 手术情况 所有手术伤后 7 d 内完成,平均

(4±1) d。手术时间平均(62±8) min(55~105 min),术中平均失血(116±15) mL(85~155 mL)。

2.2 术后疗效随访 所有患者获得随访,随访时间平均(15±3)个月(12~36 个月)。所有骨折均于 6 个月内愈合。以最近一次 X 线检查为准,头-干角平均 134°(125°~148°),无复位丢失和内固定松动。大小结节解剖复位 12 例,残存移位<5 mm 6 例,残存移位在 5~10 mm 2 例。均未发现肱骨头坏死征象。术后 12 个月复查结果表明:所有患者 Constant-Murley 评分平均(83.0±1.5)分(79.0~89.5 分,表 1)。本组术后无切口感染,无腋神经损伤,未出现肩峰下撞击综合征,无肩关节脱位或半脱位。

表 1 Constant-Murley 肩关节评分

Tab 1 Constant-Murley score of shoulder joint

Test	Best score	Average	Maximum	Minimum	Relative score(%)
Constant	100	83.0	89.5	79.0	-
Pain	15	12.9	15.0	8.0	86
Activity	20	16.9	20.0	7.0	85
Mobility	40	31.8	40.0	15.0	80
Force	25	22.2	25.0	10.0	89

2.3 典型病例 女,45 岁,车祸致伤。诊断:右肱骨近端外展嵌插四部分骨折。伤后 6 d 在全身麻醉下经 ALA 入路经皮插入 PHILOS 微创手术治疗,术后正确指导功能锻炼,定期随访,功能恢复良好(图 1)。

## 3 讨论

随着人口老龄化,肱骨近端骨折日趋增多,目前约占所有骨折的 5%<sup>[7-8]</sup>。Jakob 等<sup>[2]</sup>指出肱骨近端骨折中有一特殊类型即外展嵌插型骨折,在 Neer 分型中没有特别提及,但临床医生处理时须加以重视。因为此类型骨折发生后肱骨头和干骺端相对位移小,其内侧关节囊软组织铰链得以保存并成为肱骨头血供的来源,即使是四部分骨折,保留肱骨头行内固定术,也有良好预后<sup>[2,9]</sup>。Robinson 等<sup>[4]</sup>将头-干角(肱骨机械轴与肱骨关节面边缘切线的垂线之夹角)外翻≥160°,并伴有小结节移位>1 cm 的肱骨近端骨折定义为严重外展嵌插型肱骨近端骨折。对于程度较轻的外展嵌插型骨折,保守治疗能取得满意的疗效<sup>[3,10]</sup>;而严重外展嵌插型骨折目前多主张采用切开复位内固定手术<sup>[3-4,9]</sup>。



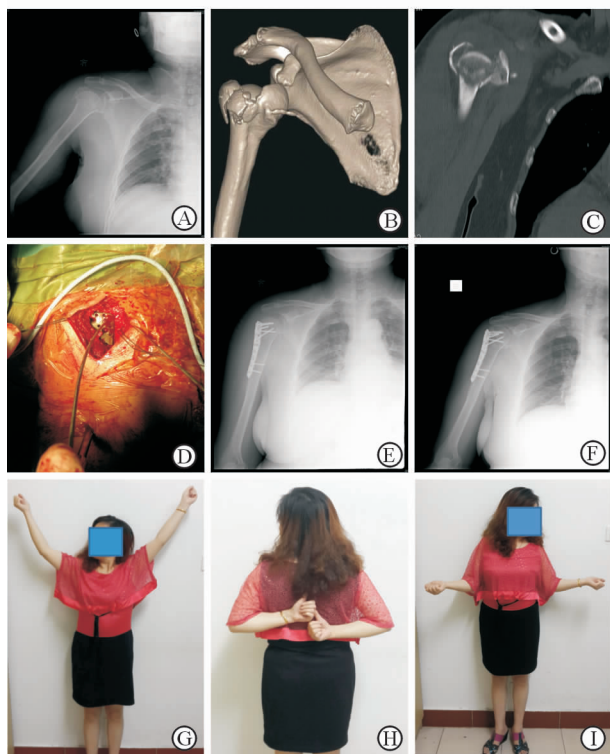


图1 典型病例患者术前及术后随访

Fig 1 Preoperative and postoperative findings of a typical case

A: Preoperative anteroposterior (AP) radiograph; B: Preoperative CT scan, 3-D reconstruction view; C: Preoperative CT scan, frontal view; D: Clinical photograph showing reconstruction of the rotator cuff insertion and percutaneous plating PHILOS through ALA; E: Postoperative AP radiograph; F: Twelve months AP view, no signs of AVN; G/H/I: Clinical function of shoulder joint 12 months after surgery, including anterior elevation (G), internal rotation (H) and external rotation (I)

传统经三角肌胸大肌入路<sup>[11-12]</sup>,行外侧大结节复位及放置钢板等操作,需要由内至外广泛剥离软组织并牵开三角肌,进一步破坏位于手术区域内的旋肱前动脉及其分支,破坏内侧关节囊软组织铰链,增加骨不连及肱骨头 AVN 发生率<sup>[13]</sup>。有资料表明此入路术后肱骨头 AVN 发生率高达 37%<sup>[14]</sup>。而且广泛软组织剥离也会降低术后肩关节活动范围,导致关节僵硬。毫无疑问肱骨头 AVN 的发生率不仅取决于骨折类型,和术中广泛剥离破坏可能残留的肱骨头血运也密切相关。因此,如何从生物学角度选择安全有效的微创入路,既能减少软组织剥离,避免破坏肱骨头残留血运,又能达到有效复位、重建肩袖止点及坚强固定的目的,是大家关注的重点<sup>[5]</sup>。Gardner 等<sup>[6]</sup>推荐采用 ALA 入路来治疗严重外展嵌插型肱骨近端骨折,该入路通过利用三角肌前间隙内的解剖特点能解决上述难题:(1)此入路三角肌

前间隙内腋神经清晰可辨,容易保护,打破外侧入路局限。标本研究发现,三角肌前间隙内所有标本的腋神经都能清晰触及,类似条索状,且腋神经通过此间隙时与肱骨干纵轴垂线夹角约 22°,距肩峰下缘约 63.3 mm,距大结节外侧隆突约 35.5 mm,手术操作时抬离肱骨约 13.4 mm 时不会导致其过度紧张。此外,此间隙内没有其他神经通过,腋神经也没有分支发出,腋神经最近分支是发至三角肌前、中间头,分别距此间隙约 8.5 mm 和 9.8 mm<sup>[6]</sup>。临床上经此入路手术的大宗病例报道也都未出现腋神经损伤<sup>[6,15]</sup>。(2)在三角肌前间隙内肱骨近端邻近肱二头肌间沟外侧缘存在一约 3 cm 宽的“裸区”(bare area),没有任何血管分支穿入肱骨头<sup>[16]</sup>。此处复位骨折,可避免破坏肱骨头残留血运。有报道,经此入路临床治疗 52 例移位的肱骨近端骨折,其中 23 例获得平均 28 个月的随访,随访期内未出现肱骨头 AVN<sup>[15]</sup>。(3)此间隙直达肱二头肌间沟外侧缘的大结节区域,便于复位和微创插入钢板等操作。

本研究应用 ALA 入路复位骨折、植骨并经皮插入 PHILOS 微创治疗 20 例严重外展嵌插型骨折,骨折术后 6 个月内均愈合,术后 12 个月时所有患者 Constant-Murley 功能评分均分(83.0±1.5)分,随访期内未出现严重并发症。我们的初步经验表明:(1)ALA 入路能满足术中复位。严重外展嵌插型骨折,肱骨头嵌插于干骺端,两者相对位移小,在 5~6 cm 长的 ALA 微创切口内能达到有效复位<sup>[6,15]</sup>。并且从生物学角度出发,能恢复正常头-干角、重建肩袖止点及内侧支撑的功能复位即为有效复位,无需一味追求解剖复位而反复操作加大血运破坏的发生率。(2)切口位置容易判断。位于肩峰前外侧下方的三角肌前间隙,一般体型患者容易触及,对于肥胖患者,当患肢于中立位时此间隙一般位于肱骨外上髁前 1.5 cm 处向近端的纵轴线上。(3)规范操作能安全保护腋神经。首先,手术中首先于三角肌前间隙最近端打开长约 2 cm 空间,容术者手指向远端及两侧分离较安全。手指探及腋神经后,当肱骨近端骨折线到达腋神经水平才需将其显露,否则不予显露,腋神经被周围组织包绕更加安全<sup>[15]</sup>。外展嵌插型骨折肱骨头嵌插在干骺端的位置相对较高,距腋神经有一定距离,无需常规显露。腋神经一般无变异,但如果骨折后损伤或其他因素导致手指不能探及,建议延长切口以显露神经并加以保护。第二,无论是插入钢板还是打入螺钉操作时,术者都必须用手指触及腋神经,以确保安全。第三,注意腋神经要

位于钢板头部和干部交界处,这样腋神经不至于过度紧张。第四,近端打入锁定螺钉时不能使用较大的导向块(guide block),其下缘可能损伤腋神经,建议使用单个的导向套筒。(4)何时需关节置换心中有数。由于特有的病理解剖学特征,严重外展嵌插型骨折肱骨头残留部分血运,即使是四部分骨折也不建议一期关节置换<sup>[2,9]</sup>。有研究指出肩关节为非负重关节,肱骨近端骨折内固定术后,当复位良好和内固定在位的情况下,即使出现AVN,其疗效不差于半肩置换,但骨质疏松患者骨折固定困难时,必须一期置换<sup>[17]</sup>。对于老年骨质疏松患者,术中情况常比术前判断严重,术前需常规准备假体备用,ALA入路同样适合行半肩置换术<sup>[18]</sup>。

综上所述,采用ALA入路经皮插入PHILOS微创治疗严重外展嵌插型肱骨近端骨折,能直接利用此切口内三角肌前间隙无神经血管分支的解剖区域行骨折复位和放置钢板,减少软组织剥离,避免破坏肱骨头残留血运,而且能坚强固定,有助于早期功能锻炼,疗效满意。虽然本研究疗效满意,但样本量偏小,而且随访时间较短,相关结论仍有待更大样本量及更长随访期的研究证实。

#### [参考文献]

[1] Court-Brown C M, Garg A, McQueen M M. The epidemiology of proximal humeral fractures[J]. *Acta Orthop Scand*,2001,72: 365-371.

[2] Jakob R P, Miniaci A, Anson P S, Jaberg H, Osterwalder A, Ganz R. Four-part valgus impacted fractures of the proximal humerus [J]. *J Bone Joint Surg Br*,1991,73:295-298.

[3] Court-Brown C M, Cattermole H, McQueen M M. Impacted valgus fractures (Bl. 1) of the proximal humerus. The results of non-operative treatment[J]. *J Bone Joint Surg Br*,2002,84:504-508.

[4] Robinson C M, Page R S. Severely impacted valgus proximal humeral fractures. Results of operative treatment[J]. *J Bone Joint Surg Am*,2003,85-A: 1647-1655.

[5] DeFranco M J, Brems J J, Williams G R Jr, Iannotti J P. Evaluation and management of valgus impacted four-part proximal humerus fractures[J]. *Clin Orthop Relat Res*,2006,442:109-114.

[6] Gardner M J, Griffith M H, Dines J S, Briggs S M, Weiland A J, Lorich D G. The extended anterolateral acromial approach allows minimally invasive access to the proximal humerus[J]. *Clin Orthop Relat Res*,2005

(434):123-129.

- [7] Constant C R, Murley A H. A clinical method of functional assessment of the shoulder[J]. *Clin Orthop Relat Res*,1987(214):160-164.
- [8] Sun J C, Li Y L, Ning G Z, Wu Q, Feng S Q. Treatment of three- and four-part proximal humeral fractures with locking proximal humerus plate[J]. *Eur J Orthop Surg Traumatol*, 2013,23:699-704.
- [9] Robinson C M, Longino D, Murray I R, Duckworth A D. Proximal humerus fractures with valgus deformity of the humeral head: the spectrum of injury, clinical assessment and treatment[J]. *J Shoulder Elbow Surg*, 2010,19:1105-1114.
- [10] Robinson C M, Page R S. Severely impacted valgus proximal humeral fractures[J]. *J Bone Joint Surg Am*, 2004,86-A Suppl 1(Pt 2):143-155.
- [11] Röderer G, Erhardt J, Graf M, Kinzl L, Gebhard F. Clinical results for minimally invasive locked plating of proximal humerus fractures [J]. *J Orthop Trauma*, 2010,24:400-406.
- [12] 刘杰,李少华,李振华,王建广,杨春喜,张磊,等. 经皮微创新型锁定钢板治疗老年肱骨近端骨折的病例对照研究[J]. *中国骨伤*, 2013,26:4-8.
- [13] Merolla G, Nastrucci G, Porcellini G. Shoulder arthroplasty in osteoarthritis: current concepts in biomechanics and surgical technique[J]. *Transl Med UniSa*,2013,6:16-28.
- [14] Cadet E R, Ahmad C S. Hemiarthroplasty for three- and four-part proximal humerus fractures[J]. *J Am Acad Orthop Surg*,2012, 20:17-27.
- [15] Gardner M J, Boraiah S, Helfet D L, Lorich D G. The anterolateral acromial approach for fractures of the proximal humerus[J]. *J Orthop Trauma*,2008,22:132-137.
- [16] Gardner M J, Voos J E, Wanich T, Helfet D L, Lorich D G. Vascular implications of minimally invasive plating of proximal humerus fractures[J]. *J Orthop Trauma*,2006,20:602-607.
- [17] Wallace M J, Bledsoe G, Moed B R, Israel H A, Kaar S G. Relationship of cortical thickness of the proximal humerus and pullout strength of a locked plate and screw construct[J]. *J Orthop Trauma*, 2012, 26: 222-225.
- [18] Gardner M J, Griffith M H, Dines J S, Lorich D G. A minimally invasive approach for plate fixation of the proximal humerus[J]. *Bull Hosp Jt Dis*,2004,62(1-2): 18-23.