

DOI:10.16781/j.0258-879x.2018.03.0285

· 论 著 ·

阿司匹林中断硫代乙酰胺诱发大鼠胆管上皮癌变

王革芳¹, 陈颖², 魏培莲³, 赵行³, 李超富³, 高云姝³, 于观贞^{3*}

1. 解放军85医院肿瘤科, 上海200052
2. 海军军医大学(第二军医大学)长海医院病理科, 上海200433
3. 上海中医药大学附属龙华医院肿瘤科, 上海200032

[摘要] **目的** 构建胆管癌原位诱导大鼠模型, 应用阿司匹林干预该模型, 观察阿司匹林对胆管癌的影响。**方法** 给予SD雄性大鼠饮用含有硫代乙酰胺(300 mg/L)的饮用水, 第8、12、16和20周时H-E染色分别观察肝脏成瘤情况, 采用免疫组化法检测碳酸酐酶2(CA-2)在肝脏组织中的表达。另选取SD雄性大鼠, 在硫代乙酰胺饲养12周后开始用阿司匹林处理, 第3、6个月取出肝脏, H-E染色观察肝脏成瘤情况, 免疫组化法检测CA-2的表达变化。取胆管癌细胞QBC939, 予以阿司匹林(0 mmol/L和5 mmol/L)处理, 培养48 h后采用蛋白质印迹法检测细胞中CA-2的表达。**结果** 硫代乙酰胺饲养第12周时部分大鼠肝内可见明显的纤维化; 第16周时所有大鼠肝内均出现大量纤维组织增生, 镜下可见肿瘤或疑似肿瘤; 第20周时所有大鼠肝脏均形成肉眼和镜下可见的肿瘤。阿司匹林处理6个月后, 大鼠肝内肿瘤或疑似肿瘤的发生率为28.6%(2/7), 而未处理组中大鼠肝内肿瘤或疑似肿瘤的发生率为100%(7/7)。大鼠肝脏组织中CA-2的表达水平随胆管癌病情的进展逐渐升高, 而阿司匹林处理后大鼠肝脏组织中CA-2的表达减弱。5 mmol/L阿司匹林处理48 h后QBC939细胞中CA-2的表达与未处理对照组相比下调($P < 0.01$)。**结论** 硫代乙酰胺能成功诱导肝内胆管癌的发生, 阿司匹林能阻断该过程, 可用于预防肝内胆管癌。

[关键词] 胆管癌; 阿司匹林; 硫代乙酰胺; 碳酸酐酶2

[中图分类号] R 364.3; R 735.8

[文献标志码] A

[文章编号] 0258-879X(2018)03-0285-06

Aspirin interrupts bile duct carcinoma in rats induced by thioacetamide

WANG Ge-fang¹, CHEN Ying², WEI Pei-lian³, ZHAO Xing³, LI Chao-fu³, GAO Yun-shu³, YU Guan-zhen^{3*}

1. Department of Oncology, No. 85 Hospital of PLA, Shanghai 200052, China
2. Department of Pathology, Changhai Hospital, Navy Medical University (Second Military Medical University), Shanghai 200433, China
3. Department of Oncology, Longhua Hospital Affiliated to Shanghai University of Traditional Chinese Medicine, Shanghai 200032, China

[Abstract] **Objective** To establish a thioacetamide (TAA)-induced bile duct carcinoma rat model and to observe the effect of aspirin on bile duct carcinoma by interrupting the model. **Methods** Sprague-Dawley (SD) male rats were given drinking water containing TAA (300 mg/L) for 5 months, and tumor formations of the livers were observed by H-E staining at the 8th, 12th, 16th, and 20th weeks, respectively. The expression of carbonic anhydrase 2 (CA-2) in liver tissues was also detected by immunohistochemistry. SD male rats were also selected and treated with aspirin after exposing to TAA for 12 weeks. And then the tumor formations of the livers were observed by H-E staining at the 3rd and 6th months, and the expression of CA-2 was detected by immunohistochemistry. Bile duct carcinoma cells QBC939 were obtained and treated with aspirin (0 mmol/L and 5 mmol/L), and the expression of CA-2 was detected by Western blotting after culturing for 48 h. **Results** Obvious fibrosis was found in the livers of some rats at 12th weeks after exposing to TAA; large number of fibrous tissue hyperplasia and microscopic or suspected tumors were found in the livers at the 16th weeks; visible tumors in the livers were found in all the rats at the 20th

[收稿日期] 2017-11-01 **[接受日期]** 2017-12-29

[基金项目] 国家自然科学基金(30901794,81572856),上海市浦江人才计划项目(13PJD002),全军医药卫生科研基金(14ZD16),上海中医药大学附属龙华医院高层次人才引进项目(LH02.51.002)。Supported by National Natural Science Foundation of China (30901794, 81572856), Shanghai Pujiang Talent Program (13PJD002), Medical Science Research Foundation of PLA (14ZD16), and High-level Talent Introduction of Longhua Hospital Affiliated to Shanghai University of Traditional Chinese Medicine (LH02.51.002)。

[作者简介] 王革芳, 硕士, 副主任医师。E-mail: wanggefeng@qq.com

*通信作者(Corresponding author). Tel: 021-64385700-8163, E-mail: qiaoshanqian@aliyun.com

weeks. The incidence of hepatic tumors or suspected tumors was 28.6% (2/7) in rats treated with aspirin for 6 months, while it was 100% (7/7) in rats without aspirin treatment. The expression of CA-2 in liver tissues was gradually increased with the development of bile duct carcinoma in rats, while the expression of CA-2 in liver tissues was decreased after treating with aspirin. The expression of CA-2 in QBC939 cells treated with 5 mmol/L aspirin for 48 h was significantly decreased versus the untreated control group ($P < 0.01$). **Conclusion** TAA can successfully induce intrahepatic bile duct carcinoma. Aspirin can interrupt the development of bile duct carcinoma and may be used to prevent intrahepatic bile duct carcinoma.

[Key words] carcinoma of bile duct; aspirin; thioacetamide; carbonic anhydrase 2

[Acad J Sec Mil Med Univ, 2018, 39(3): 285-290]

胆管癌 (bile duct carcinoma) 是一类恶性程度非常高的肿瘤, 预后极差, 5 年生存率低于 20%, 其发病因素复杂, 包括原发性胆汁性肝硬化、肝炎、先天性胆管扩张和致癌物的刺激等^[1-2]。由于胆管癌的基础研究相对缓慢, 目前缺乏新的治疗手段和方法。因此, 预防胆管癌的发生尤为重要。化学预防是利用已知的小分子化合物或天然分子干预高风险人群, 以减少肿瘤的发病率^[3-4]。目前已知的化学预防药物包括二甲双胍、阿司匹林和中药等, 其中阿司匹林长期应用可降低心血管疾病和结肠癌的发病率^[5], 其与胆管癌发病风险的相关性受到广泛关注^[6], 但仍缺乏其体内抑制胆管癌发生的直观体现。本研究构建了胆管癌诱导成瘤模型, 并利用阿司匹林干预该模型, 旨在探讨阿司匹林能否降低胆管癌的发生率。

1 材料和方法

1.1 动物与试剂 6 个月龄 SD 雄性大鼠购于上海斯莱克实验动物有限公司[动物生产许可证号: SCXK (沪) 2012-0002, 使用许可证号: SYXK (沪) 2012-0002], 饲养于同济大学附属东方医院实验动物中心。硫代乙酰胺 (thioacetamide, TAA) 购于常州航宇医药技术开发有限公司 (CAS 号: 27366-72-9); 阿司匹林购自生物工程 (上海) 股份有限公司 (MDL 编号: MFCD00002430)。胆管癌细胞 QBC939 为本实验室保存。碳酸酐酶 2 (carbonic anhydrase 2, CA-2) 抗体 (PB1045) 和辣根过氧化物酶标记的羊抗兔 IgG 抗体 (BA1054) 购自武汉博士德生物工程有限公司; SP 免疫组织化学试剂盒 (KIT-9720) 购自福州迈新生物技术开发有限公司。RIPA 裂解液 (P0013B) 购自于上海碧云天生物技术有限公司。

1.2 胆管癌动物模型的建立 选取 15 只 SD 雄性

大鼠, 每天予以饮用含 TAA 浓度为 300 mg/L 的饮用水, 饲养于 SPF 级动物房, 分别于喂养第 8、12、16 周处死 2 只大鼠, 手术切取肝脏, 肉眼观察肝脏表面和切面情况, 随后石蜡包埋、固定、苏木精-伊红 (hematoxylin-eosin staining, H-E) 染色、病理切片, 显微镜 (OLYMPUS, BX53) 下观察肝脏病变情况; 第 20 周时处死剩余大鼠, 处理方式同前, 观察肝脏病变情况。

1.3 阿司匹林干预肝内胆管癌的发生 根据文献 [7] 和本研究可确定第 12~16 周是胆管癌发生的关键节点, 在此节点予以干预可有助于阻断胆管癌的演变, 故采用阿司匹林在此节点加以干预。选取 20 只 SD 雄性大鼠, 300 mg/L TAA 饲养 12 周后停用, 将大鼠分为对照组和阿司匹林处理组, 每组 10 只。阿司匹林处理组大鼠予以含有阿司匹林 (250 mg/kg) 的饮用水灌胃饲养, 对照组予以常规饮用水。饲养 3 个月后, 各组分别处死 3 只大鼠取肝脏, 肉眼和显微镜下观察肝脏及切面的肿瘤形成情况; 第 6 个月时处死剩余大鼠, 行 H-E 染色观察肝脏表面及切面的肿瘤形成情况。

1.4 免疫组化实验 取各组大鼠肝脏, 根据 SP 免疫组织化学试剂盒说明书操作检测肝脏病变组织 CA-2 的表达情况, 以 PBS 替代一抗为阴性对照。CA-2 阳性染色为棕黄色或棕褐色, 定位于细胞质膜。选取 5 个以上高倍镜视野计数阳性细胞所占比例, $< 5\%$ 定义为阴性, $\geq 5\%$ 为阳性。

1.5 细胞培养和蛋白质印迹实验 取胆管癌细胞 QBC939 以 1×10^6 /mL 的密度种植于 6 孔板, 予以阿司匹林 5 mmol/L 处理, 对照组加入等量无血清 DMEM, 培养 48 h 后用 RIPA 裂解液裂解细胞并收集蛋白, BCA 法测定蛋白浓度, 取 50 μ g, 变性后行十二烷基 (基) 硫酸钠-聚丙烯酰胺凝胶电泳。电泳后的蛋白转移至 PVDF 膜, 封闭液封闭过夜 (4 $^{\circ}$ C), 分别加入抗 CA-2 一抗 (1:500) 和

抗 β -actin 一抗 (1 : 1 000) 室温孵育 3 h; Tris 缓冲生理盐水 (TBS) 洗涤 3 次, 分别加入相应二抗 (1 : 2 000) 室温孵育 2 h, TBS 洗涤 3 次, X 线曝光显色。

1.6 统计学处理 采用 SPSS 11.0 软件行数据处理。所有资料以 $\bar{x} \pm s$ 表示, 组间比较采用两样本均数比较的 t 检验。检验水准 (α) 为 0.05。

2 结果

2.1 肝内胆管癌动物模型的建立 TAA 喂养 8 周

后, 大鼠肝脏形态仍正常, 镜下未见明显异常; 12 周时大鼠肝脏形态大体正常, 镜下可见散在纤维组织增生; 16 周时大鼠肝脏形态发生变化, 表面出现黑斑, 可见肿瘤形成, 切面可见大量纤维组织增生和胆管癌形成; 20 周时大鼠肝脏体积缩小, 颜色变为枯黄色, 所有大鼠肝脏表面和切面均形成肉眼可见的肿瘤, 镜下可见大量汇管区结缔组织增生、胆管细胞异型增生和肿瘤形成 (图 1A、1B)。与第 8 周时相比, 第 20 周时大鼠肝内肿瘤数目增加, 差异有统计学意义 ($P < 0.05$, 图 1C)。

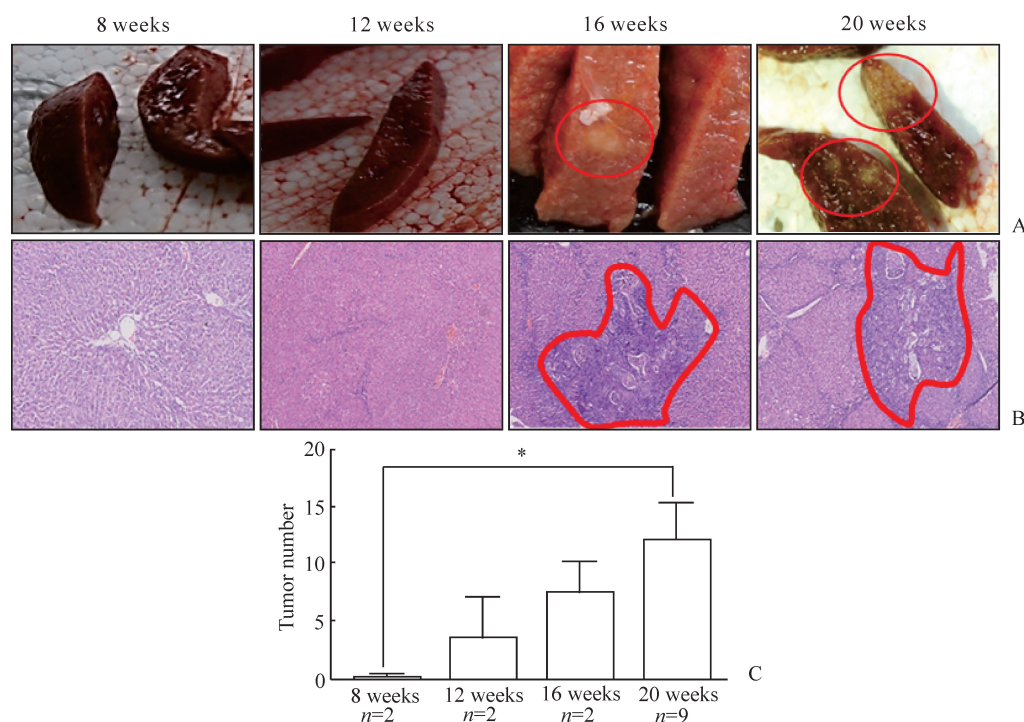


图 1 TAA 诱导大鼠肝内胆管癌的发生过程

Fig 1 Thioacetamide (TAA) induces the development of intrahepatic bile duct carcinoma in rats

A: Liver surface and cut surface of rats exposed to TAA at different time points (red circles show tumor); B: H-E staining revealing liver lesions induced by TAA at different time points (red circles show tumor, original magnification: $\times 100$); C: The average number of tumor nodules in livers ($P < 0.05$, $\bar{x} \pm s$)

2.2 阿司匹林中断胆管癌的发生进程 饲养 3 个月, 对照组大鼠肝脏出现少许纤维组织增生和个别疑似肿瘤, 而阿司匹林处理组大鼠肝脏未见明显异常。第 6 个月时, 对照组所有大鼠肝脏切面可见胆管扩张、纤维组织增生以及恶性肿瘤和疑似肿瘤的形成, 成瘤率为 100% (7/7); 而阿司匹林处理组中只有 2 只大鼠肝脏出现少许纤维组织增生和疑似肿瘤, 成瘤率为 28.6% (2/7), 见图 2。阿司匹林处理过程中未见药物所致的大鼠死亡。

2.3 阿司匹林降低肝脏病变组织和胆管癌细胞中 CA-2 的表达 CA-2 阳性染色为棕黄色或棕褐色, 定位于细胞质。TAA 喂养 8 周后, 大鼠肝脏病变组织中 CA-2 的表达较低, 而随着病情进展, CA-2 的表达逐渐升高, 第 12、16、20 周时 TAA 诱导形成的肝脏肿瘤组织中 CA-2 均呈阳性表达 (图 3A)。饲养 3 个月, 对照组大鼠肝脏肿瘤组织中存在 CA-2 的过度表达, 而阿司匹林处理组大鼠肝脏组织中 CA-2 的表达减弱 (图 3B)。

蛋白质印迹结果(图4)显示,5 mmol/L 阿司匹林处理胆管癌细胞 48 h 后,细胞中 CA-2 的

表达下调,与未处理对照组相比差异有统计学意义($P<0.01$)。

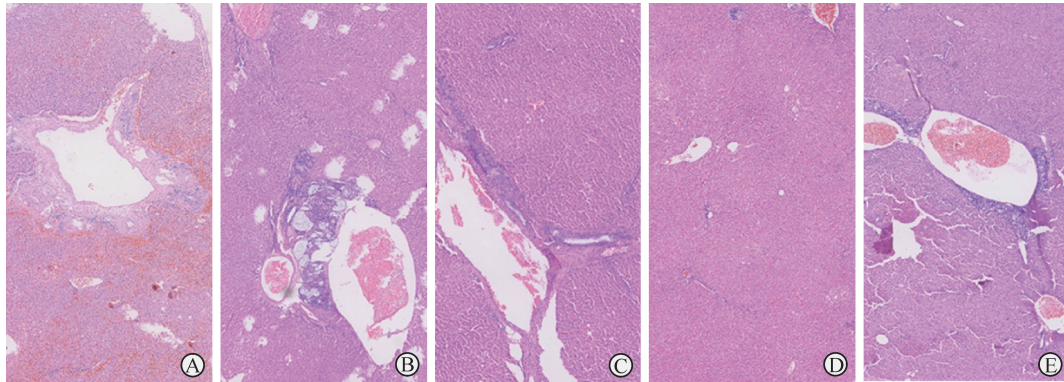


图2 阿司匹林中断或延缓胆管癌进展

Fig 2 Aspirin interrupts or delays the progress of bile duct carcinoma

A-C: A large number of bile duct dilation (A), tumor formation (B) and fibrosis (C) were found in livers of rats in control group; D-E: No apparent abnormality (D) was found in livers in aspirin treatment group, except for two cases of visible tumor (E). H-E staining. Original magnification: $\times 200$

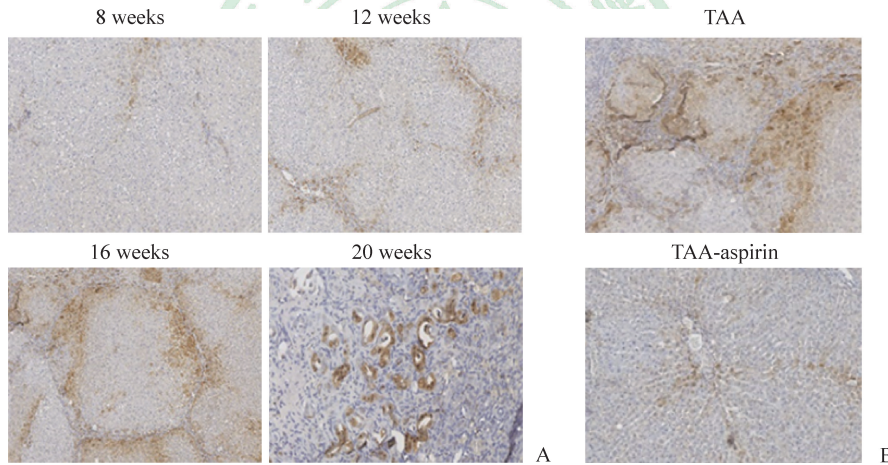


图3 阿司匹林抑制 TAA 诱导的肝脏病变组织中 CA-2 的表达

Fig 3 Aspirin inhibits expression of CA-2 in liver lesions induced by thioacetamide (TAA)

A: Liver lesions of rats exposed to TAA at different time points; B: Liver lesions of rats treated with aspirin for 3 months after exposure to TAA for 12 weeks. CA-2: Carbonic anhydrase 2. Immunohistochemical staining. Original magnification: $\times 200$

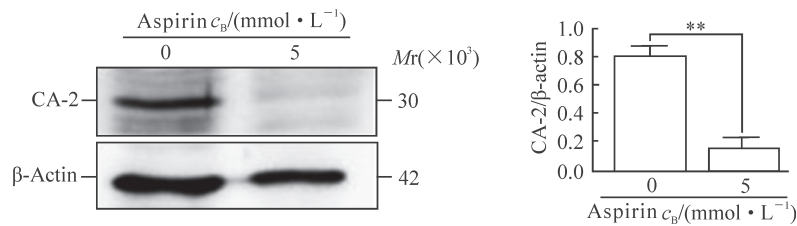


图4 阿司匹林抑制胆管癌细胞 QBC939 中 CA-2 的表达

Fig 4 Aspirin inhibits expression of CA-2 in bile duct carcinoma QBC939 cell lines

CA-2: Carbonic anhydrase 2. $**P<0.01$. $n=3$, $\bar{x}\pm s$

3 讨论

近年来胆管癌的发病率逐年增高,除炎症等因素外,化学致癌物的持续刺激是重要诱因^[8]。化学致癌物诱发的肿瘤突变谱系明显,以 T>C 和 C>T 突变为主^[9],容易构建相关模型,在该模型上进行预防实验和干预实验能很好地模拟人体肿瘤特点。本研究成功构建了 TAA 诱导的胆管癌模型,并在此模型基础上实现了阿司匹林的肿瘤预防实验。

胆管癌常见动物模型包括裸鼠皮下成瘤模型、原位种植模型和药物诱导模型^[7,10-11]。基于裸鼠的成瘤模型成瘤时间短,便于观察基因或药物的功效,但其缺乏细胞免疫,生存周期短,不利于长期观察,难以行干预性研究。TAA 是一种化学制剂,广泛用于生产催化剂、稳定剂、阻聚剂、电镀添加剂、照相药品、农药、染色助剂和选矿剂等,其长期蓄积易损伤肝脏。腹腔注射或口服一定剂量的 TAA 后,大鼠肝硬化的发生率高达 80%,其特征表现为中央静脉周围炎性细胞浸润、肝细胞气球样变、肝细胞变性坏死、纤维组织增生且向肝小叶内延伸,最终形成纤维间隔;而随着 TAA 用药时间的延长,最终导致肝癌和(或)胆管癌的发生^[12]。TAA 诱导的肝纤维化/肿瘤模型的机制可能为 TAA 影响了肝细胞 DNA、RNA 和蛋白质合成,致使肝代谢紊乱、毒性蓄积,进而导致肝纤维化以及肿瘤的发生^[13]。Yeh 等^[7]通过改变 TAA 的给药剂量、方式和时间,建立了稳定的胆管癌动物模型;TAA 饮用 9 周时大鼠出现胆管上皮异型增生,16 周时出现侵袭性肠型胆管癌,22 周时所有大鼠均出现肠型胆管癌,成瘤率高达 100%。本研究中 TAA 诱导 12 周时有大鼠出现胆管上皮增生和肝内局灶性纤维化,16 周时大鼠肝内出现大量纤维化和非侵袭性胆管癌,20 周时所有大鼠出现侵袭性肠型胆管癌,成功复制了胆管癌大鼠模型,而且 TAA 诱导的胆管癌与人类肝门部胆管癌极为类似,肿瘤细胞分化较好,形成腺腔,大量纤维组织增生和炎性细胞侵犯。该模型为胆管癌的基础和临床研究提供了理想平台。

化学预防是降低肿瘤发病率的必要手段^[14]。用于化学预防的药物要求安全、无毒副作用、可长期服用,目前常用的药物包括阿司匹林、二甲双胍和

中药等,其中对阿司匹林的研究最深入细致、跨度最广。阿司匹林预防结直肠癌的作用已得到验证,其对其他恶性肿瘤发病风险的防控作用也逐渐受到关注^[5]。Choi 等^[6]调查发现阿司匹林的长期应用使胆管癌的发生率降低了 2.7~3.6 倍。高风险人群是指接触化学致癌物一段时间后的人群,即使脱离化学致癌物,也仍然易患肿瘤,因此提前予以化学药物干预疾病进展尤为必要。本研究结果显示 TAA 诱导的模型中第 12 周是胆管癌发生的关键节点,如果此时加以干预可以模拟上述环境,对于中断或延缓胆管癌的发生具有重要指导意义,因此在 TAA 处理大鼠 12 周后给予阿司匹林预防。结果发现经过 6 个月的干预,阿司匹林处理组大鼠的肿瘤发病率仅为 28.6% (2/7),而对照组所有大鼠均形成了镜下可见的肿瘤,表明阿司匹林能在一定程度上中断 TAA 诱发的胆管癌的发生。

阿司匹林抗肿瘤机制的研究较为深入,其可以抑制环氧合酶、核因子 κ B 和 *Bcl-2* 基因活性,上调 *Bax* 基因表达,激活死亡受体和抑制血小板聚集等^[15]。此外,阿司匹林还能调控多种肿瘤代谢通路,发挥其抗肿瘤和延缓衰老的作用^[16-18]。CA 是一种含锌酶,参与多种生理病理过程,如尿素生成、糖异生和脂肪生成等,部分 CA 在肿瘤的发生和发展过程中也起到重要作用^[19]。CA-2 是 CA 家族成员之一,其在鼻咽癌和膀胱癌组织中高表达^[20-21]。本研究发现在病变肝脏和 TAA 诱导的胆管癌组织中 CA-2 均呈现高表达,提示 CA-2 可能参与了 TAA 诱导的胆管癌的发生。CA-2 与血栓性疾病中阿司匹林的耐药相关^[22],而本研究发现在肿瘤细胞中阿司匹林也能降低 CA-2 的表达,动物研究也证实阿司匹林降低肿瘤发生的同时降低了 CA-2 的表达,提示 CA-2 可能是阿司匹林的潜在作用靶点,阿司匹林通过降低 CA-2 的表达延缓 TAA 诱导的胆管癌的发生。

综上所述,TAA 能成功诱导胆管癌的发生,其构建的胆管癌模型是研究胆管癌预防和治疗的理想平台。阿司匹林能中断或延缓胆管癌的发生,其作用可能是通过降低 CA-2 的表达实现的。

[参考文献]

- [1] BERGQUIST A, VON SETH E. Epidemiology of cholangiocarcinoma[J]. Best Pract Res Clin Gastroenterol, 2015, 29: 221-232.

- [2] RAZUMILAVA N, GORES G J. Cholangiocarcinoma[J]. *Lancet*, 2014, 383: 2168-2179.
- [3] CUZICK J. Preventive therapy for cancer[J/OL]. *Lancet Oncol*, 2017, 18: e472-e482. doi: 10.1016/S1470-2045(17)30536-3.
- [4] ALBINI A, DECENSI A, CAVALLI F, COSTA A. Cancer prevention and interception: a new era for chemopreventive approaches[J]. *Clin Cancer Res*, 2016, 22: 4322-4327.
- [5] RICHMAN I B, OWENS D K. Aspirin for primary prevention[J]. *Med Clin North Am*, 2017, 101: 713-724.
- [6] CHOI J, GHOZ H M, PEERAPHATDIT T, BAICHOO E, ADDISSIE B D, HARMSSEN W S, et al. Aspirin use and the risk of cholangiocarcinoma[J]. *Hepatology*, 2016, 64: 785-796.
- [7] YEH C N, MAITRA A, LEE K F, JAN Y Y, CHEN M F. Thioacetamide-induced intestinal-type cholangiocarcinoma in rat: an animal model recapitulating the multi-stage progression of human cholangiocarcinoma[J]. *Carcinogenesis*, 2004, 25: 631-636.
- [8] PLENTZ R R, MALEK N P. Clinical presentation, risk factors and staging systems of cholangiocarcinoma[J]. *Best Pract Res Clin Gastroenterol*, 2015, 29: 245-252.
- [9] ALEXANDROV L B, NIK-ZAINAL S, WEDGE D C, APARICIO S A, BEHJATI S, BIANKIN A V, et al. Signatures of mutational processes in human cancer[J]. *Nature*, 2013, 500: 415-421.
- [10] YU G, YU W, JIN G, XU D, CHEN Y, XIA T, et al. PKM2 regulates neural invasion of and predicts poor prognosis for human hilar cholangiocarcinoma[J/OL]. *Mol Cancer*, 2015, 14: 193. doi: 10.1186/s12943-015-0462-6.
- [11] CHEN Y, CHA Z, FANG W, QIAN B, YU W, LI W, et al. The prognostic potential and oncogenic effects of PRR11 expression in hilar cholangiocarcinoma[J]. *Oncotarget*, 2015, 6: 20419-20433.
- [12] Becker F F. Thioacetamide hepatocarcinogenesis[J]. *J Natl Cancer Inst*, 1983, 71: 553-558.
- [13] AN J H, SEONG J, OH H, KIM W, HAN K H, PAIK Y H. Protein expression profiles in a rat cirrhotic model induced by thioacetamide[J]. *Korean J Hepatol*, 2006, 12: 93-102.
- [14] BODE A M, DONG Z, WANG H. Cancer prevention and control: alarming challenges in China[J]. *Natl Sci Rev*, 2016, 3: 117-127.
- [15] BRUNO A, DOVIZIO M, TACCONELLI S, PATRIGNANI P. Mechanisms of the antitumoural effects of aspirin in the gastrointestinal tract[J/OL]. *Best Pract Res Clin Gastroenterol*, 2012, 26: e1-e13. doi: 10.1016/j.bpg.2012.10.001.
- [16] HUANG X B, MU X H, WAN Q L, HE X M, WU G S, LUO H R. Aspirin increases metabolism through germline signalling to extend the lifespan of *Caenorhabditis elegans*[J/OL]. *PLoS One*, 2017, 12: e0184027. doi: 10.1371/journal.pone.0184027.
- [17] YANG G, WANG Y, FENG J, LIU Y, WANG T, ZHAO M, et al. Aspirin suppresses the abnormal lipid metabolism in liver cancer cells via disrupting an NFκB-ACSL1 signaling[J]. *Biochem Biophys Res Commun*, 2017, 486: 827-832.
- [18] AI G, DACHINENI R, KUMAR D R, ALFONSO L F, MARIMUTHU S, BHAT G J. Aspirin inhibits glucose-6-phosphate dehydrogenase activity in HCT 116 cells through acetylation: identification of aspirin-acetylated sites[J]. *Mol Med Rep*, 2016, 14: 1726-1732.
- [19] NÓGRÁDI A. The role of carbonic anhydrases in tumors[J]. *Am J Pathol*, 1998, 153: 1-4.
- [20] LUO Y, MOK T S, LIN X, ZHANG W, CUI Y, GUO J, et al. SWATH-based proteomics identified carbonic anhydrase 2 as a potential diagnosis biomarker for nasopharyngeal carcinoma[J/OL]. *Sci Rep*, 2017, 7: 41191. doi: 10.1038/srep41191.
- [21] TACHIBANA H, GI M, KATO M, YAMANO S, FUJIOKA M, KAKEHASHI A, et al. Carbonic anhydrase 2 is a novel invasion-associated factor in urinary bladder cancers[J]. *Cancer Sci*, 2017, 108: 331-337.
- [22] JAKUBOWSKI M, DEBSKI J, SZAHIDEWICZ-KRUPSKA E, TUREK-JAKUBOWSKA A, GAWRYS J, GAWRYS K, et al. Platelet carbonic anhydrase II, a forgotten enzyme, may be responsible for aspirin resistance[J/OL]. *Oxid Med Cell Longev*, 2017, 2017: 3132063. doi: 10.1155/2017/3132063.

[本文编辑] 曾奇峰