

DOI:10.16781/j.0258-879x.2018.05.0543

• 短篇论著 •

磁共振高分辨率 T₂ 加权成像联合分段读出平面回波成像鉴别诊断肌层和非肌层浸润性膀胱癌的临床价值

陈海虎¹, 阳青松¹, 边云¹, 史张¹, 刘芳¹, 方旭¹, 张振声², 陆建平¹, 许传亮², 王莉^{1*}

1. 海军军医大学(第二军医大学)长海医院影像医学科, 上海 200433

2. 海军军医大学(第二军医大学)长海医院泌尿外科, 上海 200433

[摘要] **目的** 评估磁共振高分辨率 T₂ 加权成像(HR-T₂WI)、分段读出平面回波成像(RS-EPI)和两者联合鉴别肌层与非肌层浸润性膀胱癌的临床价值。**方法** 前瞻性纳入2016年6月至2017年12月于我院经膀胱镜活组织检查证实为膀胱癌、最终行手术治疗并明确病理分期的95例患者,所有患者均行HR-T₂WI、RS-EPI检查。分别应用HR-T₂WI、RS-EPI及HR-T₂WI+RS-EPI图像明确膀胱癌是否浸润肌层,并采用Kappa检验将3种方法的诊断结果与病理结果进行比较。绘制受试者工作特征(ROC)曲线并计算曲线下面积(AUC),评估3种诊断方法的灵敏度、特异度和准确度,采用DeLong检验对3种诊断方法的AUC进行两两比较。**结果** HR-T₂WI、RS-EPI和HR-T₂WI+RS-EPI的诊断结果与病理结果的一致性均较好,Kappa值分别为0.770、0.787、0.936(P均<0.01)。3种方法鉴别肌层与非肌层浸润性膀胱癌的AUC、灵敏度、特异度和准确度分别为0.899、95.5%(42/44)、82.4%(42/51)和88.4%(84/95),0.891、84.1%(37/44)、94.1%(48/51)和89.5%(85/95),以及0.966、93.2%(41/44)、100.0%(51/51)和96.8%(92/95)。HR-T₂WI+RS-EPI鉴别诊断肌层与非肌层浸润性膀胱癌的AUC大于HR-T₂WI和RS-EPI(Z=-2.627 8、-2.720 5, P=0.008 6、0.006 5)。**结论** HR-T₂WI联合RS-EPI可作为术前无创、准确鉴别诊断肌层和非肌层浸润性膀胱癌的方法。

[关键词] 高分辨率 T₂ 加权成像; 分段读出平面回波成像; 膀胱肿瘤; 磁共振成像

[中图分类号] R 737.14 **[文献标志码]** A **[文章编号]** 0258-879X(2018)05-0543-04

Clinical value of high-resolution T₂-weighted magnetic resonance imaging combined with readout-segmented echo-planar imaging in differential diagnosis of muscle and non-muscle invasive bladder cancer

CHEN Hai-hu¹, YANG Qing-song¹, BIAN Yun¹, SHI Zhang¹, LIU Fang¹, FANG Xu¹, ZHANG Zhen-sheng², LU Jian-ping¹, XU Chuan-liang², WANG Li^{1*}

1. Department of Medical Imaging, Changhai Hospital, Navy Medical University (Second Military Medical University), Shanghai 200433, China

2. Department of Urology, Changhai Hospital, Navy Medical University (Second Military Medical University), Shanghai 200433, China

[Abstract] **Objective** To evaluate the clinical value of high-resolution T₂-weighted magnetic resonance imaging (HR-T₂WI), readout-segmented echo-planar imaging (RS-EPI) and HR-T₂WI plus RS-EPI in differentiating non-muscle invasive bladder cancer (NMIBC) and muscle invasive bladder cancer (MIBC). **Methods** A prospective study was conducted on 95 patients with bladder cancer identified by cystoscopy biopsy, who underwent surgery treatment in our hospital from Jun. 2016 to Dec. 2017. All 95 patients had clear pathological staging, and received HR-T₂WI and RS-EPI examination. NMIBC and MIBC were differentiated using HR-T₂WI, RS-EPI and HR-T₂WI plus RS-EPI, and the diagnosis results were compared with the pathological results using Kappa test. The receiver operating characteristic (ROC) curve was drawn and the area under curve (AUC) of ROC was calculated to evaluate the sensitivity, specificity, accuracy of HR-T₂WI, RS-EPI and HR-T₂WI plus RS-EPI. DeLong test was used to compare the AUC of three methods. **Results** The diagnostic results of HR-T₂WI, RS-EPI and HR-T₂WI plus RS-EPI had good agreement with the pathological results (Kappa=0.770, 0.787 and 0.936; all P<0.01). The AUC, sensitivity, specificity and accuracy of HR-T₂WI, RS-EPI and HR-T₂WI plus RS-EPI were 0.899, 95.5% (42/44), 82.4% (42/51) and 88.4% (84/95), 0.891, 84.1% (37/44), 94.1% (48/51) and 89.5% (85/95), and 0.966, 93.2% (41/44), 100.0% (51/51) and 96.8% (92/95), respectively. The AUC of HR-T₂WI+RS-EPI was higher than that of HR-T₂WI and RS-EPI (Z=-2.627 8

[收稿日期] 2018-03-28 [接受日期] 2018-04-22

[作者简介] 陈海虎, 硕士生. E-mail: chenhaihu666@foxmail.com

*通信作者(Corresponding author). Tel: 021-31162147, E-mail: wangli_changhai@163.com

and -2.7205 , $P=0.0086$ and 0.0065). **Conclusion** HR-T₂WI plus RS-EPI can be used as a preoperative non-invasive examination method to differentiate NMIBC and MIBC.

[Key words] high-resolution T₂-weighted imaging; readout-segmented echo-planar imaging; bladder neoplasms; magnetic resonance imaging

[Acad J Sec Mil Med Univ, 2018, 39(5): 543-546]

膀胱癌是泌尿外科临床最常见的恶性肿瘤之一,对于非肌层浸润性膀胱癌(non-muscle invasive bladder cancer, NMIBC)的治疗手段主要是经尿道膀胱肿瘤电切除术(transurethral bladder tumor resection, TURBT),对于肌层浸润性膀胱癌(muscle invasive bladder cancer, MIBC)主要采用根治性膀胱切除术,因此术前准确判断膀胱癌是否浸润肌层有重要的临床意义^[1]。目前,尚没有术前应用磁共振高分辨率 T₂ 加权成像(high-resolution T₂-weighted magnetic resonance imaging, HR-T₂WI)联合分段读出平面回波成像(readout-segmented echo-planar imaging, RS-EPI)鉴别 NMIBC 与 MIBC 的报道。本研究通过应用 HR-T₂WI、RS-EPI 和两者联合术前鉴别 NMIBC 与 MIBC 的诊断效能,探讨应用 HR-T₂WI 和 RS-EPI 在术前鉴别诊断 NMIBC 和 MIBC 的临床价值。

1 资料和方法

1.1 病例资料 本研究为前瞻性研究,纳入海军军医大学(第二军医大学)长海医院 2016 年 6 月至 2017 年 12 月符合以下纳入标准和排除标准的膀胱癌患者。纳入标准:(1)术前经膀胱镜活组织检查证实为膀胱癌;(2)无放射或化学治疗史;(3)MRI 检查后 2 周内行手术治疗并明确病理结果。排除标准:(1)TURBT 后病理提示取材表浅或组织灼烧明显;(2)TURBT 后病理提示 NMIBC 但随访发现原位复发;(3)MRI 图像质量不符合诊断要求。本研究通过海军军医大学(第二军医大学)长海医院伦理委员会审批,检查前所有患者均签署研究知情同意书。

1.2 扫描参数与方法 采用德国西门子 3.0T MR Skyra 扫描仪,18 通道腹部线圈。水平位 HR-T₂WI 采用快速自旋回波序列(turbo spin echo, TSE),重复时间(repetition time, TR)为 7 500 ms,回波时间(echo time, TE)为 101 ms,层厚为 4.0 mm,层间距为 0.4 mm,视野(field of view, FOV)为 200 mm×200 mm,矩阵为 320×320,激励次

数为 2 次,总采集时间为 189 s;水平位 RS-EPI 采用多次激发分段读出平面回波成像序列,TR 为 3 400 ms,TE₁ 为 63 ms,TE₂ 为 99 ms,层厚为 4.0 mm,层间距为 0 mm,矩阵为 102×170,FOV 为 156 mm×260 mm, b 值为 0、1 000 s/mm²,总采集时间为 275 s。检查前 2 h 禁止排尿以适度充盈膀胱。

1.3 图像分析 由 2 位具有 8 年以上诊断经验的影像医学科诊断医师于盲法状态下分别通过 HR-T₂WI、RS-EPI 及 HR-T₂WI+RS-EPI 3 种 MRI 图像独立诊断 NMIBC 和 MIBC,各诊断方法间隔 2 周。若 2 位医师的诊断结果存在差异,通过讨论达成一致。膀胱癌病理分期参照国际抗癌联盟 2009 年第 7 版 TNM 分期标准^[2],其中 NMIBC 是指 ≤T₁ 期的肿瘤,MIBC 是指 ≥T₂ 期的肿瘤(多发肿瘤以分期较高者为准,分期一致以肿瘤最大径较大者为准)。NMIBC 和 MIBC 的 MRI 诊断标准^[3-8]:HR-T₂WI 图像上,线性低信号的膀胱肌层连续性良好或肿瘤与膀胱壁通过蒂相连,诊断为 NMIBC;肿瘤与膀胱肌层分界不清或肿瘤突破膀胱肌层,诊断为 MIBC。RS-EPI 图像上,肿瘤与膀胱壁分界清晰或肿瘤基底部有低信号的蒂或增厚的黏膜,诊断为 NMIBC;肿瘤累及或突破膀胱肌层,诊断为 MIBC。HR-T₂WI+RS-EPI 图像上,HR-T₂WI 仅提供解剖信息,RS-EPI 显示肿瘤形态和范围。

1.4 统计学处理 采用 SPSS 18.0、R 3.4.2 和 MedCalc 软件进行数据整理与分析。采用 Kappa 检验对 3 种方法鉴别 NMIBC 和 MIBC 的诊断结果与病理结果进行一致性分析。以病理结果为“金标准”,采用 MedCalc 软件绘制受试者工作特征(receiver operating characteristic, ROC)曲线,计算 3 种方法鉴别诊断 NMIBC 和 MIBC 的 ROC 曲线下面积(area under curve, AUC)、灵敏度、特异度、准确度,并基于 R 3.4.2 软件中的 roc.test() 函数,采用 DeLong 检验对 3 种诊断方法的 AUC 进行两两比较。检验水准(α)为 0.05。

2 结果

2.1 一般资料 共纳入 123 例膀胱癌患者, 排除 20 例病理取材表浅、3 例病理组织灼烧明显、3 例肿瘤原位复发和 2 例图像质量不符合诊断要求的患者, 最终纳入 95 例患者。男 82 例、女 13 例, 年龄为 26~89 (65±13) 岁。肿瘤最大径为 7~90 (29±6) mm。病理结果示: 95 例膀胱癌患者均为尿路上皮癌, 其中 NMIBC 51 例 (男 46 例、

女 5 例), MIBC 44 例 (男 36 例、女 8 例)。手术方式: 44 例行全膀胱或部分膀胱切除术, 其中 NMIBC 6 例、MIBC 38 例; 51 例行 TURBT, 其中 NMIBC 45 例、MIBC 6 例。

2.2 HR-T₂WI、RS-EPI 及两者联合的诊断结果与病理结果的一致性评价 3 种诊断方法的诊断结果与病理结果的一致性均较好, *Kappa* 值分别为 0.770、0.787、0.936 (*P* 均 < 0.01)。3 种方法的诊断结果见表 1。

表 1 HR-T₂WI、RS-EPI 和 HR-T₂WI + RS-EPI 鉴别诊断 MIBC 与 NMIBC 的结果

病理结果	N	HR-T ₂ WI		RS-EPI		HR-T ₂ WI+RS-EPI		n
		MIBC	NMIBC	MIBC	NMIBC	MIBC	NMIBC	
MIBC	44	42	2	37	7	41	3	
NMIBC	51	9	42	3	48	0	51	
合计	95	51	44	40	55	41	54	

HR-T₂WI: 高分辨率 T₂ 加权成像; RS-EPI: 分段读出平面回波成像; MIBC: 肌层浸润性膀胱癌; NMIBC: 非肌层浸润性膀胱癌

2.3 HR-T₂WI、RS-EPI 及两者联合鉴别 NMIBC 与 MIBC 的诊断效能 HR-T₂WI、RS-EPI、HR-T₂WI+RS-EPI 鉴别诊断 NMIBC 与 MIBC 的 AUC、灵敏度、特异度和准确度分别 0.899、95.5% (42/44)、82.4% (42/51) 和 88.4% (84/95), 0.891、84.1% (37/44)、94.1% (48/51) 和 89.5% (85/95), 以及 0.966、93.2% (41/44)、100.0% (51/51) 和 96.8% (92/95)。3 种诊断方法的 AUC 均大于 0.85, 具有良好的诊断效能。HR-T₂WI+RS-EPI 诊断的 AUC 大于 HR-T₂WI 和 RS-EPI 单独诊断 (*Z* = -2.627 8, -2.720 5, *P* = 0.008 6, 0.006 5), 而 HR-T₂WI 诊断的 AUC 与 RS-EPI 差异无统计学意义 (*Z* = -0.051 8, *P* = 0.958 7)。见图 1。

3 讨论

MRI 具有无创、软组织分辨率高和功能成像等优势。多项研究表明 MRI 诊断 NMIBC 和 MIBC 优势明显, 当发现肿瘤与膀胱肌层间有蒂或增厚的黏膜时, 提示肿瘤倾向 NMIBC^[3-8]。

本研究中 HR-T₂WI 鉴别 NMIBC 和 MIBC 的灵敏度 (95.5%) 最高, 但特异度 (82.4%) 最低。分析其原因主要为 HR-T₂WI 虽然具有很好的软组织分辨率, 但 HR-T₂WI 图像中部分肿瘤的信号与蒂或增厚的黏膜相似, 易误诊为肿瘤侵犯膀胱肌层。此外, HR-T₂WI 诊断的准确度 (88.4%) 高于既往常规 T₂WI (66.7%~79.0%)^[4,7], 可能原因为 HR-T₂WI 较常规 T₂WI 的空间分辨率高, 且为小视野扫描, 能更清晰地显示组织间的解剖关系和细节。

扩散加权成像 (diffusion-weighted imaging, DWI) 是功能 MRI 的一种。当 DWI 中出现高信号的肿瘤组织呈弓背状附着于低信号的蒂或增厚的黏膜上的特征性表现时, 提示为 NMIBC^[4]。但有研究报道当 NMIBC 肿瘤较小时蒂或增厚的黏膜可能尚未形成^[8], 需要更灵敏的方法进行诊断。RS-EPI 是一种高分辨率 DWI, 与单次激发平面回波成像 (single-shot echo-planar imaging, SS-EPI) 比较其具有空间分辨率高、磁敏感伪影和图像几何变形小等优点, 能清晰显示较小的肿瘤形态^[9]。

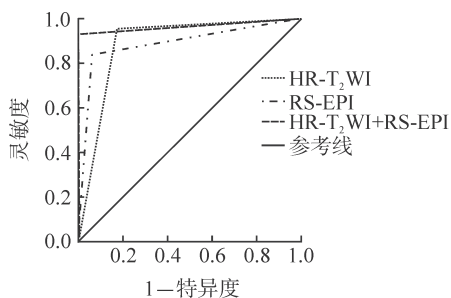


图 1 HR-T₂WI、RS-EPI 和 HR-T₂WI+RS-EPI 对 MIBC 与 NMIBC 鉴别诊断价值的 ROC 曲线

HR-T₂WI: 高分辨率 T₂ 加权成像; RS-EPI: 分段读出平面回波成像; MIBC: 肌层浸润性膀胱癌; NMIBC: 非肌层浸润性膀胱癌; ROC: 受试者工作特征

故本研究中,RS-EPI图像中将基底部无低信号的蒂或增厚的黏膜且与膀胱壁分界清晰的肿瘤诊断为NMIBC。

本研究中RS-EPI鉴别NMIBC和MIBC的特异度(94.1%)高于HR-T₂WI,主要原因是RS-EPI能分辨HR-T₂WI图像中与肿瘤信号相似的蒂及黏膜增厚^[4]。但RS-EPI诊断的灵敏度(84.1%)低于HR-T₂WI,其主要原因可能是RS-EPI的空间分辨率低于HR-T₂WI,且易受呼吸运动伪影和磁敏感伪影的影响,导致部分患者膀胱壁显示不清^[10]。本研究中RS-EPI与HR-T₂WI鉴别NMIBC和MIBC的准确度相似,分别为88.4%和89.5%;此外,本研究中有1例带蒂肿瘤和2例基底部为增厚黏膜的肿瘤在RS-EPI图像中被诊断为NMIBC,但术后病理提示肿瘤侵犯浅肌层,再次回顾分析其RS-EPI图像发现肿瘤低信号的蒂和增厚的黏膜中有少许条片状高信号影,这可能是肿瘤浸润肌层的表现,但有待进一步明确。由此可见,RS-EPI鉴别NMIBC和MIBC的准确度与HR-T₂WI相比并未提高。

HR-T₂WI+RS-EPI联合诊断时,HR-T₂WI弥补了RS-EPI空间分辨率低的缺点,能清晰显示肿瘤与膀胱肌层的解剖关系,故其鉴别诊断NMIBC和MIBC的灵敏度(93.2%)高于RS-EPI(84.1%);RS-EPI使肿瘤与周围组织形成良好的对比,避免了HR-T₂WI图像中因部分肿瘤信号与蒂或增厚的黏膜相似而导致的过度诊断,故其鉴别诊断NMIBC和MIBC的特异度(100.0%)高于HR-T₂WI(88.4%)。最终,HR-T₂WI+RS-EPI鉴别诊断NMIBC和MIBC的准确度(96.8%)也高于HR-T₂WI和RS-EPI(82.4%、89.5%)。

本研究上存在以下不足:(1)未纳入常规T₂加权成像和SS-EPI作为对照,无法比较HR-T₂WI+RS-EPI与T₂WI+SS-EPI鉴别NMIBC和MIBC的诊断效能;(2)术前诊断为NMIBC的患者多采用TURBT治疗,无法获取全膀胱标本;虽然本研究排除了TURBT取材表浅、病理标本灼烧明显及随访发现肿瘤原位复发的病例,病理结果具有较高的可信度,但可能导致病理结果存在偏倚;(3)未分析HR-T₂WI和RS-EPI对不同膀胱癌分期的诊断效能。

综上所述,HR-T₂WI能清晰显示肿瘤的解剖结构,RS-EPI能清晰显示肿瘤形态,两者联合诊断可在术前无创、准确鉴别NMIBC和MIBC。

[参考文献]

- [1] 黄建,梁朝朝,周利群,薛蔚,魏东,周芳坚,等.膀胱癌诊断治疗指南[M]//那彦群,叶章群,孙颖浩,孙光,黄健,孙垂泽,等.中国泌尿外科疾病诊断治疗指南:2014版.北京:人民卫生出版社,2014:36-42.
- [2] SOBIN L, GOSPODARIWICZ M, WITTEKIND C. TNM classification of malignant tumors. UICC International Union Against Cancer[S]. 7th ed. Oxford: Wiley-Blackwell, 2009: 262-265.
- [3] TAKEUCHI M, SASAKI S, NAIKI T, KAWAI N, KOHRI K, HARA M, et al. MR imaging of urinary bladder cancer for T-staging: a review and a pictorial essay of diffusion-weighted imaging[J]. J Magn Reson Imaging, 2013, 38: 1299-1309.
- [4] TAKEUCHI M, SASAKI S, ITO M, OKADA S, TAKAHASHI S, KAWAI T, et al. Urinary bladder cancer: diffusion-weighted MR imaging—accuracy for diagnosing T stage and estimating histologic grade[J]. Radiology, 2009, 251: 112-121.
- [5] SAITO W, AMANUMA M, TANAKA J, HESHIKI A. Histopathological analysis of a bladder cancer stalk observed on MRI[J]. Magn Reson Imaging, 2000, 18: 411-415.
- [6] WU L M, CHEN X X, XU J R, ZHANG X F, SUO S T, YAO Q Y, et al. Clinical value of T₂-weighted imaging combined with diffusion-weighted imaging in preoperative T staging of urinary bladder cancer: a large-scale, multiobserver prospective study on 3.0-T MRI[J]. Acad Radiol, 2013, 20: 939-946.
- [7] OHGIYA Y, SUYAMA J, SAI S, KAWAHARA M, TAKEYAMA N, OHIKE N, et al. Preoperative T staging of urinary bladder cancer: efficacy of stalk detection and diagnostic performance of diffusion-weighted imaging at 3T[J]. Magn Reson Med Sci, 2014, 13: 175-181.
- [8] RAZIK A, DAS C J, SHARMA S, SETH A, SRIVASTAVA D N, MATHUR S, et al. Diagnostic performance of diffusion-weighted MR imaging at 3.0 T in predicting muscle invasion in urinary bladder cancer: utility of evaluating the morphology of the reactive tumor stalk[J]. Abdom Radiol (NY), 2018. doi: 10.1007/s00261-018-1458-7.
- [9] FRIEDLI I, CROWE L A, DE PERROT T, BERCHTOLD L, MARTIN P Y, DE SEIGNEUX S, et al. Comparison of readout-segmented and conventional single-shot for echoplanar diffusion-weighted imaging in the assessment of kidney interstitial fibrosis[J]. J Magn Reson Imaging, 2017, 46:1631-1640.
- [10] LIN W C, CHEN J H. Pitfalls and limitations of diffusion-weighted magnetic resonance imaging in the diagnosis of urinary bladder cancer[J]. Transl Oncol, 2015, 8: 217-230.

[本文编辑] 曾奇峰