

DOI:10.16781/j.0258-879x.2018.10.1077

• 专题报道 •

超声造影引导下穿刺活组织检查对胸膜结核瘤的早期诊断价值

孙雯雯¹, 王茵², 朱惠铭², 毕珂³, 徐黎莎^{2*}

1. 同济大学附属上海市肺科医院结核病临床研究中心, 上海市结核病(肺)重点实验室, 上海 200433
2. 同济大学附属上海市肺科医院超声科, 上海 200433
3. 同济大学医学院, 上海 200092

[摘要] **目的** 探讨超声造影引导下穿刺活组织检查对胸膜结核瘤的早期诊断价值。**方法** 选取同济大学附属上海市肺科医院于2017年1月至2018年1月收治入院且临床拟诊胸膜结核瘤的患者87例。所有患者均行超声造影及超声引导下穿刺活组织检查, 标本进行病理、抗酸杆菌涂片培养和结核分枝杆菌聚合酶链反应检测。收集所有患者的临床资料, 并对超声造影结果、最终诊断阳性率及不良反应发生情况进行分析。**结果** 87例患者取材成功率为100%, 确诊结核病70例、恶性肿瘤7例、其他感染4例, 未得到阳性结果的6例患者经诊断性抗结核治疗及胸腔镜活组织检查确诊为结核病5例、胸膜间皮瘤1例。87例患者中最终确诊为结核病患者75例, 其中直接通过超声造影引导下活组织检查确诊70例(93.33%)。超声造影病灶增强强度是胸膜结核瘤与恶性肿瘤的重要鉴别点, 胸膜结核瘤以低增强为主(66/75), 恶性肿瘤多为高增强(4/7)。5例患者在穿刺过程中发生出血和(或)咯血, 3例发生胸膜反应, 对症处理后均缓解。**结论** 超声造影引导下穿刺活组织检查对胸膜结核瘤的早期诊断具有较高价值, 阳性率高、创伤小、重复性好, 值得临床推广。

[关键词] 超声造影检查; 穿刺术; 活组织检查; 胸膜结核瘤; 诊断

[中图分类号] R 521.7; R 445.1 **[文献标志码]** A **[文章编号]** 0258-879X(2018)10-1077-05

Clinical value of contrast-enhanced ultrasound-guided biopsy in early diagnosis of pleural tuberculoma

SUN Wen-wen¹, WANG Yin², ZHU Hui-ming², BI Ke³, XU Li-sha^{2*}

1. Clinic and Research Center of Tuberculosis, Shanghai Key Laboratory of Tuberculosis, Shanghai Pulmonary Hospital, Tongji University, Shanghai 200433, China
2. Department of Ultrasound, Shanghai Pulmonary Hospital, Tongji University, Shanghai 200433, China
3. Tongji University School of Medicine, Shanghai 200092, China

[Abstract] **Objective** To explore the clinical value of contrast-enhanced ultrasound-guided biopsy in the early diagnosis of pleural tuberculoma. **Methods** A total of 87 patients were recruited, who were admitted to Shanghai Pulmonary Hospital affiliated to Tongji University from Jan. 2017 to Jan. 2018 and were diagnosed to have pleural tuberculoma based on clinical indication and imaging. All patients underwent contrast-enhanced ultrasonography and ultrasound-guided biopsy, and then the samples were sent for pathological examination, acid-fast bacilli culture and polymerase chain reaction for *Mycobacterium tuberculosis*. The clinical data of the patients were collected and the results of contrast-enhanced ultrasound, final diagnostic positive rate and adverse reactions were statistically analyzed. **Results** The success rate of contrast-enhanced ultrasound-guided biopsy of 87 patients was 100%, among which 70 cases were diagnosed with tuberculosis, 7 with malignant tumors, 4 with other infection diseases, and 6 cases obtained negative results (confirmed by diagnostic anti-tuberculosis and thoracoscopic biopsy, 5 with tuberculosis and 1 with pleural mesothelioma). Seventy-five of 87 cases were eventually diagnosed with tuberculosis, of which 70 (93.33%) were diagnosed by contrast-enhanced ultrasound-guided biopsy. The intensity of contrast-enhanced ultrasound was an important differential factor for pleural tuberculoma and malignant tumor; low enhancement mainly existed in the pleural tuberculoma (66/75), and high enhancement mainly existed in the malignant tumor (4/7). Hemorrhage and/or hemoptysis occurred in 5 cases during the puncture, pleural reaction occurred in 3 cases, and all of them was relieved after symptomatic treatment.

[收稿日期] 2018-07-06 **[接受日期]** 2018-09-25

[基金项目] 上海市科学技术委员会 2018 年度医学引导类(中、西医)科技支撑项目(18411966700)。Supported by 2018 Supporting Project of Medical Guidance (Chinese and Western Medicine) of Science and Technology Commission of Shanghai Municipality (18411966700)。

[作者简介] 孙雯雯, 硕士, 主治医师。E-mail: sunwenwen_1583@163.com

*通信作者(Corresponding author)。Tel: 021-65115006, E-mail: xulisass@163.com

Conclusion Contrast-enhanced ultrasound-guided biopsy has a high value for the early diagnosis of pleural tuberculoma, with high positive rate, small trauma and good reproducibility, and is worthy of clinical promotion.

[Key words] contrast-enhanced ultrasound; punctures; biopsy; pleural tuberculoma; diagnosis

[Acad J Sec Mil Med Univ, 2018, 39(10): 1077-1081]

胸膜结核瘤的早期诊断是临床的一个难点, 特别是不伴有胸腔积液时仅依据影像学诊断难以确诊^[1]。计算机断层扫描 (computed tomography, CT) 定位下经皮肺穿刺活组织检查 (以下简称“活检”) 在临床上应用广泛, 但诊断阳性率不高; 胸腔镜活检阳性率高但创伤大、费用昂贵^[2]。近年来发展迅速的超声造影技术可实时动态观察病灶内血流灌注, 提高常规超声辨别病变活动区与非活动区的能力, 引导更为精确的靶向穿刺活检, 现已逐步用于贴壁周围型肺病灶及肺外结核病的诊断。本研究选择临床拟诊胸膜结核瘤的患者行超声造影引导下穿刺活检术, 旨在探讨超声造影技术在胸膜结核瘤早期诊断中的价值。

1 资料和方法

1.1 病例资料 选取同济大学附属上海市肺科医院于2017年1月至2018年1月收治入院且临床拟诊胸膜结核瘤的患者87例, 男58例、女29例, 年龄为18~65 (43.1±18.6) 岁, 其中49例合并活动性肺结核、72例合并结核性胸膜炎。所有患者行胸部CT平扫检查提示存在单发或多发、紧贴胸壁向肺野突出的圆形或半圆形肿块影, 可伴有斑点状钙化、周围胸膜局限性增厚粘连、肺内结核病灶或胸腔积液。排除标准: 高龄, 妊娠, 存在严重的心、肝、肾疾病或全身性疾病, 凝血功能障碍或其他穿刺活检禁忌证, 既往有肿瘤疾病史。

1.2 仪器与方法

1.2.1 超声仪器 采用美国GE公司LOGIQ E9超声诊断仪, 凸阵探头, 频率1~6 MHz。仪器具备低机械指数 (mechanical index, MI) 谐波造影成像功能。

1.2.2 超声检测 (1) 超声造影: 常规超声观察记录病灶大小、形态、边界、内部回声、与周边组织关系及血供情况, 选取理想切面行实时超声造影检查。造影前所有患者均签署知情同意书。调节仪器MI为0.10, 造影增益为20 dB, 经肘静脉团注Sonovue超声造影剂 (意大利Bracco公司) 1.5 mL, 并用5 mL生理盐水冲管, 采用双幅造影界面, 造影剂注入的同时开始计时并动态存储病灶的造影过程3 min。观察并记录正常肺组织及病灶的始增时间 (造影剂注入至病灶或正常肺组织开始

增强的间隔时间, 以病灶与正常肺组织的始增时间差是否 ≥ 2.5 s^[3]判断病灶是由支气管动脉供血还是肺动脉供血)、增强强度 (病灶增强强度与周围正常肺组织强度相比, 分为低、中、高增强)、强化均匀程度、是否有坏死区以及消退速度 (综合分析2 min和3 min造影剂消退情况, 并与正常肺组织对比确定消退速度快与慢)。

(2) 超声引导下穿刺活检术: 所有患者术前检查血常规和凝血功能, 签署介入性超声操作知情同意书。在超声造影检查后对穿刺部位常规消毒铺巾, 2% 盐酸利多卡因局部逐层麻醉。根据超声造影结果选择穿刺目标, 均匀或不均匀增强型选取增强强度较高区域, 环状增强型取周边增强显著区域。在超声引导下于肋间进针, 当针尖到达病灶增强区前缘2~3 mm时激发Max-Core全自动活检针 (型号18 G×10 cm或16 G×10 cm, 美国BD公司), 完成一次活检。重复操作, 以获取3~4条较完整的组织条为宜。之后使用Chiba抽吸式活检针 (型号18 G×15 cm, 美国CareFusion公司) 负压抽吸获取标本并喷涂于载玻片。

1.2.3 结核分枝杆菌涂片培养及药敏试验 标本涂片、干燥后行抗酸染色, 于光学显微镜下观察查找抗酸杆菌。MGIT960液体培养系统和结核分枝杆菌药敏试验试剂盒 (链霉素、异烟肼、利福平、乙胺丁醇、氧氟沙星、卷曲霉素、阿米卡星) 及药敏试验添加剂均由美国BD公司生产。痰标本按照BACTEC™ MGIT操作规范 (MGIT™ Procedure Manual) 进行培养和药敏试验。采用广东中山大学达安基因股份有限公司生产的结核分枝杆菌核酸扩增荧光检测试剂盒和实时荧光核酸扩增仪 (型号DA7600), 按试剂盒说明书操作方法进行结核分枝杆菌聚合酶链反应 (polymerase chain reaction for *Mycobacterium tuberculosis*, TB-PCR)。

1.2.4 病理检测 标本固定制片后进行常规镜检、抗酸染色和病理结核分枝杆菌基因片段检测^[4]。

1.2.5 结果判定 如出现抗酸杆菌涂片阳性、结核菌分枝杆菌培养查及结核分枝杆菌、TB-PCR阳性、组织病理检测呈肺结核病理特征 (肉芽肿性炎伴坏死或抗酸染色阳性或检出结核分枝杆菌基因片段), 以上任一结果阳性视为穿刺活检结果阳性。

1.2.6 诊断确立 穿刺活检结果阳性即可确诊胸膜

结核瘤。未获得阳性结果的患者按下述方法确诊：未经治疗患者按照结核病初治标准方案 HREZ（异烟肼 0.3 g，每日 1 次口服；利福平 0.45 g，每日 1 次口服；乙胺丁醇 0.75 g，每日 1 次口服；吡嗪酰胺片 0.5 g，每日 3 次口服）进行诊断性抗结核治疗 2 个月；正在抗结核治疗的患者，维持原治疗方案继续治疗 2 个月。动态观察影像学改变，2 个月后病灶进展者行胸腔镜活检得到最终诊断。

1.3 统计学处理 应用 SPSS 20.0 软件进行统计学分析。计量资料以 $\bar{x} \pm s$ 表示，两组间比较采用两独立样本 *t* 检验；计数资料以例数和百分数表示，两组间比较采用 χ^2 检验或 Fisher 确切概率法。检验水准 (α) 为 0.05。

2 结果

2.1 穿刺结果 87 例患者取材成功率为 100%，确诊结核病 70 例，非结核分枝杆菌感染 2 例，肺癌 5 例，转移性癌 2 例，真菌感染 2 例，余 6 例患者未得到阳性结果（5 例经过诊断性抗结核治疗确诊为结核病，1 例行胸腔镜活检确诊为胸膜间皮瘤）。87 例患者中 75 例最终确诊为结核病，其中 70 例（93.33%）直接通过超声造影引导下活检确诊。细菌学和病理学结果：结核分枝杆菌穿刺和（或）涂片阳性者 22 例（29.33%，2 例结核

分枝杆菌培养提示耐药），TB-PCR 阳性者 55 例（73.33%），常规病理、抗酸染色或结核分枝杆菌基因检测阳性者 50 例（66.67%）。

2.2 超声造影结果 87 例胸膜结核瘤病灶造影后均可见不同程度的增强，依据病理结果分为 5 组。（1）胸膜结核瘤（75 例）：始增时间较晚、消退速度较慢。主要表现为 3 类：①不均匀增强型（38.67%，29/75；图 1），病灶不均匀增强，以低增强为主，可见不规则无增强区混杂分布，呈蜂窝样或筛孔样；②环形增强型（48.00%，36/75；图 2），病灶边缘造影剂呈环状增强，高于周边正常组织，病灶内部见大片无增强区；③均匀增强型（13.33%，10/75），此型较少，病灶均匀增强，呈低或等增强。（2）非结核分枝杆菌（nontuberculous mycobacteria, NTM）感染（2 例）：与胸膜结核瘤的不均匀增强型表现相似，2 例均有小片状蜂窝样坏死区，但消退速度较结核病快。（3）恶性肿瘤（7 例）：以不均匀的高增强为主，慢进快退，坏死区表现多样。（4）真菌感染（2 例）：造影剂进入速度均较快，1 例表现为不均匀的等增强伴小片坏死区、消退较慢，另 1 例表现为均匀高增强、消退较快。（5）胸膜间皮瘤（2 例）：表现为慢进慢退的高增强，与恶性肿瘤组表现相似，但未见坏死区。

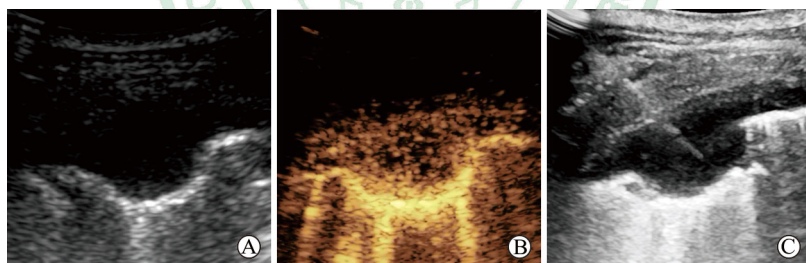


图 1 超声造影显示病灶不均匀增强，穿刺针到达病灶增强明显处

Fig 1 Contrast-enhanced ultrasound showed heterogeneous enhancement of lesion, with puncture needle reaching central enhancement of lesion

A: Conventional ultrasonography; B: Contrast-enhanced ultrasonography; C: Contrast-enhanced ultrasound guided biopsy

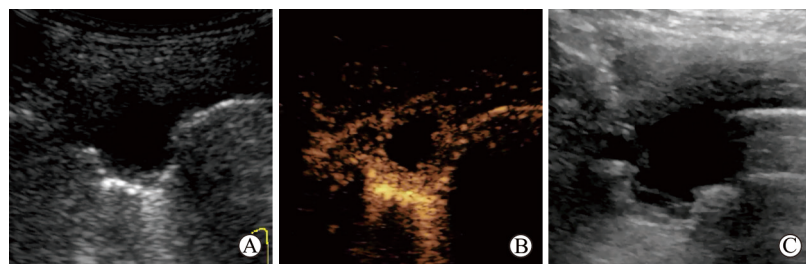


图 2 超声造影显示病灶呈环状增强，穿刺针避开坏死无增强区在周边取材

Fig 2 Contrast-enhanced ultrasound showed ring-enhancement of lesion, with puncture needle avoiding non-enhanced necrotic area and drawing materials from enhancement around

A: Conventional ultrasonography; B: Contrast-enhanced ultrasonography; C: Contrast-enhanced ultrasound guided biopsy

2.3 胸膜结核瘤与恶性肿瘤超声造影特征比较 由表1可见,超声造影病灶增强强度是胸膜结核瘤与恶性肿瘤的重要鉴别点,胸膜结核瘤以低增强为主($P<0.001$)、恶性肿瘤多为高增强

($P=0.001$);但两组患者的年龄、性别以及病灶的始增时间、消退速度、增强均匀程度、坏死区表现差异均无统计学意义。

表1 胸膜结核瘤与恶性肿瘤超声造影表现

Tab 1 Contrast-enhanced ultrasound features of pleural tuberculoma and malignant tumor

Index	Pleural tuberculoma $N=75$	Malignant tumor $N=7$	Statistic	P value
Age (year), $\bar{x}\pm s$	43.65±14.19	48.71±12.49	$t=1.013$	0.342
Gender (male/female), n/n	51/24	5/2	$\chi^2=0.000$	1.000
Enhanced intensity n				
Low	66	1	$\chi^2=18.605$	<0.001
Medium	6	2	Fisher exact test	0.137
High	3	4	Fisher exact test	0.001
Uniformity n				
Heterogeneous	29	5	$\chi^2=1.642$	0.200
Ring enhancement	36	0	$\chi^2=4.199$	0.040
Homogeneous	10	2	$\chi^2=0.283$	0.595
Arrival time difference (earlier/later) n/n	3/72	0/7	Fisher exact test	1.000
Clearance speed (faster/slower) n/n	7/68	2/5	Fisher exact test	0.168
Performances of necrosis n				
No necrosis	13	3	$\chi^2=1.279$	0.258
Small slice necrosis	26	1	$\chi^2=0.458$	0.498
Large patchy necrosis	36	3	$\chi^2=0.000$	1.000

Earlier/later: The arrival time difference between the lesion and lung is <2.5 s/ ≥ 2.5 s; Faster/slower: The clearance speed of the lesion is faster/slower than lung tissue

2.4 并发症与不良反应 87例患者在取材过程中有5例(5.75%)发生出血和(或)咯血,3例(3.45%)出现胸膜反应,经对症处理后短期内均缓解。

膜疾病诊断的准确性极高^[6],但创伤较大、费用高昂、对技术要求高,且未经抗结核治疗患者的术后伤口难愈合、存在结核播散等风险,因此临床亟需寻求一种获益更多、代价更小的检测方法。

3 讨论

胸膜结核瘤是发生于胸膜的结核性病变中逐渐出现纤维结缔组织增生、胸膜粘连以及干酪样坏死,最后局部病变吸收浓缩成为纤维组织包裹的干酪性团块。它是结核性胸膜炎的重要特征,也是结核性胸膜炎发生、发展与转归的一个重要过程,其形成机制尚不完全清楚,临床表现缺乏特异性。越来越多的结核性胸膜炎患者在抗结核治疗过程中出现胸膜结核瘤改变^[2]。

近年来,超声造影技术蓬勃发展,它能实时动态观察病变组织的血流灌注状态,对病灶进行良性恶性判断,病灶的增强模式可以反映病理变化过程^[7],还能较好地区分活性部位和坏死区域^[8],从而提高穿刺活检阳性率。

由于进入胸膜的结核分枝杆菌数量少,找到细菌学的直接证据十分困难。其病理学表现因病程迁延亦不典型,特别是抗结核治疗后出现的胸膜结节,常难与胸膜间皮瘤、结核球、肺内肿瘤等鉴别,为临床诊治带来诸多困难^[5]。胸膜结核瘤确诊的唯一方法是组织学活检,通过抗酸染色、组织培养和病理学等检查予以诊断^[6]。CT定位下经皮胸膜穿刺活检是确诊胸膜结核瘤的重要手段^[2],但由于无法实时引导,获取的有效组织较小或细胞数较少,诊断阳性率不高。胸腔镜直视下活检对胸

结核病在其发展的不同阶段有不同的超声造影表现。早期炎性渗出导致肺局部实变。随着病程进展坏死、增生、吸收交错进行,病灶内部表现为斑片状坏死或中心区融合状坏死,因坏死区域内无正常细胞及血管结构,造影剂无法进入,故表现为无增强,经此区活检取材可导致取材少、组织断续或取不到组织。当病变周边炎性反应、局部肉芽组织增生时,可出现局部不均匀增强或边缘环形增强。由于肉芽组织是由新生薄壁的毛细血管以及增生的成纤维细胞构成,并伴有炎性细胞浸润,因此超声造影表现为高增强,增强区为病灶的活性部分,经此区活检取材完整性好,取样成功率高。研究表明超声造影后进行活检能指导术者避开坏死区进行更准确的靶向穿刺^[9],已有报道显示超

声造影引导下胸膜结节穿刺活检的诊断阳性率达 97.62%^[10]。本研究 87 例患者中 81 例通过活检获得了阳性结果, 诊断阳性率达到了 93.10%。在最终确诊胸膜结核瘤的患者中, 超声造影引导下活检的诊断阳性率高达 93.33% (70/75)。另外, 还确诊了 NTM 感染、肺癌、转移性癌、真菌感染等, 减少了误诊和漏诊, 也避免了手术创伤。尽管有 6 例患者未获取阳性结果, 但也在最大程度上排除了其他病变, 为接下来的诊断性治疗提供依据。

据报道, 结核分枝杆菌涂片即快速抗酸染色法对胸膜结核瘤的穿刺标本检测阳性率不及 10%, 细菌培养法的灵敏度仅为 30% 左右且耗时 4~8 周^[11], 这与本研究中结核分枝杆菌穿刺涂片和 (或) 细菌培养阳性率仅为 29.33% (22/75) 相似, 常规细菌学检查已经无法满足临床需要。《肺结核诊断标准 (WS 288—2017)》明确了病理学在肺结核诊断和精准治疗中的地位^[12]。增生性病变是结核病病理形态学最有特征性的改变, 显微镜下可见具有诊断价值的结核结节, 典型者结节中央有干酪样坏死, 而不具备典型结核病理变化的病例常需借助其他检测方法, 如结核分枝杆菌基因检测和抗酸染色等。TB-PCR 是目前临床应用最广泛的结核分子检测技术^[13], 具有操作简便、成本低廉和快速灵敏等优点, 研究显示病理诊断为结核患者的病灶的石蜡包埋组织结核分枝杆菌 DNA 阳性率高达 93.14%^[14]。本研究中 TB-PCR 阳性率为 73.33% (55/75), 病理提示肉芽肿性炎症伴干酪样坏死或抗酸染色阳性或结核分枝杆菌基因检测阳性率为 66.67% (50/75), 均较常规细菌学阳性率高。但药敏试验提示 2 例为耐药结核分枝杆菌、1 例为 NTM 感染, 虽然例数较少, 但此类患者常长期反复治疗无效, 甚至需要外科手术。目前利用新的 PCR 和核酸杂交技术可以快速检测结核耐药基因的突变位点, 并快速进行 NTM 菌种鉴定^[15], 因此笔者认为有必要在相应人群中开展相关检查, 以期早期发现和治疗耐药结核分枝杆菌感染和 NTM 感染患者。

综上所述, 超声造影引导下穿刺活检术微创、经济、安全, 可在门诊操作, 便于临床开展, 对胸膜结核瘤诊断阳性率较高; 结合 TB-PCR 和病理结核分枝杆菌基因检测可进一步提高诊断阳性率; 结合细菌培养菌性鉴定和药敏试验可发现耐药结核分枝杆菌和 NTM 感染; 同时有必要在高危人群开展新型分子检测技术早期发现耐药人群。

[参 考 文 献]

- [1] HWANG S M, RHO J Y, YOO S M, JUNG H K, CHO S H. Atypical pleural tuberculosis presenting as an isolated pleural tuberculoma[J]. *Acta Radiol*, 2012, 53: 49-52.
- [2] 唐神结, 肖和平, 陈刚, 刘一典, 范琳, 张青, 等. 胸膜结核瘤 83 例临床和病理及影像学对照研究[J]. *中华结核和呼吸杂志*, 2009, 32: 262-265.
- [3] BAI J, YANG W, WANG S, GUAN R H, ZHANG H, FU J J, et al. Role of arrival time difference between lesions and lung tissue on contrast-enhanced sonography in the differential diagnosis of subpleural pulmonary lesions[J]. *J Ultrasound Med*, 2016, 35: 1523-1532.
- [4] 陈文, 李宁. 加强结核病病理学诊断的临床应用与研究[J]. *中国防痨杂志*, 2018, 40: 255-258.
- [5] 刘晓飞, 欧阳晓辉, 苏家贵, 王志忠, 周晓红, 王仲元, 等. ¹⁸F-FDG PET/CT 在孤立性肺癌与肺结核瘤中的诊断价值[J]. *中国医药导报*, 2016, 13: 60-63.
- [6] 季洪健, 王辉. 胸膜结核瘤诊断与治疗现状[J]. *临床军医杂志*, 2012, 40: 983-985.
- [7] CAO B S, LI X L, LI N, WANG Z Y. The nodular form of hepatic tuberculosis: contrast-enhanced ultrasonographic findings with pathologic correlation[J]. *J Ultrasound Med*, 2010, 29: 881-888.
- [8] CLAUDON M, COSGROVE D, ALBRECHT T, BOLONDI L, BOSIO M, CALLIADA F, et al. Guidelines and good clinical practice recommendations for contrast enhanced ultrasound (CEUS)—update 2008[J]. *Ultraschall Med*, 2008, 29: 28-44.
- [9] 宋东梅. 超声造影在胸壁结核穿刺活检中的应用价值[J]. *中国当代医药*, 2017, 24: 68-70.
- [10] 冯娜, 杨高怡, 张文智, 孟君, 李军, 张旭. 超声造影在经皮穿刺结核性胸膜结节中的应用价值[J]. *中国超声医学杂志*, 2016, 32: 13-15.
- [11] 宋子娟, 王华, 李爱新, 耿岚, 吴园园, 韩玉芳. 实时荧光定量聚合酶链反应检测结核分枝杆菌在结核性胸膜炎诊断中的价值[J]. *中国实用医药*, 2015, 10: 100-101.
- [12] 中华人民共和国国家卫生和计划生育委员会. 肺结核诊断标准 (WS 288—2017)[J]. *新发传染病电子杂志*, 2018, 3: 59-61.
- [13] MOLINA-MOYA B, LACOMA A, PRAT C, PIMKINA E, DIAZ J, GARCÍA-SIERRA N, et al. Diagnostic accuracy study of multiplex PCR for detecting tuberculosis drug resistance[J]. *J Infect*, 2015, 71: 220-230.
- [14] 李秀武, 李幸彬, 杜秀然, 贾晨光, 陈荣娟. 石蜡包埋组织实时荧光定量聚合酶链反应检测在结核病诊断中的价值[J]. *中国防痨杂志*, 2010, 32: 272-274.
- [15] 王桂荣, 付育红, 梁倩, 尚媛媛, 姜广路, 赵立平, 等. 应用多重 PCR 方法快速鉴定结核分枝杆菌复合群与非结核分枝杆菌的研究[J]. *中国防痨杂志*, 2013, 35: 686-689.

[本文编辑] 杨亚红