

DOI:10.16781/j.0258-879x.2018.09.1061

• 专题报道 •

## 隐源性脑卒中合并卵圆孔未闭患者的临床特点分析

姜乐, 沈红健, 沈芳, 张萍, 吴涛, 邓本强\*

海军军医大学(第二军医大学)长海医院脑血管病中心, 上海 200433

**[摘要]** **目的** 探讨隐源性脑卒中合并卵圆孔未闭(PFO)患者的临床特点。**方法** 回顾性分析2013年9月至2018年1月在海军军医大学(第二军医大学)长海医院脑血管病中心住院治疗的51例隐源性脑卒中合并PFO患者的临床特点、影像学表现和治疗效果。**结果** 51例患者中男41例,女10例;年龄为21~84岁,平均年龄为(53.92±14.83)岁。磁共振弥散加权成像(DWI)检查示46例患者有新发梗死灶,包括单发梗死灶20例(43.5%)、多发梗死灶26例(56.5%);26例多发梗死灶患者中15例(57.7%)仅累及1个动脉供血区,11例(42.3%)累及2个及2个以上动脉供血区(双侧前循环4例、前后循环7例)。37例患者行经颅多普勒超声发泡试验(cTCD)检查,发现31例(83.8%)可见空气微泡栓子信号,其中4例空气微泡栓子信号呈雨状或帘状。50例患者行经食管超声心动图(TEE)检查,发现49例(98.0%)合并PFO。9例患者接受静脉溶栓治疗;18例患者接受单联抗血小板治疗、12例接受双联抗血小板治疗、8例接受华法林抗凝治疗、13例行PFO封堵术+单联抗血小板治疗;6个月后随访单联抗血小板治疗患者中再发缺血性脑卒中1例,双联抗血小板治疗患者中再发缺血性脑卒中2例,PFO封堵术患者无再发脑卒中事件。**结论** 隐源性脑卒中合并PFO梗死灶可累及1个或多个动脉供血区;cTCD和TEE检查诊断PFO阳性率高;选择性抗栓或PFO封堵术治疗患者脑卒中再发风险低。

**[关键词]** 隐源性脑卒中;卵圆孔未闭;经颅多普勒超声发泡试验;经食管超声心动图

**[中图分类号]** R 743.3 **[文献标志码]** A **[文章编号]** 0258-879X(2018)09-1061-05

### Clinical characteristics of patients with cryptogenic stroke and patent foramen ovale

JIANG Yue, SHEN Hong-jian, SHEN Fang, ZHANG Ping, WU Tao, DENG Ben-qiang\*

Stroke Center, Changhai Hospital, Navy Medical University (Second Military Medical University), Shanghai 200433, China

**[Abstract]** **Objective** To investigate the clinical characteristics of patients with cryptogenic stroke and patent foramen ovale (PFO). **Methods** The clinical features, imaging findings and therapeutic outcomes of 51 patients with cryptogenic stroke and PFO, who received treatment in Stroke Center of Changhai Hospital of Navy Medical University (Second Military Medical University) between Sep. 2013 and Jan. 2018, were retrospectively analyzed. **Results** Of the 51 cases, 41 were male and 10 were female; and the mean age was (53.92±14.83) years (ranging from 21 to 84 years). Diffusion weighted imaging (DWI) showed that 46 patients developed new infarction including 20 cases (43.5%) of single lesion and 26 cases (56.5%) of multiple lesions, of which 15 cases (57.7%) involved single arterial territory and 11 cases (42.3%) involved two or more arterial territories (4 cases of bilateral anterior circulation, and 7 cases of both the anterior and posterior circulations). Thirty-seven patients underwent contrast-enhanced transcranial Doppler (cTCD) examination, which showed that 31 cases (83.8%) had microbubble sign (air microbubble emboli of 4 cases looked like raindrops or curtains). In 50 patients undergoing transesophageal echocardiography (TEE) examination, 49 cases (98.0%) were accompanied with PFO. Nine patients received intravenous thrombolysis. In secondary prevention, 18 patients received single antiplatelet therapy, 12 dual antiplatelet therapy, 8 anticoagulation therapy, and 13 PFO closure+single antiplatelet therapy. One patient with single antiplatelet therapy had recurrent ischemic stroke, 2 patients with dual antiplatelet therapy had recurrent ischemic stroke, and the patients with percutaneous closure of PFO had no recurrent stroke. **Conclusion** The infarction of cryptogenic stroke with PFO involves single or multiple arterial territories, cTCD and TEE have high positive diagnosis rate for PFO, and the patients with selective antithrombotic therapy and PFO closure have a low risk of recurrent stroke.

**[Key words]** cryptogenic stroke; patent foramen ovale; contrast-enhanced transcranial Doppler; transesophageal echocardiography

[Acad J Sec Mil Med Univ, 2018, 39(9): 1061-Inside back cover]

**[收稿日期]** 2018-07-30 **[接受日期]** 2018-08-23

**[基金项目]** 上海市科技创新行动计划重点项目(14401970304). Supported by Key Program of Technology and Innovation Action Plan of Shanghai (14401970304).

**[作者简介]** 姜乐, 硕士, 主治医师. E-mail: jiangyue-6688@163.com

\*通信作者(Corresponding author). Tel: 021-31161940, E-mail: xiaocalf@163.com

隐源性脑卒中是指经过完善的检查仍无法明确病因的脑卒中, 约占所有缺血性脑卒中患者的1/3<sup>[1]</sup>。隐源性脑卒中患者病因不明, 因而无法进行精准的二级预防。Kent 等<sup>[2]</sup>研究显示隐源性脑卒中患者合并卵圆孔未闭 (patent foramen ovale, PFO) 的可能性约为 42%, 尸体解剖也发现隐源性脑卒中合并 PFO 的比例高达 27.3%<sup>[3-4]</sup>, 表明 PFO 与隐源性脑卒中可能存在关联。然而对于隐源性脑卒中合并 PFO 患者, 目前仍无公认的最佳治疗方案。本研究通过分析在海军军医大学 (第二军医大学) 长海医院脑血管病中心住院治疗的隐源性脑卒中合并 PFO 患者的临床资料和诊疗经验, 以期为此类患者的诊疗及二级预防提供参考。

## 1 资料和方法

1.1 研究对象 回顾性分析 2013 年 9 月至 2018 年 1 月于海军军医大学 (第二军医大学) 长海医院脑血管病中心住院治疗的 51 例隐源性脑卒中合并 PFO 患者的临床资料。纳入标准: (1) 年龄  $\geq 18$  岁; (2) 发病 1 周内入院, 且诊断为缺血性脑卒中<sup>[5]</sup>; (3) 入院后完善脑血管病危险因素评估, 均行头颅计算机断层扫描 (computed tomography, CT) 和 (或) 磁共振弥散加权成像 (diffusion weighted imaging, DWI) 检查; (4) 经食管超声心动图 (transesophageal echocardiography, TEE) 和 (或) 右心导管检查证实为 PFO; (5) 本次缺血性脑卒中不能用其他原因解释; (6) 患者获得至少 6 个月的随访。本研究通过海军军医大学 (第二军医大学) 长海医院医学伦理委员会审批。

1.2 研究方法 收集 51 例患者的一般资料和脑血管病危险因素 (高血压病、2 型糖尿病、高脂血症、冠心病、心房颤动、吸烟史、脑卒中史、偏头痛史、家族史)。通过 DWI 检查观察梗死部位, 评估梗死灶供血动脉分布。通过颈部计算机断层扫描血管成像 (computed tomography angiography, CTA) 检查评估颅内血管情况。通过经颅多普勒超声发泡试验 (contrast-enhanced transcranial Doppler, cTCD) 观察空气微泡栓子及特点。通过 TEE 检查观察心房血流和房间隔形态、卵圆孔大小、分流量大小、有无房间隔膨出瘤。记录接受静脉溶栓治疗的患者溶栓前和出院时的美国国立卫生研究院卒中量表 (National Institutes of Health stroke

scale, NIHSS) 评分, 以及所有患者的治疗方式和随访情况。

1.3 统计学处理 计量资料符合正态分布以  $\bar{x} \pm s$  表示, 不满足正态分布或方差不齐以中位数 (下四分位数, 上四分位数) 表示。计数资料以例数和百分数表示。

## 2 结果

2.1 一般资料 纳入的 51 例患者中, 男 41 例, 女 10 例; 年龄为 21~84 岁, 平均年龄为 (53.92  $\pm$  14.83) 岁。脑血管病危险因素: 高血压病 18 例, 2 型糖尿病 4 例, 高脂血症 10 例, 冠心病 3 例, 心房颤动 5 例, 吸烟史 22 例, 脑卒中史 8 例, 偏头痛史 1 例, 缺血性脑卒中家族史 4 例。DWI 检查显示 46 例患者有新发梗死灶, 其余 5 例无新发梗死灶; DWI 阳性患者中单发梗死灶 20 例 (43.5%)、多发梗死灶 26 例 (56.5%)。在梗死部位血管分布方面, 1 个动脉供血区 15 例 (57.7%, 图 1A), 2 个及 2 个以上动脉供血区 11 例 (42.3%); 双侧颈内动脉系统均受累 4 例 (图 1B), 单纯左侧颈内动脉系统受累 17 例, 单纯右侧颈内动脉系统受累 5 例, 椎基底动脉系统受累 13 例, 前后循环均受累 7 例 (图 1C、1D)。1 例患者缺血性脑卒中后发生出血转化。

2.2 检查结果 37 例患者行 cTCD 检查, 发现 31 例 (83.8%) 可见空气微泡栓子信号, 其中 4 例空气微泡栓子信号呈雨状 (图 2) 或帘状。50 例患者行 TEE 检查, 发现 49 例 (98.0%) 合并 PFO, 其中 47 例合并 PFO 患者可见左向右分流 (42 例少量分流, 5 例微量分流, 少量分流直径为 0.1~0.4 cm), 1 例有房间隔膨出瘤。同时行 cTCD 和 TEE 检查的患者共 37 例, 两项检查均提示 PFO 阳性者 30 例, cTCD 检查阳性而 TEE 检查阴性者 1 例, TEE 检查阳性而 cTCD 检查阴性者 6 例, 两项检查结果的一致性为 81.1%。

2.3 治疗与预后 9 例患者在静脉溶栓时间窗内就诊接受静脉溶栓治疗, 溶栓前 NIHSS 评分为 3.0 (2.5, 5.5) 分, 出院时 NIHSS 评分为 1.0 (0.0, 4.0) 分。在二级预防方面, 18 例患者接受单联抗血小板治疗 (11 例阿司匹林、7 例氯吡格雷); 12 例接受双联抗血小板治疗 (阿司匹

林联合氯吡格雷或西洛他唑或替格瑞洛); 8 例接受华法林抗凝治疗; 13 例接受 PFO 封堵术, 术后接受单联抗血小板治疗 6 个月 (10 例阿司匹林、3 例氯吡格雷)。随访 6 个月, 接受单联

抗血小板治疗患者中再发缺血性脑卒中 1 例, 接受双联抗血小板治疗患者中再发缺血性脑卒中 2 例, 接受 PFO 封堵术+单联抗血小板治疗患者无再发缺血性脑卒中事件。

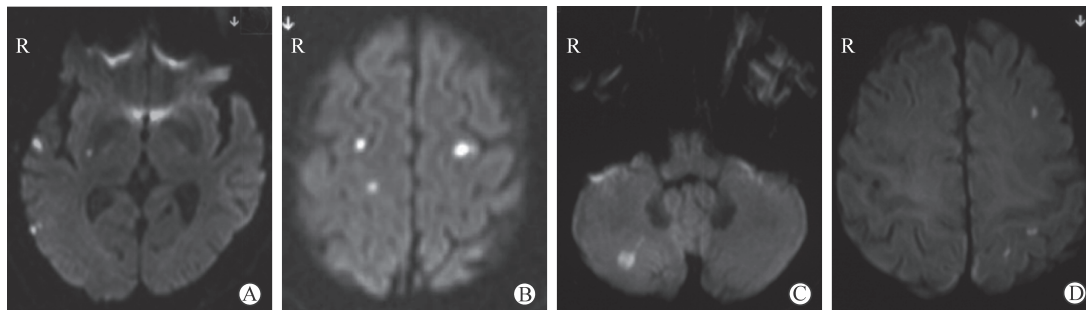


图 1 缺血性脑卒中合并卵圆孔未闭患者的磁共振 DWI 图像

Fig 1 Magnetic resonance DWI images of ischemic stroke patients with patent foramen ovale

A: Male, 59 years, ischemic stroke, patent foramen ovale, hypertension and diabetes mellitus. DWI showing infarction of right temporal lobe and posterior limbs of internal capsule. B: Male, 59 years, ischemic stroke, patent foramen ovale and hypertension. DWI showing infarction of bilateral frontal lobes. C-D: Male, 61 years, ischemic stroke, patent foramen ovale, hypertension and diabetes mellitus. DWI showing infarction of right cerebellum (C) and left frontal lobe and left parietal lobe (D). DWI: Diffusion weighted imaging

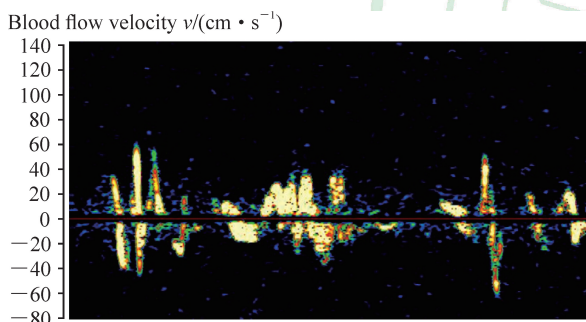


图 2 经颅多普勒超声发泡试验显示呈雨状空气微泡栓子信号

Fig 2 Contrast-enhanced transcranial Doppler showing air microbubble emboli like raindrops

### 3 讨论

隐源性脑卒中发病率高, 明确其病因是临床棘手问题, 部分患者由于没有接受针对性的干预而反复发生脑卒中事件。随着研究的深入, 有证据表明 PFO 可能是隐源性脑卒中中最常见的病因<sup>[2]</sup>。Schuchlen 等<sup>[6]</sup>认为 PFO 是脑卒中的独立危险因素, 且未闭卵圆孔的直径大小与脑卒中发生风险密切相关。因此, 确定哪些隐源性脑卒中由 PFO 所致具有重要意义。临床特征和影像学表现是评价隐源性脑卒中患者是否合并 PFO 的重要依据。本研

究纳入病例, 影像学上病变部位多为大脑皮质或皮质下散在多发梗死灶, 呈 1 个或多个动脉供血区梗死, 7 例患者前后循环均受累、4 例双侧颈内动脉系统同时受累, 与 Boutet 等<sup>[7]</sup>和 Kim 等<sup>[8]</sup>研究结论一致。另外, 本研究结果显示, 隐源性脑卒中合并 PFO 患者的平均年龄为 (53.92 ± 14.83) 岁, 低于隐源性脑卒中合并阵发性心房颤动患者的发病年龄<sup>[9]</sup>; 同时血管评价均无明确的缺血性脑卒中相关责任动脉粥样硬化表现。因此, 在排除心房颤动、主动脉弓动脉粥样硬化等常见心源性疾病后, 需全面筛查 PFO。

PFO 诊断主要依靠 cTCD 和 TEE 检查<sup>[10-11]</sup>。其中 cTCD 具有无侵入性、特异度高等特点, 且易于操作, 常作为 PFO 筛查的常规手段。Censori 等<sup>[12]</sup>研究结果提示 cTCD 检查阳性率为 95.3%。然而本研究有 6 例 PFO 患者 TEE 检查阳性而 cTCD 检查阴性, cTCD 检查阳性率为 83.8% (31/37), 低于 Censori 等<sup>[12]</sup>的研究结果, 其原因可能是: (1) 本研究大部分患者房间隔缺损均较小, 仅为少量或微量分流; (2) 在进行 cTCD 检查时气泡依靠人为肘静脉推注, 气泡稳定性较差, 同时未排除颞窗较差患者, 导致成像质量差, 干扰因素多。因此明确判断 PFO 患者卵圆孔的大小、位置、形



状、房间隔粘连等仍需借助 TEE 检查<sup>[13-14]</sup>。TEE 检查是将超声探头置入食管内,在心脏后方近距离观察房间隔解剖结构,避免了胸壁、肺气等因素的干扰,是目前临床诊断 PFO 公认的金标准<sup>[10]</sup>。本研究 TEE 阳性率高达 98.0% (49/50) 印证了这一观点。仅 1 例患者 cTCD 检查阳性而 TEE 检查阴性,最终经右心导管检查确诊 PFO,这也印证了 De Marchis 等<sup>[11]</sup>研究 TEE 检查仍会漏诊 PFO 断的结论。分析这一结论的原因可能是行 TEE 检查时常需要局部麻醉,导管较粗,且该患者病情重、吞咽功能差、配合度差,故导致图像不佳。因此,TEE 和 cTCD 检查诊断 PFO 一致性较好,但二者联合检查有助于进一步提高诊断准确率,并判断病变情况。

关于隐源性脑卒中合并 PFO 患者的治疗,在静脉溶栓时间窗内行阿替普酶治疗的合并 PFO 的脑卒中患者可能比其他心源性病因脑卒中患者预后更佳<sup>[15]</sup>。本研究有 9 例患者在时间窗内接受静脉溶栓治疗,均取得较好疗效。原因可能是 PFO 引起脑卒中的发病机制为反常栓塞,栓子来源为静脉系统,脱落栓子成分以纤维蛋白和红细胞为主,质地较疏松,负荷量往往较小,易被重组组织型纤溶酶原激活剂 (recombinant tissue plasminogen activator, rt-PA) 溶解,再通率高;且 rt-PA 静脉溶栓患者发病年龄较轻,故预后较好。在二级预防方面,目前治疗手段包括抗血小板聚集、抗凝或 PFO 封堵术等。但药物治疗与手术治疗孰优孰劣尚无定论,STARflex 装置在合并卵圆孔未闭自发性栓塞脑卒中患者应用评价试验 (Evaluation of the STARflex Septal Closure System in Patients with a Stroke and/or Transient Ischemic Attack due to Presumed Paradoxical Embolism through a Patent Foramen Ovale, CLOSURE I)<sup>[16]</sup>、卵圆孔未闭封堵与现有标准治疗方案比较复发脑卒中随机评估试验 (Randomized Evaluation of Recurrent Stroke Comparing Patent Foramen Ovale Closure to Established Current Standard of Care Treatment, RESPECT)<sup>[17]</sup>、经皮卵圆孔未闭封堵与药物治疗隐源性脑卒中临床比较试验 (Clinical Trial Comparing Percutaneous Closure of Patent Foramen Ovale Using the Amplatzer PFO Occluder with Medical Treatment in Patients with Cryptogenic

Embolism, PC)<sup>[18]</sup> 3 项研究均认为 PFO 封堵术治疗并不优于药物治疗。但 2017 年以来一系列研究及 meta 分析均倾向于采用 PFO 封堵术治疗<sup>[19-22]</sup>。本研究对于隐源性脑卒中合并 PFO 患者更强调个体化治疗策略,根据患者发病年龄、气泡数量、卵圆孔直径、有无合并房间隔膨出瘤及患者意愿综合选择药物治疗或手术治疗,也取得了较好的二级预防效果。治疗后 6 个月随访结果显示仅 3 例患者再发缺血性脑卒中,再发率仅为 5.9%。但均为药物治疗的患者,1 例患者在严格阿司匹林+氯吡格雷双联抗血小板治疗情况下,反复再发缺血性脑卒中 3 次,予以 PFO 封堵术治疗后未再发缺血性脑卒中。对于反复再发缺血性脑卒中且药物控制不佳的患者,PFO 封堵术或许是更优的选择。

隐源性脑卒中合并 PFO 可累及 1 个或多个动脉供血区,cTCD 和 TEE 检查诊断 PFO 灵敏度高,针对性选择抗栓治疗或 PFO 封堵术治疗可以降低缺血性脑卒中再发风险。本研究仍有不足之处,本研究为单中心研究,存在病例选择偏倚,且样本量相对较小;患者的随访时间较短,不能准确反映治疗长期缺血性脑卒中再发风险。

#### [参考文献]

- [1] LI L, YIIN G S, GERAGHTY O C, SCHULZ U G, KUKER W, MEHTA Z, et al; Oxford Vascular Study. Incidence, outcome, risk factors, and long-term prognosis of cryptogenic transient ischaemic attack and ischaemic stroke: a population-based study[J]. *Lancet Neurol*, 2015, 14: 903-913.
- [2] KENT D M, RUTHAZER R, WEIMAR C, MAS J L, SERENA J, HOMMA S, et al. An index to identify stroke-related vs incidental patent foramen ovale in cryptogenic stroke[J]. *Neurology*, 2013, 81: 619-625.
- [3] HAGEN P T, SCHOLZ D G, EDWARDS W D. Incidence and size of patent foramen ovale during the first 10 decades of life: an autopsy study of 965 normal hearts[J]. *Mayo Clin Proc*, 1984, 59: 17-20.
- [4] ALSHEIKH-ALI A A, THALER D E, KENT D M. Patent foramen ovale in cryptogenic stroke: incidental or pathogenic?[J]. *Stroke*, 2009, 40: 2349-2355.
- [5] 中华医学会神经病学分会,中华医学会神经病学分会脑血管病学组. 中国急性缺血性脑卒中诊治指南 2014[J]. *中华神经科杂志*, 2015, 48: 246-257.
- [6] SCHUCHLEN H W, WEIHS W, HORNER S,

- QUEHENBERGER F. The association between the diameter of a patent foramen ovale and the risk of embolic cerebrovascular events[J]. *Am J Med*, 2000, 109: 456-462.
- [7] BOUTET C, ROUFFIANGE-LECLAIR L, GARNIER P, QUENET S, DELSART D, VARVAT J, et al. Brain magnetic resonance imaging findings in cryptogenic stroke patients under 60 years with patent foramen ovale[J]. *Eur J Radiol*, 2014, 83: 824-828.
- [8] KIM B J, SOHN H, SUN B J, SONG J K, KANG D W, KIM J S, et al. Imaging characteristics of ischemic strokes related to patent foramen ovale[J]. *Stroke*, 2013, 44: 3350-3356.
- [9] SANNA T, DIENER H C, PASSMAN R S, DI LAZZARO V, BERNSTEIN R A, MORILLO C A, et al; CRYSTAL AF Investigators. Cryptogenic stroke and underlying atrial fibrillation[J]. *N Engl J Med*, 2014, 370: 2478-2486.
- [10] CHEN W J, KUAN P, LIEN W P, LIN F Y. Detection of patent foramen ovale by contrast transesophageal echocardiography[J]. *Chest*, 1992, 101: 1515-1520.
- [11] DE MARCHIS E, DI LEGGE S, SALLUSTIO F, STANZIONE P, BORZI M, ROMEO F. Cryptogenic cerebral ischemia: clinical usefulness of a flexible ultrasound diagnostic algorithm for detection of patent foramen ovale[J]. *J Cardiovasc Med (Hagerstown)*, 2011, 12: 530-537.
- [12] CENSORI B, PARTZIGUIAN T, POLONI M. Common carotid artery duplex for the bubble test to detect right-to-left shunt[J]. *Ultrasound Med Biol*, 2010, 36: 566-570.
- [13] 王文婷, 黄海韵, 柳强维, 姚青, 宋治远, 郭燕丽. 经胸超声心动图结合右心声学造影在判断卵圆孔未闭右向左分流中的临床价值[J]. *第三军医大学学报*, 2017, 39: 1648-1653.
- [14] LEHMANN R, FICHTLSCHERER S, BALDAUF H, SCHÄCHINGER V, AUCH-SCHWELCK W, ZEIHNER A M, et al. Ten years of experience with closure of persistent foramen ovale: patient characteristics and outcomes[J]. *J Cardiol*, 2014, 64: 113-116.
- [15] ANTICOLI S, BRAVI M C, PETRILLO G, SINISCALCHI A, POZZESSERE C, PEZZELLA F R, et al. Effect of cardioembolic etiology on intravenous thrombolysis efficacy for acute ischemic stroke[J]. *Curr Neurovasc Res*, 2016, 13: 193-198.
- [16] FURLAN A J, REISMAN M, MASSARO J, MAURI L, ADAMS H, ALBERS G W, et al; CLOSURE I Investigators. Closure or medical therapy for cryptogenic stroke with patent foramen ovale[J]. *N Engl J Med*, 2012, 366: 991-999.
- [17] CARROLL J D, SAVER J L, THALER D E, SMALLING R W, BERRY S, MACDONALD L A, et al; RESPECT Investigators. Closure of patent foramen ovale versus medical therapy after cryptogenic stroke[J]. *N Engl J Med*, 2013, 368: 1092-1100.
- [18] MEIER B, KALESAN B, MATTLE H P, KHATTAB A A, HILDICK-SMITH D, DUDEK D, et al; PC Trial Investigators. Percutaneous closure of patent foramen ovale in cryptogenic embolism[J]. *N Engl J Med*, 2013, 368: 1083-1091.
- [19] SØNDERGAARD L, KASNER S E, RHODES J F, ANDERSEN G, IVERSEN H K, NIELSEN-KUDSK J E, et al; Gore REDUCE Clinical Study Investigators. Patent foramen ovale closure or antiplatelet therapy for cryptogenic stroke[J]. *N Engl J Med*, 2017, 377: 1033-1042.
- [20] MAS J L, DERUMEAUX G, GUILLON B, MASSARDIER E, HOSSEINI H, MECHTOUFF L, et al; CLOSE Investigators. Patent foramen ovale closure or anticoagulation vs. antiplatelets after stroke[J]. *N Engl J Med*, 2017, 377: 1011-1021.
- [21] ABDELAZIZ H K, SAAD M, ABUOMARA H Z, NAIROOZ R, POTHINENI N V K, MADMANI M E, et al. Long-term outcomes of patent foramen ovale closure or medical therapy after cryptogenic stroke: a meta-analysis of randomized trials[J/OL]. *Catheter Cardiovasc Interv*, 2018 May 4. doi: 10.1002/ccd.27636. [Epub ahead of print].
- [22] MIR H, SIEMIENIUK R A C, GE L C, FOROUTAN F, FRALICK M, SYED T. Patent foramen ovale closure, antiplatelet therapy or anticoagulation in patients with patent foramen ovale and cryptogenic stroke: a systematic review and network meta-analysis incorporating complementary external evidence[J/OL]. *BMJ Open*, 2018, 8: e023761. doi: 10.1136/bmjopen-2018-023761.

[本文编辑] 杨亚红