

DOI:10.16781/j.0258-879x.2019.08.0839

· 专题报道 ·

## 单孔胸腔镜双袖式肺叶切除手术的临床分析

黄靖<sup>1</sup>, 陈健<sup>2</sup>, 陈志刚<sup>3</sup>, 吴亮<sup>2</sup>, 杨晨路<sup>2</sup>, 蒋雷<sup>2\*</sup>, 姜格宁<sup>2</sup>

1. 同济大学附属上海市肺科医院呼吸科, 上海 200433

2. 同济大学附属上海市肺科医院胸外科, 上海 200433

3. 同济大学附属上海市肺科医院麻醉科, 上海 200433

**[摘要]** **目的** 探讨单孔胸腔镜双袖式肺叶切除的手术方法、效果及临床推广价值。**方法** 分析 2016 年 12 月至 2018 年 7 月同济大学附属上海市肺科医院连续收治的 19 例单孔胸腔镜双袖式肺叶切除手术患者的临床资料, 其中左侧 18 例、右侧 1 例, 统计分析手术患者的各项术前、术中和术后指标, 并对患者进行随访观察。**结果** 19 例患者中男性 17 例、女性 2 例, 平均年龄为 (62.3±6.6) 岁, 平均手术时间为 (258.0±66.6) min, 平均手术失血量为 (210.0±157.8) mL, 平均支气管吻合时间为 (26.0±5.8) min, 平均血管吻合时间为 (47.7±7.2) min, 平均术后住院时间为 (7.6±4.5) d。术后病理结果显示鳞癌 15 例, 腺癌 2 例, 小细胞癌 1 例, 大细胞癌 1 例; TNM 分期 IIIa 期 11 例, IIIb 期 8 例。术后发生并发症的患者有 4 例, 包括术后血管吻合口血栓形成 1 例, 心律失常 1 例, 术后漏气 2 例; 无支气管吻合口瘘和吻合口狭窄, 无血管吻合口狭窄, 无手术死亡。术后平均随访 (16.4±6.4) 个月, 均未见肿瘤复发或转移。**结论** 单孔胸腔镜双袖式肺叶切除术是一项技术难度较大的手术, 该手术在腔镜技术成熟的中心是安全、可行的, 其能够彻底切除肿瘤和最大程度保留肺功能, 并且可以减少手术创伤, 实现患者快速康复。

**[关键词]** 单孔胸腔镜手术; 肺叶切除术; 支气管成形术; 血管成形术; 术后并发症; 肺肿瘤

**[中图分类号]** R 734.2; R 655.3 **[文献标志码]** A **[文章编号]** 0258-879X(2019)08-0839-04

### Clinical analysis of uniportal video-assisted thoracoscopic double-sleeve lobectomy

HUANG Jing<sup>1</sup>, CHEN Jian<sup>2</sup>, CHEN Zhi-gang<sup>3</sup>, WU Liang<sup>2</sup>, YANG Chen-lu<sup>2</sup>, JIANG Lei<sup>2\*</sup>, JIANG Ge-ning<sup>2</sup>

1. Department of Respiratory Medicine, Shanghai Pulmonary Hospital, Tongji University, Shanghai 200433, China

2. Department of Thoracic Surgery, Shanghai Pulmonary Hospital, Tongji University, Shanghai 200433, China

3. Department of Anesthesiology, Shanghai Pulmonary Hospital, Tongji University, Shanghai 200433, China

**[Abstract]** **Objective** To explore the surgical technique and effectiveness of uniportal video-assisted thoracoscopic double-sleeve lobectomy and its clinical popularization value. **Methods** The clinical data of 19 consecutive patients (18 left-sided operations and 1 right-sided operation), who underwent uniportal video-assisted thoracoscopic double-sleeve lobectomy in Shanghai Pulmonary Hospital of Tongji University between Dec. 2016 and Jul. 2018, were included. Pre-, intra- and post-operative indicators were statistically analyzed, and the surgical patients were followed up. **Results** Among 19 patients, there were 17 males and 2 females, with an average age of (62.3±6.6) years. The average operative time was (258.0±66.6) min, average operative blood loss was (210.0±157.8) mL, average bronchus anastomosis time was (26.0±5.8) min, average artery anastomosis time was (47.7±7.2) min, and average postoperative hospital stay was (7.6±4.5) d. Postoperative pathologic examination indicated that 15 cases had squamous cell carcinoma, 2 had adenocarcinoma, 1 had small cell carcinoma, and 1 had large cell carcinoma. TNM staging: 11 cases was IIIa and 8 was IIIb. Four patients suffered postoperative complications, including 1 case of thrombosis at the vascular anastomosis, 1 arrhythmia and 2 prolonged airleak. There were no bronchial anastomotic fistula and anastomotic stenosis, vascular anastomosis stenosis or operative death. The average follow-up time was (16.4±6.4) months and no tumor recurrence or metastasis was found during follow-up after operation. **Conclusion** Uniportal video-assisted thoracoscopic double-sleeve lobectomy is a technique-demanding operation, which can be carried out in the thoracic centers with endoscopy proficiency. It is feasible for completely removing tumor, preserving lung function to the greatest extent, and reducing surgical trauma to achieve rapid recovery of patients.

**[Key words]** uniportal video-assisted thoracoscopic surgery; pulmonary lobectomy; bronchoplasty; angioplasty; postoperative complications; lung neoplasms

[Acad J Sec Mil Med Univ, 2019, 40(8): 839-842]

[收稿日期] 2019-02-27 [接受日期] 2019-06-03

[作者简介] 黄靖. E-mail: 375256667@qq.com

\*通信作者(Corresponding author). Tel: 021-65115006, E-mail: jiangleiem@aliyun.com

伴随着胸腔镜技术的发展,胸腔镜微创手术已经逐步取代常规开胸手术而成为最常用的手术入路。胸腔镜技术历经演变和发展,切口从最初的3~4个孔,过渡至现在的单孔,以尽可能减少手术创伤。单孔胸腔镜最早由 Gonzalez-Rivas 等<sup>[1]</sup>提出,并于2014年报道了世界首例单孔胸腔镜双袖式左肺上叶切除术,奠定了单孔胸腔镜手术的地位。同济大学附属上海市肺科医院胸外科于2016年12月完成了首例单孔胸腔镜双袖式肺叶切除术,并且创新性地提出止血带法阻断肺动脉技术<sup>[2-3]</sup>。本研究通过对同济大学附属上海市肺科医院胸外科连续收治的19例单孔胸腔镜双袖式肺叶切除患者的临床资料进行分析,探讨单孔胸腔镜双袖式肺叶切除术的手术方法、效果及其临床推广价值。

## 1 资料和方法

**1.1 研究对象** 选取2016年12月至2018年7月同济大学附属上海市肺科医院胸外科连续收治的单孔胸腔镜双袖式肺叶切除术患者19例。排除接受支气管楔形形成形术和肺动脉修补术的患者。本研究获得同济大学附属上海市肺科医院伦理委员会审批。

**1.2 术前准备** 患者术前戒烟2周,调整血糖、血压,并进行呼吸功能锻炼,控制肺部感染;完善各项检查,包括气管镜、肺功能、血气分析、心脏超声检查,胸部增强计算机断层扫描(computed tomography, CT)和全身正电子发射型计算机断层显像(positron emission tomography-computed

tomography, PET-CT)。8例患者行术前新辅助化疗2个周期,其中5例部分缓解、3例无改善。

**1.3 手术步骤** 患者全身麻醉,双腔气管插管,放置深静脉导管。患者取侧卧位,上臂上举外展;主刀医师站立于患者腹侧,一助(扶镜手)站立于患者背侧。消毒铺巾后,于腋前线第4肋间隙做一长4 cm切口,放置切口保护套[QXB-B型(0707),常州市康心医疗器械有限公司]。解剖肺门,打开心包,游离肺上静脉和肺动脉主干,左侧手术需要解剖动脉韧带。然后分开斜裂,游离下肺动脉,包括背段动脉和基底段动脉。首先采用止血带法<sup>[3]</sup>阻断肺动脉总干(图1A),左侧手术通常在动脉韧带近端阻断,继而阻断下肺动脉,可以分别阻断背段动脉和基底段动脉。用白色钉仓直线切割缝合器处理肺上静脉后,在肿瘤近端和远端分别切断肺动脉和支气管,切除的肺叶置入标本袋(货号HSD-130,广州迪克医疗器械有限公司)后经切口取出。随后进行淋巴结清扫,左侧包括第4、5、6、7、9、10、11组淋巴结,右侧包括第2、4、7、9、10、11组淋巴结。支气管采用3-0 prolene线(Surgipro™ II,美国Covidien公司)连续端端吻合(图1B),缝毕吻合口检查无漏气后,取1块带蒂的主动脉外膜包盖支气管吻合口;用5-0 prolene线连续端端吻合(图1C),缝合完成后首先开放动脉远端阻断器,令血管充盈排除空气后再打结,最后开放肺动脉近端阻断器(图1D)。经切口放置2根18 Fr引流管,一根朝上用于排气,另一根朝下用于排液。

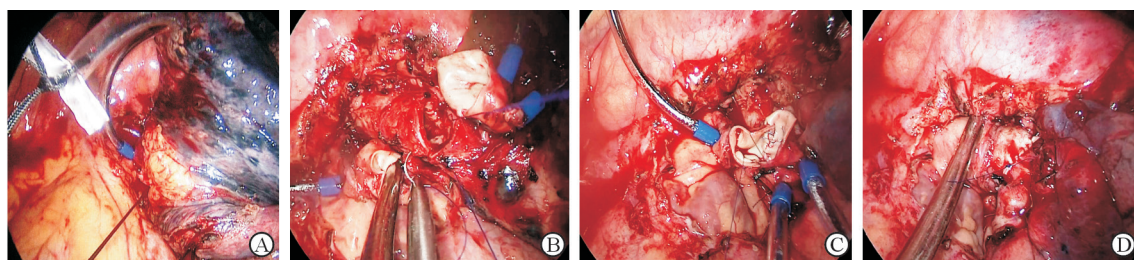


图1 单孔胸腔镜双袖式肺叶切除术关键手术步骤

Fig 1 Key surgical procedures of uniportal video-assisted thoracoscopic double-sleeve lobectomy

A: Pulmonary arterial blocker is placed in pleural cavity, which will not affect surgical procedure; B: Bronchial end-to-end anastomosis is performed with a 3-0 running prolene suture; C: Pulmonary arterial end-to-end anastomosis is performed with a 5-0 running prolene suture; D: After completion of arterial anastomosis, there is no anastomotic stenosis or bleeding

**1.4 术后处理** 患者于术后第1天下地活动,鼓励咳嗽排痰,胸腔引流管负压为8 cmH<sub>2</sub>O(1 cmH<sub>2</sub>O=0.098 kPa)。同时常规行气管镜检查,观察吻合口情况,清除气道分泌物;拍摄床旁X线

胸片,了解余肺膨胀状况。如果患者胸腔无出血,则于术后第1天开始使用低分子量肝素4 000 U/d直至出院,之后改用肠溶阿司匹林300 mg/d维持3个月。按照同济大学附属上海市肺科医院



标准<sup>[3]</sup>, 术后使用镇痛药物缓解疼痛, 促进早期康复。患者术后 2~14 d 出院, 多数于术后 5~7 d 出院。术后 1 个月行辅助化学治疗, 共 4 个周期。术后每 3 个月全身复查, 排除肿瘤复发和转移。

## 2 结果

2.1 患者一般情况 2016 年 12 月至 2018 年 7 月同济大学附属上海市肺科医院胸外科连续行单孔胸腔镜双袖式肺叶切除术 19 例。19 例患者中男性 17 例、女性 2 例; 年龄 45~76 岁, 平均年龄 (62.3±6.6) 岁。患者一般情况见表 1。19 例患者中, 行左肺上叶双袖式切除术 18 例, 右肺上中叶双袖式切除术 1 例。

表 1 患者一般情况

Tab 1 General information of patients

Variable	N=19	
	Value	
Age (year), $\bar{x}\pm s$	62.3±6.6	
Gender (male/female) n/n	17/2	
Smoking history n (%)	15 (78.9)	
Height h/cm, $\bar{x}\pm s$	164.0±7.7	
Body mass m/kg, $\bar{x}\pm s$	59.7±8.9	
Diameter of tumor d/mm, $\bar{x}\pm s$	50.8±13.4	
FEV <sub>1</sub> V/L, $\bar{x}\pm s$	2.1±0.4	
FEV <sub>1</sub> %Pred (%), $\bar{x}\pm s$	81.9±22.3	
PaO <sub>2</sub> p/mmHg, $\bar{x}\pm s$	89.8±8.2	
PaCO <sub>2</sub> p/mmHg, $\bar{x}\pm s$	38.8±1.5	
SaO <sub>2</sub> (%), $\bar{x}\pm s$	97.1±0.7	
Albumin $\rho_B/(g \cdot L^{-1})$ , $\bar{x}\pm s$	37.3±2.8	
Hemoglobin $\rho_B/(g \cdot L^{-1})$ , $\bar{x}\pm s$	122.2±15.3	
Hospital stay t/d, $\bar{x}\pm s$	12.2±5.2	

1 mmHg=0.133 kPa. FEV<sub>1</sub>: Forced expiratory volume in one second; FEV<sub>1</sub>%Pred: Forced expiratory volume in one second as percentage of predicted; PaO<sub>2</sub>: Arterial partial pressure of oxygen; PaCO<sub>2</sub>: Arterial partial pressure of carbon dioxide; SaO<sub>2</sub>: Oxygen saturation

2.2 手术情况 患者手术时间为 180~360 min, 平均手术时间为 (258.0±66.6) min。术中失血量为 150~600 mL, 平均失血量为 (210.0±157.8) mL。支气管吻合时间为 18~38 min, 平均吻合时间为 (26.0±5.8) min; 血管吻合时间为 38~65 min, 平均吻合时间为 (47.7±7.2) min。平均清扫淋巴结数为 5.1±0.9, 平均清扫淋巴结数为 12.0±2.2, 术后第 1 天平均引流量为 (275.0±170.4) L, 术后平均住院时间为 (7.6±4.5) d。术后病理诊断: 鳞癌 15 例, 腺癌 2 例, 小细胞癌 1 例, 大细胞癌 1 例; TNM 分期

Ⅲa 期 11 例, Ⅲb 期 8 例。

2.3 术后并发症 1 例患者出院后因未接受抗凝治疗而发生血管吻合口血栓形成, 出现呼吸困难, 行急诊介入溶栓治疗后恢复良好, 1 年后死于胰腺肿瘤。另有 1 例患者发生心律失常, 2 例术后漏气。无一例患者出现支气管吻合口瘘和吻合口狭窄, 无血管吻合口狭窄, 无手术死亡病例。术后随访至 2018 年 8 月, 平均随访时间为 (16.4±6.4) 个月, 均未见肿瘤复发或转移。

## 3 讨论

随着肺癌普查的日益普及, 局部晚期肺癌占所有肺癌患者的比例正逐渐下降, 目前绝大多数肺癌手术都可以在胸腔镜下完成, 只有少数肺癌患者由于需要血管或支气管重建而改行开胸手术。双袖式肺叶切除术作为治疗肿瘤累及肺动脉、叶支气管和(或)主支气管患者的常用手术方式, 尤其是对左肺上叶肿瘤, 其既可以彻底切除肿瘤, 又可最大程度地保留肺组织, 避免全肺切除, 从而提高患者术后生活质量, 增加对术后化学治疗、放射治疗的耐受性。目前, 对于此类血管、支气管的重建, 多数医疗单位需要在开胸手术下完成, 胸腔镜手术的文献报道仍然较少, 仅见个别报道, 如机器人辅助胸腔镜双袖式肺叶切除术和胸腔镜隆凸重建术<sup>[4-6]</sup>, 表明此类单孔胸腔镜手术的技术在多数医疗单位还不成熟, 尚处于探索阶段。基于这种现状, 同济大学附属上海市肺科医院胸外科尝试采用单孔胸腔镜完成双袖式肺叶切除术, 不仅达到了肿瘤学的根治性切除<sup>[7]</sup>, 还实现了微创手术后患者的快速康复, 进一步提升了单孔胸腔镜的适用范围, 给更多的肺癌患者带来新的治疗选择。

单孔胸腔镜双袖式肺叶切除术的顺利开展不仅需要外科医师娴熟的腔镜手术技术, 还离不开同济大学附属上海市肺科医院创新性肺动脉阻断法——止血带法<sup>[3]</sup>, 以及血管、支气管连续吻合法, 这为单孔胸腔镜下完成各类复杂手术如气管、支气管、隆凸、肺动脉重建术等奠定了坚实基础, 使手术操作简化, 操作更加安全, 减少了术后并发症。

3.1 肺动脉阻断方法 本组患者无一例由于阻断器而导致大出血和中转开胸。相比于以往的血管阻断钳, 止血带法可以把整个阻断器放入胸腔, 不会与其他手术器械相互冲突, 不影响手术操作, 这非常符合单孔胸腔镜手术的特点, 即尽量减少经过单

孔的器械,避免器械间的干扰。为了吻合时近端血管能有足够长度,放置肺动脉近端的血管阻断器应当位于动脉韧带近端,有时动脉粗大、肺动脉压力高,可以放置2个阻断器,彻底阻断血流,防止随着心脏搏动阻断器向远端滑脱。

**3.2 支气管吻合方法** 本研究中支气管的吻合均采用3-0 prolene线连续缝合,其优点在于只用1根缝线吻合可最大程度减少缝线之间的缠绕,节省缝合时间。在缝线时支气管的远近端需要保持适当距离,便于进针和拔针。由于prolene线表面光滑并且两头都有缝针,在完成5~6针后很容易将线收紧;另外,在缝合过程中,需要交替使用2个缝针,以克服单孔下缝合角度差、进针困难的难题。同时,在进针时保持针尖与支气管壁呈垂直位,为此需要通过改变持针器夹持角度,巧妙地旋转缝针以获得满意的进针角度(称之为转针法)。支气管连续吻合的另一大优点是吻合牢靠,吻合口的张力可以通过一根缝线而均匀分配给每一个针眼,从而大大降低组织撕裂和吻合口瘘的风险。吻合时,并不要求支气管膜部对膜部、软骨部对软骨部,因为这与支气管吻合口狭窄和吻合口瘘没有关联。本组患者无一例发生支气管吻合口狭窄和吻合口瘘,充分证明这种方法是安全可靠的。

**3.3 肺动脉吻合方法** 本研究中血管吻合仍然采用5-0 prolene线连续缝合,但较之支气管吻合,血管吻合时间更长,前者一般为20~30 min,而血管吻合往往需要50~60 min。这主要是因为血管柔软而且皱缩在一起,并且随着心跳和呼吸而运动,因此缝合时需要非常轻柔,防止针线割裂血管壁,准确把握边距和针距,做到疏密有致,两端管壁平顺贴合,防止渗血。当缝线两端最终在血管前壁汇合时,则首先开放远端阻断器,一是排除血管内的空气,二是检查有无出血,检查满意后再打结;最后开放近端阻断器,此时遇到少数吻合口出血,多数原因是两端管壁对合不好而留有空隙,对于小的出血可以直接间断缝合1~2针修补漏口,控制出血,但如果出血量大,则应当重新阻断近端血管后再处理破口。在吻合时不必要求内膜对内膜的缝合法来避免血栓形成,而是强调术后抗凝3个月。本组中1例患者出院后因未接受抗凝治疗而发生血管吻合口血栓形成,出现呼吸困难,行急诊介入溶栓治疗后,恢复良好。

总之,本研究结果表明单孔胸腔镜手术不仅按

照肿瘤学治疗原则实现了彻底切除肺癌病灶和系统的淋巴结清扫,达到了开胸手术的治疗效果,又最大程度地降低了手术创伤和术后并发症,体现了微创手术的宗旨。单孔胸腔镜双袖式肺叶切除术正逐步成为一项安全可靠的手术方式,它扩大了单孔胸腔镜的手术指征,为一些局部晚期的肺癌患者实现肿瘤根治性切除和术后快速康复提供了技术保障<sup>[8-10]</sup>。

## [参考文献]

- [1] GONZALEZ-RIVAS D, DELGADO M, FIEIRA E, FERNANDEZ R. Double sleeve uniportal video-assisted thoracoscopic lobectomy for non-small cell lung cancer[J/OL]. *Ann Cardiothorac Surg*, 2014, 3: E2. doi: 10.3978/j.issn.2225-319X.2014.03.13.
- [2] ABU AKAR F, YANG C, LIN L, MIN S J, JIANG L. Intra-pericardial double sleeve uniportal video-assisted thoracoscopic surgery left upper lobectomy[J/OL]. *J Vis Surg*, 2017, 3: 51. doi: 10.21037/jovs.2017.03.07.
- [3] JIANG L, WU L, ROQUE S R, JIANG G. A novel tourniquet technique for transient pulmonary artery occlusion during video-assisted thoracoscopic surgery[J]. *J Thorac Cardiovasc Surg*, 2018, 156: 816-818.
- [4] QIU T, ZHAO Y, XUAN Y, JIAO W. Robotic-assisted double-sleeve lobectomy[J/OL]. *J Thorac Dis*, 2017, 9: E21-E25. doi:10.21037/jtd.2017.01.06.
- [5] LYSCOV A, OBUKHOVA T, RYABOVA V, SEKHNIADZE D, ZUIEV V, GONZALEZ-RIVAS D. Double-sleeve and carinal resections using the uniportal VATS technique: a single centre experience[J]. *J Thorac Dis*, 2016, 8(Suppl 3): S235-S241.
- [6] HUANG J, LI J, QIU Y, XU X, SEKHNIADZE D, CHEN H, et al. Thoracoscopic double sleeve lobectomy in 13 patients: a series report from multi-centers[J]. *J Thorac Dis*, 2015, 7: 834-842.
- [7] MA Z, DONG A, FAN J, CHENG H. Does sleeve lobectomy concomitant with or without pulmonary artery reconstruction (double sleeve) have favorable results for non-small cell lung cancer compared with pneumonectomy? A meta-analysis[J]. *Eur J Cardiothorac Surg*, 2007, 32: 20-28.
- [8] YANG C, ABU AKAR F, CHEN J, JIANG L. Right sleeve pneumonectomy via uniportal video-assisted thoracoscopic approach[J/OL]. *J Thorac Dis*, 2018, 10: E391-E396. doi: 10.21037/jtd.2018.05.58.
- [9] 林磊,蒋雷.单孔胸腔镜肺叶袖式切除术伴血管成形术二例[J]. *中华外科杂志*, 2017, 55: 632-634.
- [10] 蒋雷,刘明,林磊,张雷,姜格宁.单孔胸腔镜右肺上叶袖式切除术两例[J]. *中国胸心血管外科临床杂志*, 2016, 23: 419-420.

[本文编辑] 商素芳