

DOI: 10.16781/j.0258-879x.2019.07.0820

· 病例报告 ·

气肿性膀胱炎 1 例报告

邵阳^{1*}, 叶青¹, 吴晓颖²

1. 武警上海市总队医院泌尿外科, 上海 201103

2. 武警上海市总队医院急诊科, 上海 201103

[关键词] 气肿性膀胱炎; 泌尿系感染; 超声检查; X线计算机体层摄影术

[中图分类号] R 694.3 [文献标志码] B [文章编号] 0258-879X(2019)07-0820-02

Emphysematous cystitis: a case report

SHAO Yang^{1*}, YE Qing¹, WU Xiao-ying²

1. Department of Urology, Hospital of Shanghai Armed Police, Shanghai 201103, China

2. Department of Emergency, Hospital of Shanghai Armed Police, Shanghai 201103, China

[Key words] emphysematous cystitis; urinary tract infection; ultrasonography; X-ray computed tomography

[Acad J Sec Mil Med Univ, 2019, 40(7): 820, inside back cover]

1 病例资料 患者女, 80岁, 因“乏力、腹胀伴呕吐 1 d”于 2018 年 7 月 31 日入院, 初步诊断: (1) 乏力待查; (2) 慢性肾脏病, 5 期; (3) 2 型糖尿病; (4) 高血压, III 级; (5) 冠心病, 纽约心脏协会心功能分级 III 级。患者于 2017 年 11 月开始维持性血液透析治疗, 患 2 型糖尿病已 30 余年, 定时皮下注射胰岛素, 血糖控制尚可。入院后患者除上述主诉外提及“排尿不适和下腹部胀痛(轻微持续隐痛)”。体格检查: 体温(腋表) 36.8 °C、脉搏 83 次/min、呼吸频率 18 次/min、血压 138/72 mmHg (1 mmHg=0.133 kPa), 见患者呈被动平卧体位, 体型偏瘦, 营养差; 双肺呼吸音粗, 心率 83 次/min, 律齐; 腹平软, 无压痛, 膀胱区膨隆, 叩诊呈鼓音, 鼓音区大小约 8 cm×6 cm, 余未见明显异常。实验室检查: 血常规、肝功能、电解质均在正常范围; 肌酐 458 μmol/L, 尿素氮 14.6 mmol/L, 尿酸 318 μmol/L; 空腹血糖 11.8 mmol/L。超声检查结果显示下腹部大量气体干扰, 无法查见膀胱(图 1A), 计算机断层扫描(computed tomography, CT)检查结果显示膀胱体积增大, 内见大量积气, 可见液气平面(图 1B、1C)。予以导尿, 导尿管一入膀胱即可见尿袋被气体填充, 随即流出约 80 mL 茶色混浊尿液, 取尿液分别作常规

检验及微生物学检查和培养。尿常规: 尿糖(-), 尿蛋白(3+), 亚硝酸盐(+), 隐血(3+); 镜检示每高倍视野下红细胞计数为 12~15, 白细胞满视野。尿培养: 大肠埃希菌、产 β-内酰胺酶菌株, 对左氧氟沙星、氨曲南等耐药, 对头孢西丁、美罗培南等敏感。入院后予血液透析, 丹红注射液、阿司匹林改善微循环, 依达拉奉营养神经, 给予莫西沙星注射液经验性抗菌治疗。患者于 2018 年 8 月 3 日在透析过程中突发心肌梗死, 经抢救无效, 于当日死亡。死亡原因: 急性心肌梗死。最终诊断: (1) 慢性肾脏病 5 期; (2) 2 型糖尿病; (3) 高血压 III 级, 很高危; (4) 冠心病, 纽约心脏协会心功能分级 III 级; (5) 气肿性膀胱炎; (6) 急性心肌梗死。

2 讨论 气肿性膀胱炎在临床中罕见, 目前还没有形成统一的诊断标准, 其常见致病菌有大肠埃希菌、克雷伯菌等^[1]。气肿性膀胱炎的发病危险因素包括糖尿病、女性、免疫力低下状态(如器官移植的宿主)、晚期肾病、神经源性膀胱、下尿路梗阻、留置导尿管等^[2]。本例女性患者的致病菌为大肠埃希菌, 罹患 2 型糖尿病且处于慢性肾脏病 5 期, 符合以上发病因素。

[收稿日期] 2018-12-28 [接受日期] 2019-05-01

[作者简介] 邵阳, 硕士, 主治医师。

*通信作者(Corresponding author). Tel: 021-51724398, E-mail: pangmantou@hotmail.com

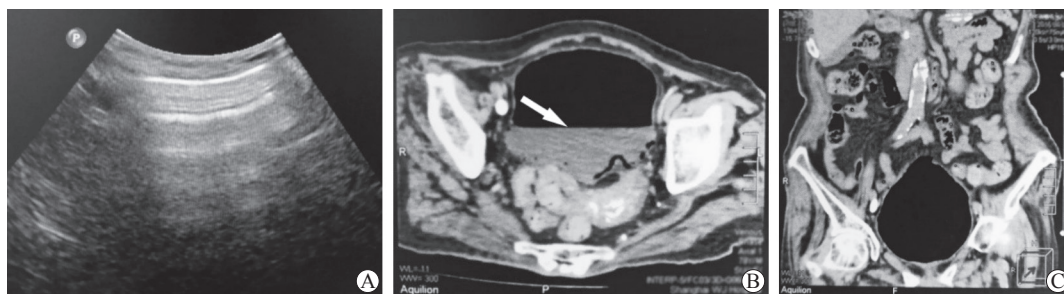


图 1 患者中下腹部超声及 CT 检查结果

A: 超声探查下腹部膀胱区域,显示大量气体干扰,无法查见膀胱; B: 计算机断层扫描 (CT) 横断位,膀胱内见明显积气及液气平面(箭头所示); C: CT 冠状位,截取液气平面以上切面,膀胱内只见气体

有学者推测气肿性膀胱炎产生的原因和过程为: 患者的免疫力低下,尿中富含的糖分、蛋白等营养物质在致病菌的作用下迅速发酵,产生的气体使膀胱内压力增大,压力导致膀胱壁黏膜血供减少,而通过黏膜扩散吸收的气体减少^[3]。也有学者认为致病菌导致膀胱壁内气肿形成,后气体聚积于膀胱壁黏膜下,气体量大时可以溢至膀胱内和(或)膀胱外周的浆膜下^[4]。其具体病理过程有待进一步研究。常见的尿路感染主诉症状有尿频、尿急、尿痛,排尿困难,血尿、发热等,但气肿性膀胱炎患者主诉常不典型,相当比例的患者主诉腹胀,更多的患者主诉由基础疾病引起的全身乏力、纳差等,尤其糖尿病伴有神经源性膀胱的患者,尿路刺激症状不明显^[5]。气肿性膀胱炎的特征性主诉为下腹部坠胀和气尿,即排尿时伴随气体排出,但也有患者完全无症状。本例患者主诉以“乏力”等非特异性症状为主,仅在医师详细追问泌尿系症状时提及“排尿不适,下腹部胀痛”,并未有“气尿”症状。气肿性膀胱炎的下腹部体征明显,主要表现为膀胱区扪及隆起伴叩诊鼓音,但膀胱区的鼓音也易被误认为是肠道气体。首次接泌尿系感染患者,我们常规给予超声检查,很少做 X 线片以及 CT 检查。但对于气肿性膀胱炎,在膀胱中充满气体的情况下超声检查易误认为是肠道气体,在膀胱积气较少的情况下能够勉强诊断,对于大量气体的干扰则无能为力。张驰等^[6]曾报道了 3 例气肿性膀胱炎患者超声检查误诊为“乙状结肠扭转”“绞窄性肠梗阻”“盆腔囊性占位”。

X 线片检查则容易受到肠道气体包括结肠、直肠内气体的影响,也容易与气肿性阴道炎混淆。相对而言,CT 检查能够显示膀胱全貌,且能够排除肠道及阴道来源气体的干扰,是气肿性膀胱炎理想的检查手段。本例患者 CT 检查明确显示了膀胱内积气,因此得以快速诊断,仅行超声检查可能会延误诊断和进一步治疗。

综上所述,临床接诊年老体弱的女性糖尿病患者时,针对尿路感染病例一定要重视膀胱区的触诊和叩诊;对疑似气肿性膀胱炎的病例,尽早行 CT 检查有助于临床医师快速、准确地做出诊断。

[参 考 文 献]

- [1] KNUTSON T. Emphysematous cystitis[J]. Scand J Urol Nephrol, 2003, 37: 361-363.
- [2] MOKABBERI R, RAVAKHAH K. Emphysematous urinary tract infections: diagnosis, treatment and survival (case review series)[J]. Am J Med Sci, 2007, 333: 111-116.
- [3] YOSHIDA K, MURAO K, FUKUDA N, TAMURA Y, ISHIDA T. Emphysematous cystitis with diabetic neurogenic bladder[J]. Intern Med, 2010, 49: 1879-1883.
- [4] 崔二峰,唐永强,李瑞,张国富,姚红霞,赵菊环. 气肿性膀胱炎的 CT 表现[J]. 临床放射学杂志,2010,29:1561-1563.
- [5] WORTMANN G, FLECKENSTEIN J. Incidental discovery of emphysematous cystitis[J]. South Med, 1998, 91: 785-786.
- [6] 张驰,马春峰,张平. 老年女性泌尿生殖器官感染引起急腹症 9 例分析[J]. 河南外科学杂志,2006,12:45-46.

[本文编辑] 商素芳