

DOI: 10.16781/j.0258-879x.2019.08.0914

• 短篇论著 •

联合筋膜鞘悬吊术治疗重度上睑下垂临床分析

张金迪, 梁文君, 张 韵, 曾程程, 周晓晴, 牟 旆, 李 由*

海军军医大学(第二军医大学)长征医院眼科, 上海 200003

[摘要] **目的** 探讨联合筋膜鞘(CFS)悬吊术治疗重度上睑下垂的临床疗效。**方法** 回顾性分析2016年7月至2018年9月在海军军医大学(第二军医大学)长征医院行CFS悬吊手术治疗的43例(68眼)重度上睑下垂患者的临床资料,评价CFS悬吊术治疗重度上睑下垂的效果。评价指标包括角膜中央反射光点至上睑缘中心距离(MRD1)及改善值、睑缘弧度,重睑线成形及并发症。术后随访时间为3~12个月。**结果** 术后3个月,术眼的MRD1平均改善值为(3.84±0.55)mm,上睑下垂程度较术前改善($P<0.01$)。依据MRD1改善程度判断,满意66眼(97.06%, 66/68),改善2眼(2.94%, 2/68),术眼睑缘对称、弧度自然。术后1周患者上睑即可恢复部分活动范围,术后3个月所有患者上睑均可完全闭合。术后并发症少,早期有2例患者发生暴露性角膜炎,局部药物治疗后痊愈。所有患者均未出现眼睑内外翻、倒睫、眼球运动障碍、复视等其他并发症。**结论** CFS悬吊术可有效矫正重度上睑下垂,同时具有外观好、活动自然、创伤小、易重复、并发症少、疗效满意度高等优点,具有临床推广价值。

[关键词] 联合筋膜鞘悬吊术; 眼睑下垂; 治疗结果; 手术后并发症**[中图分类号]** R 777.1 **[文献标志码]** A **[文章编号]** 0258-879X(2019)08-0914-05

Clinical analysis of conjoint fascial sheath suspension in treatment of severe blepharoptosis

ZHANG Jin-di, LIANG Wen-jun, ZHANG Yun, ZENG Cheng-cheng, ZHOU Xiao-qing, MOU Pei, LI You*

Department of Ophthalmology, Changzheng Hospital, Naval Medical University (Second Military Medical University), Shanghai 200003, China

[Abstract] **Objective** To evaluate the clinical effect of conjoint fascial sheath (CFS) suspension in treatment of severe blepharoptosis. **Methods** A total of 43 patients (68 eyes) with severe blepharoptosis were treated with CFS suspension in Changzheng Hospital of Naval Medical University (Second Military Medical University) from Jul. 2016 to Sep. 2018. The clinical data of the 68 eyes with severe blepharoptosis were retrospectively analyzed. The correction effect of this method was evaluated by the margin reflex distance (MRD1) and its improvement, the radian of eyelid margin, the shaping of double eyelid line and complications. The patients were followed up for 3-12 months. **Results** Blepharoptosis was effectively corrected after CFS suspension. Three months after operation, MRD1 was improved by (3.84±0.55) mm and blepharoptosis was significantly improved versus before operation ($P<0.01$). According to MRD1 improvement, 66 eyes (97.06%, 66/68) were satisfactory and 2 eyes (2.94%, 6/68) were improved, with the upper eyelid margin being symmetrical and the radian being natural. The upper eyelid regained part of the movement one week after operation; and 3 months after operation, all patients could completely close the eyes. There were few postoperative complications: 2 cases had exposed keratitis in the early stage, which was cured after drug treatment; and there were no other complications such as eyelid ectropion, trichiasis, eye movement disorder, or diplopia. **Conclusion** CFS suspension is effective for correction of severe blepharoptosis, with the advantage of good appearance, natural activity, minor trauma, easy repetition, less complications, and high satisfaction rate with curative effect, and it is worth popularizing in clinic.

[Key words] conjoint fascial sheath suspension; blepharoptosis; outcomes; postoperative complications

[Acad J Sec Mil Med Univ, 2019, 40(8): 914-918]

上睑下垂是一类眼科临床常见疾病,指上睑提肌功能不良甚至丧失导致上睑部分乃至完全不能上提。根据上睑下垂程度及肌力不同,上睑下垂可

分为轻、中、重3度,其中重度患者常表现为上睑提肌肌力 <4 mm,角膜中央反射光点至上睑缘中心距离(margin reflex distance, MRD1) <1 mm^[1],

[收稿日期] 2019-03-20 **[接受日期]** 2019-06-05**[作者简介]** 张金迪, 硕士, 住院医师. E-mail: 158074443@qq.com

*通信作者(Corresponding author). Tel: 021-81885925, E-mail: 1242884087@qq.com

上睑遮挡视物, 常伴随习惯性抬眉、皱额、后仰视物等不良习惯^[2], 严重影响颜面部及整体美观, 是手术最佳适应证^[3]。目前临床上有多种术式用于矫正上睑下垂, 而 Holmström 等^[4]于 2002 年率先提出的联合筋膜鞘 (conjunct fascial sheath, CFS) 悬吊术因创伤小、易重复等优点, 逐渐受到医患青睐。海军军医大学 (第二军医大学) 长征医院眼科自 2016 年 7 月共为 43 例重度上睑下垂患者行 CFS 悬吊术矫治, 并进行了长期规律随访及观察, 本研究拟对患者术前、术后情况进行回顾分析, 以评价该术式对重度上睑下垂的矫治效果。

1 资料和方法

1.1 临床资料 回顾性分析 2016 年 7 月至 2018 年 9 月在海军军医大学 (第二军医大学) 长征医院眼科行 CFS 悬吊术的重度上睑下垂患者的临床资料, 共 43 例 (68 眼), 其中右眼 10 例、左眼 8 例、双眼 25 例, 男 24 例 (36 眼)、女 19 例 (32 眼), 年龄 15~58 岁, 平均年龄为 (19.70±7.43) 岁。所有患者均符合重度上睑下垂的诊断标准^[5], 所有患者均签署治疗知情同意书并授权使用术前、术后面部照片。本研究经海军军医大学 (第二军医大学) 长征医院医学伦理委员会审批。

1.2 检查项目与评估指标 术前详细询问所有患者病史, 完善眼部一般检查, 注意检查上直肌、上睑提肌及额肌功能, 进行睑裂高度 (palpebral fissure height, PFH)、MRD1、上睑提肌肌力、额肌肌力测量, 明确有无 Bell 现象; 完善全身相关检查, 排除重症肌无力、Horner 综合征、Marcus-Gunn 综合征患者, 排除眼外肌麻痹患者, 排除严重全身疾病患者。所有检查均由 3 位具有丰富临床经验的眼科医师独立完成, 发生争议时议商定结果。所有患者均在术前拍摄面部照片留作记录。所有患者于术后即刻、第 1 天、第 7 天、1 个月、3 个月、6 个月、12 个月随访, 拍摄平视、下视及闭眼状态下的正面照片; 记录 MRD1、PFH 以评估术后疗效, 同时将术后患者眼睑闭合情况、睑缘弧度及结膜脱垂、暴露性角膜炎等并发症发生情况一并纳入评价体系。

本研究以术后 MRD1 的改善值及改善率作为主要临床评价指标。MRD1 测量方法: 患者取站立位, 检查医师面对患者站立, 确保

双方眼睛位于同一水平, 同时助手将一光源置于患者眼前, 排除额肌作用后, 嘱患者直视前方, 用直尺测量第一眼位时的 MRD1 并记录, 结果以 mm 为单位, 如上睑缘低于角膜中央反光点则以负值表示^[6]。疗效评价标准分为满意: MRD1≥2 mm, 睁眼自然, 无抬眉、重睑线成形好, 外观满意, 无严重并发症; 改善: 1 mm≤MRD1<2 mm, 且 MRD1 较术前改善≥2 mm, 重睑线深度、长度欠佳, 并发症轻微; 无效: MRD1<1 mm, 或 1 mm≤MRD1<2 mm, 但 MRD1 较术前改善<2 mm, 伴严重并发症^[7]。

1.3 CFS 悬吊手术方法 (1) 切口设计: 用亚甲蓝标记重睑线, 宽度 5~6 mm, 另一眼为重睑者需参考对侧重睑宽度适当降低 0.5~1 mm, 皮肤松弛者适当切除少量皮肤。(2) 麻醉: 于上睑皮下、睑结膜下浸润麻醉。(3) 分离暴露 CFS: 在 Zeiss 手术显微镜下, 用 Ellman® 90IEC 射频刀沿重睑线切开皮肤、皮下组织, 剪除少量眼轮匝肌, 暴露至睑板上缘 (如脂肪肥厚, 剪除脱出眶脂)。翻转上睑, 自睑板鼻侧垂直睑缘剪开穹窿部结膜, 平行睑缘分离结膜及 Müller 肌, 置标记线于隧道内, 沿睑板上缘平行剪断上睑提肌 Müller 肌复合体, 在两者与结膜间向穹窿方向分离, 暴露增厚的白色 CFS (图 1)。(4) 悬吊上睑: 用 6-0 缝线于外中内 3~5 点间断缝合 CFS 至睑板上缘, 嘱患者平视前方, 调整上睑高度及弧度, 根据情况适当修剪上睑提肌断端长度, 并用 6-0 缝线将上睑提肌 Müller 肌复合体间断缝合于睑板, 7-0 尼龙线间断缝合皮肤切口。(5) 术后处理: 下睑缘中央做一牵引缝线 (Frost 线) 并固定于眉弓上方以保护角膜。所有患者于术后 5~7 d 拆线。

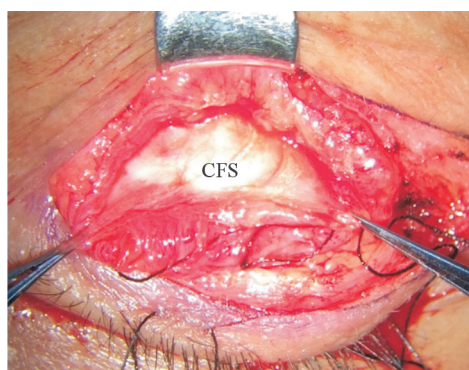


图 1 手术显微镜下分离暴露 CFS 结构
CFS: 联合筋膜鞘

1.4 统计学处理 应用 SPSS 24.0 软件进行统计学分析。计量资料以 $\bar{x} \pm s$ 表示,手术前后比较采用配对 *t* 检验;计数资料以例数和百分数表示。检验水准 (α) 为 0.05。

2 结果

本研究共纳入患者 43 例 (68 眼),术前患眼平均 PFH 为 (4.01 ± 0.79) mm,平均 MRD1 为 (-0.98 ± 0.79) mm。术后随访 3~12 个月。术后 3 个月随访时,43 例 (68 眼) 患者患眼平均 PFH 为 (7.84 ± 0.57) mm,平均 MRD1 为 (2.84 ± 0.57) mm,MRD1 平均改善 (3.84 ± 0.55) mm,上睑下垂程度较术前明显改善 ($P < 0.01$)。依据 MRD1 改善程度判断,满意 66 眼,占 97.06%,改善

2 眼,占 2.94%。满意及改善患者术眼均睑缘对称,弧度自然,外观改善。

术后 1 周患者上睑即可恢复部分活动范围,部分患者此时眼睑即可正常闭合 (图 2),术后 1 个月 3 例患者 [5 眼, 7.35% (5/68)] 在自然状态下轻度上睑闭合不全 (< 2 mm),其余患者自然状态下闭合正常;术后 3 个月所有患者上睑均可完全闭合。术后 1 周有 2 例患者 [3 眼, 4.41% (3/68)] 发生暴露性角膜炎,局部药物治疗 1 周后痊愈。所有患者均未出现眼睑内外翻、倒睫、眼球运动障碍、复视等其他并发症。此外,1 例 1 眼 (1.47%, 1/68) 眼眶肿瘤术后上睑下垂患者在术后 1 个月复发,经二次手术再度矫正达到满意 (图 3)。

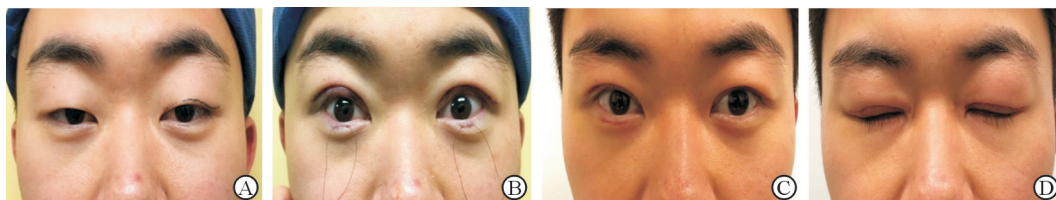


图 2 双眼上睑下垂患者 CFS 悬吊术前后对比

A: 术前睁眼外观照; B: 术后即刻睁眼外观照; C: 术后 1 周睁眼外观照; D: 术后 1 周闭眼外观照. CFS: 联合筋膜鞘

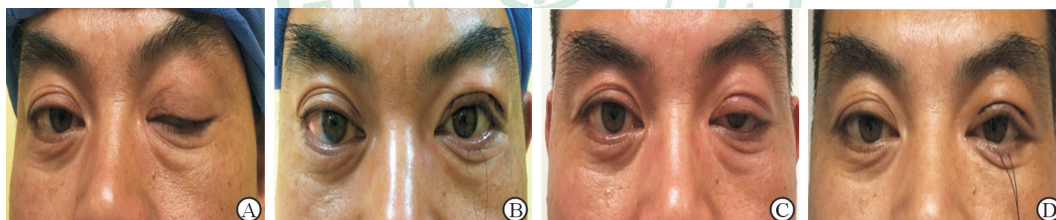


图 3 左眼继发性上睑下垂患者 CFS 悬吊术后复发二次手术矫正效果

A: 术前睁眼外观照; B: 术后即刻睁眼外观照; C: 术后 1 个月左眼上睑下垂复发,二次手术前睁眼外观照; D: 二次手术后即刻睁眼外观照. CFS: 联合筋膜鞘

3 讨论

CFS 是由上睑提肌及上直肌的肌鞘融合而形成的一条致密结缔组织,位于上直肌前 1/3 与上睑提肌之间的肌间隙内,距离结膜上穹窿约 2.5 mm、前后长度约 12.2 mm、厚约 1.1 mm^[8],形似底边朝前的等腰梯形,主要由胶原纤维及弹力纤维组成^[4,8],其中是否含有平滑肌纤维目前尚有争议。该结构于 1805 年由 Tenon 教授首次发现,命名为“上直肌的腱性筋膜”,Tenon 提出,此结构可在上直肌收缩时引起眼球上转,同时拉动上睑^[9]。Lockwood^[10]将该结构命名为“上睑提肌与上直肌的连接纽带”,并认为其可限制上睑提肌过度收缩,同

时起到在上直肌收缩时将收缩力量传递至上睑提肌腱膜的中介作用,从而提升睑板。随后,多位学者对该结构进行了更为深入的解剖学研究,并先后命名为“限制韧带”“横上筋膜扩张”“联合肌鞘”“肌间横韧带”“Check 韧带”等,目前广泛认可的“CFS”命名源自 1932 年 Whitnall^[11]提出的“Conjoint fascial sheath of the levator and superior rectus attached to the conjunctival fornix”,即“附着于结膜穹窿部的提上睑肌及上直肌的联合筋膜鞘组织”。

2002 年,瑞典医师 Holmström 等^[4]首次报道了利用 CFS 结构悬吊睑板矫正上睑下垂的临床术式,即 CFS 悬吊术。报道中,他为 71 例不同程度的先天性上睑下垂患者施行了 CFS 悬吊术,发现该术式对

轻、中、重度先天性上睑下垂的矫正均有效。2011年 Santanelli 等^[12]报道 CFS 悬吊术对于轻、中、重度肌源性上睑下垂、复发性上睑下垂的矫正也有效。这引起了眼整形医师的关注。此后,越来越多我国医师开始在临床尝试开展 CFS 悬吊术并在此基础上进行改良,通过和传统术式比较,发现该术式在中重度上睑下垂矫正时具备正矫率更高、外观更好的优点。

目前临床矫正重度上睑下垂的经典术式首选额肌悬吊法,该术式疗效确切,但存在兔眼、睑球分离、眼球运动不协调、前额皱纹等并发症,患者术后感受不佳^[7]。此外,该法对于先天性额部发育不良、前额外伤或额肌功能差的患者也不适用^[7]。CFS 悬吊术式的出现,为临床医师提供了更多选择。

比较而言,CFS 悬吊术的优点在于:(1)术后睁眼更自然,更具动态效果。CFS 作为一个与 Tenon 囊联系的位处眶内的弹性结构,将睑板与之悬吊,可使眼睑与眼球联动,而组成 CFS 的上睑提肌及上直肌在睁眼时共同受到动眼神经支配,朝向后上方的作用使眼睑上抬及眼球上转运动方向协同一致、贴附正常^[13]。这保证了患者术后睁眼动作最大限度接近生理状况,自然而灵动^[4,12],术眼不易出现眼睑漂浮、迟滞。对单眼患者,术后更易达成对称外观。而额肌悬吊法的动力来源为额肌,额肌的位置在眶外、力量垂直向上,与生理状况下睁眼时上睑提肌作用力方向不同,术后上睑迟滞、睑缘外翻及睑球分离等情况发生率高^[14],远期重睑线也有消失的可能,尤其对单眼手术患者,一段时间后双眼的不对称情况可能会更加明显。

(2)术后上睑运动幅度更好,眼睑闭合不全的恢复时间也明显缩短。CFS 的弹性较好,眼睑活动恢复时间短,暴露性角膜炎发生率低。而传统额肌悬吊术后眼睑闭合恢复时间较长,至少需1个月以上眼睑方可恢复一定活动度,闭合不全恢复时间更长^[15-16],角膜暴露风险高。(3)重复性强,方便再次矫正。由于 CFS 悬吊术保持了相邻组织的解剖关系,手术创伤及瘢痕粘连均较轻,术后无论何时复发仍可较为容易地找到 CFS 结构并行加强固定,且二次调整后复发概率更低。而额肌悬吊改变了正常的解剖关系,瘢痕粘连明显,其弹性及力量会随时间逐渐变差,易复发,再次使用同样术式操作困难、有效率低、复发率更高^[13,17]。(4)恢复快,并发症少。CFS 悬吊术的分离范围局限于

上睑,术中不破坏睁眼相关肌肉及组织,出血少,术后恢复快,并发症也较少。而传统额肌悬吊法分离范围达眉区,损伤大、出血多,易破坏毛囊、肌肉、眶上神经血管丛等重要结构,并引起相关并发症,术后恢复期更长。

我科自2016年开始应用 CFS 悬吊术治疗重度上睑下垂,迄今手术共43例(68眼),效果良好,3个月随访时总体满意率高[97.06%(66/68)],双眼(无论是否单眼手术)对称性好,睑裂高度基本一致,睑缘弧度自然,上睑与眼球贴附度佳,活动自如,无闭合不全,眼睑在外观及功能上均接近正常人,与既往研究结果^[12]相符。本研究中大部分患者在术后1周左右上睑即可恢复一定的活动范围,眼睑闭合不全的程度也有所改善,1个月左右绝大多数患者即可自然闭眼休息,3个月后所有患者均与正常人无异,恢复时间短于既往研究中所报道的 CFS 悬吊术后眼睑闭合不全恢复时间^[15,18]。有2例患者术后1周发生暴露性角膜炎,除此之外,未发生其他并发症。有研究者报道 CFS 悬吊术后会出现眼球运动障碍、复视、结膜脱垂、睑缘畸形等^[14,19]情况,本研究中此类情况未见发生。在复发方面,本研究中仅1例眼眶肿瘤术后继发性上睑下垂患者术后1个月上睑下垂复发并行二次手术,复发率仅为1.47%(1/68),二次手术中发现 CFS 自睑板固定部位撕脱回缩,增加了 CFS 与睑板面的固定针数及深度后,术后未再复发。本研究的复发及二次手术情况也低于既往报道^[12-13]。

从术后恢复效果看,CFS 悬吊手术在矫正重度上睑下垂方面优点突出,复发率低、并发症少,但因解剖位置深,层次复杂,操作具有一定难度,对术者有一定要求。总结手术操作经验,需要重视以下几点:(1)寻找 CFS。准确、迅速地找到及分离 CFS 是手术成功关键,建议保留结膜面切口,自此处贴近结膜面向上分离,到达穹窿水平之后即可较容易找到梯形形态的 CFS 结构,熟练后也可直接皮肤入路逐层分离。由于 CFS 结构同穹窿结膜存在联系,如术中分离结膜与 Müller 肌位置过高可能会损害上穹窿结膜的固定,导致结膜脱垂。(2)评估 CFS。不同患者间、同一患者双眼 CFS 发育程度可能存在较大差异,找到 CFS 后可用镊子牵拉,观察其弹性及力量,如发育不佳,需灵活调整手术方案,以取得最佳疗效。(3)缝

合 CFS。考虑术者分离出的每条 CFS 组织弹性与力量均可能不同,每一缝合点产生的提升力量也不同,术中需要根据上睑的位置,调整缝合点位置,注意双侧对比,以达到理想效果。常规行 3 点缝合,但考虑到针线的切割效应及睑缘形态,最好加至 5~6 个缝合点,同时辅以上睑提肌 Müller 肌复合体的加强缝合,这样就不易产生睑缘切迹、成角畸形;还能利用残余上睑提肌的力量进一步增强提升效果;术中嘱患者配合上下转动眼球,更可避免误缝上直肌造成复视。(4)显微操作。显微镜下操作,视野清晰,可便于快速分辨各层间解剖结构,找到 CFS 结构,且不易损伤周围组织。

综上所述, CFS 悬吊矫正重度上睑下垂效果良好,术眼外形美观、睁闭自然,并具有创伤小、恢复快、重复性好、并发症少等优点,可作为重度上睑下垂矫正术式之一进行临床推广。同时,由于目前关于该术式的报道仍较少,未来有必要开展更多设计更严谨、样本量更大及随访时间更长的临床观察研究,以明确其长期疗效及远期并发症情况。

【参考文献】

- [1] PETER N M, KHOOSHABEH R. Open-sky isolated subtotal Muller's muscle resection for ptosis surgery: a review of over 300 cases and assessment of long-term outcome[J]. *Eye (Lond)*, 2013, 27: 519-524.
- [2] LIU H P, SHAO Y, LI B, YU X, ZHANG D. Frontalis muscle transfer technique for correction of severe congenital blepharoptosis in Chinese patients: an analysis of surgical outcomes related to frontalis muscle function[J]. *J Plast Reconstr Aesthet Surg*, 2015, 68: 1667-1674.
- [3] 刘杰,李洋. 儿童先天性重度上睑下垂的手术治疗[J]. *中华眼外伤职业眼病杂志*, 2012, 34: 357-359.
- [4] HOLMSTRÖM H, BERNSTRÖM-LUNDBERG C, OLDFORS A. Anatomical study of the structures at the roof of the orbit with special reference to the check ligament of the superior fornix[J]. *Scand J Plast Reconstr Surg Hand Surg*, 2002, 36: 157-159.
- [5] 范先群. 眼整形外科学[M]. 北京:北京科学技术出版社, 2009:114-116.
- [6] PUTTERMAN A M. Margin reflex distance (MRD) 1, 2, and 3[J]. *Ophthalmic Plast Reconstr Surg*, 2012, 28: 308-311.
- [7] XING Y, WANG X, CAO Y, DING X, LIN M, LI J, et al. Modified combined fascia sheath and levator muscle complex suspension with Müller muscle preservation on treating severe congenital ptosis[J]. *Ann Plast Surg*, 2019, 82: 39-45.
- [8] HWANG K, SHIN Y H, KIM D J. Conjoint fascial sheath of the levator and superior rectus attached to the conjunctival fornix[J]. *J Craniofac Surg*, 2008, 19: 241-245.
- [9] TENON J R, NAUS J, BLANKEN R. Anatomical observations on some parts of the eye and eyelids[J]. *Strabismus*, 2003, 11: 63-68.
- [10] LOCKWOOD C B. The anatomy of the muscles, ligaments, and fasciae of the orbit, including an account of the capsule of Tenon, the check ligaments of the recti, and the suspensory ligaments of the eye[J]. *J Anat Physiol*, 1885, 20(Pt 1): i2-25.
- [11] WHITNALL S E. Anatomy of the human orbit and accessory organs of vision[J]. *Can Med Assoc J*, 1932, 27: 576.
- [12] SANTANELLI F, PAOLINI G, RENZI L F, LONGO B, PAGNONI M, HOLMSTRÖM H. Correction of myopathic blepharoptosis by check ligament suspension: clinical evaluation of 89 eyelids[J]. *J Plast Surg Hand Surg*, 2011, 45(4/5): 194-199.
- [13] 王振军,刘柳,王恒. 联合筋膜鞘(CFS)悬吊术治疗额肌瓣悬吊术后复发重度上睑下垂[J]. *中国美容医学*, 2016, 25: 30-33.
- [14] 郭燕,杨慧玲,谢琳辉,陶利娟,肖志刚. 联合筋膜鞘悬吊术与额肌腱膜悬吊术治疗儿童重度上睑下垂的对比分析[J]. *中国斜视与小儿眼科杂志*, 2018, 26: 25-27.
- [15] SOOHOO J R, DAVIES B W, ALLARD F D, DURARIAL V D. Congenital ptosis[J]. *Surv Ophthalmol*, 2014, 59: 483-492.
- [16] HOU D, LI G, FANG L, LI B. Frontalis muscle flap suspension for the correction of congenital blepharoptosis in early age children[J/OL]. *PLoS One*, 2013, 8: e53185. doi: 10.1371/journal.pone.0053185.
- [17] 王振军. 结膜上穹窿联合筋膜鞘悬吊术治疗先天性重度上睑下垂[J]. *世界最新医学信息文摘*, 2015, 15: 40-42.
- [18] MEDEL R, VASQUEZ L, WOLLEY DOD C. Early frontalis flap surgery as first option to correct congenital ptosis with poor levator function[J]. *Orbit*, 2014, 33: 164-168.
- [19] 魏星,杨丽,刘月丽,刘平平. Check 韧带悬吊法治疗重度先天性上睑下垂[J]. *中华整形外科杂志*, 2016, 32: 410-413.

【本文编辑】 商素芳