

DOI: 10.16781/j.0258-879x.2020.03.0342

• 病例报告 •

假性甲状旁腺功能减退症 1 例报告

刘晓腾¹, 张英¹, 孙启天², 金凤表², 侯瑞田¹, 高宇^{2*}

1. 承德医学院附属医院心脏电生理室, 承德 067000

2. 承德医学院附属医院内分泌科, 承德 067000

[关键词] 假性甲状旁腺功能减退症; 手足抽搐; 甲状旁腺激素; 钙; 磷

[中图分类号] R 582.2

[文献标志码] B

[文章编号] 0258-879X(2020)03-0342-03

Pseudohypoparathyroidism: a case report

LIU Xiao-teng¹, ZHANG Ying¹, SUN Qi-tian², JIN Feng-biao², HOU Rui-tian¹, GAO Yu^{2*}

1. Department of Cardiac Electrophysiology, Affiliated Hospital of Chengde Medical College, Chengde 067000, Hebei, China

2. Department of Endocrinology, Affiliated Hospital of Chengde Medical College, Chengde 067000, Hebei, China

[Key words] pseudohypoparathyroidism; hand and foot twitching; parathyroid hormone; calcium; phosphorus

[Acad J Sec Mil Med Univ, 2020, 41(3): 342-344]

1 病例资料 患者女, 29岁, 因“间断手足抽搐 20 余年, 加重 1 年”于 2019 年 7 月 15 日入住承德医学院附属医院。患者于 20 余年前多次因寒冷、情绪激动出现手足抽搐, 表现为双侧手指伸直, 拇指内收, 强直痉挛, 踝关节伸直, 四肢肌张力增高, 无意识丧失、口吐白沫, 每次持续约 1 h 后自行缓解, 每年发作 10 余次。1 年前患者上述症状发作较前频繁, 每月发作 3~4 次, 每次持续 1~2 h 后自行缓解, 伴头晕、头痛, 就诊于承德医学院附属医院神经内科门诊。于 2018 年 4 月 2 日完善头颅 MRI 检查示脑内多发异常信号, 考虑钙化可能 (图 1A、1B); 查甲状旁腺激素 (parathyroid hormone, PTH) 为 367.60 pg/mL (正常参考值为 15.00~65.00 pg/mL), 血钙 1.23 mmol/L (正常参考值为 2.11~2.52 mmol/L), 血磷 2.43 mmol/L (正常参考值为 0.85~1.51 mmol/L), 给予碳酸氢钠 3 片 600 mg 每天 3 次、骨化三醇 0.25 μg 每天 3 次口服治疗。患者未规律服药, 仍有间断抽搐发作, 并出现头晕、耳鸣及视物旋转, 遂于 2019 年 7 月 15 日入住承德医学院附属医院内分泌科进一步治疗。

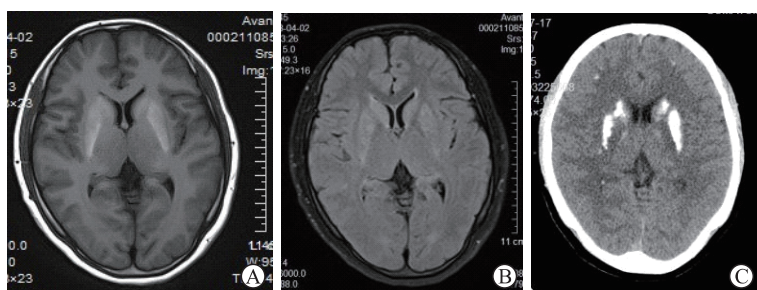


图 1 患者影像学检查结果

A, B: 磁共振成像 T1 加权 (A) 和 T2 抑脂序列 (B) 示双侧基底节区及双侧脑室旁多发异常高信号, 考虑钙化; C: 头颅计算机断层扫描检查示双侧基底节区可见对称性高密度钙化影

患者既往无头颈部手术史及放射治疗史。家族中无类似病例。体格检查: 血压 90/60 mmHg

(1 mmHg=0.133 kPa), 身高 162 cm, 体质量 54 kg, BMI 为 20.58 kg/m², 心、肺、腹部无异常, 面神经叩击征阴性, 束臂

[收稿日期] 2019-07-30 [接受日期] 2019-11-20

[作者简介] 刘晓腾, 硕士生. E-mail: 1270107731@qq.com

*通信作者 (Corresponding author). Tel: 0314-2279662, E-mail: yugao815@163.com

加压试验可疑阳性。辅助检查：血钙 1.56 mmol/L，血磷 2.29 mmol/L，血镁及碱性磷酸酶在正常参考值范围内，PTH 为 378.20 pg/mL，尿钙为 2.20 mmol/24 h，尿磷 17.7 mmol/24 h。查垂体功能六项未见异常，双能 X 线吸收法测骨密度结果正常，心电图正常，头颅 CT 检查示双侧小脑齿状核、双侧基底节区、双侧额叶见对称性高密度钙化影（图 1C），脑血管多普勒超声检查未见异常。诊断为假性甲状旁腺功能减退症（pseudohypoparathyroidism, PHP）。给予骨化三醇 0.25 μg 每天 2 次、碳酸钙 D3 片 600 mg 每天 3 次口服治疗。经治疗患者病情好转，未再发作抽搐，血钙逐渐升高，住院期间血钙波动在 1.46~1.78 mmol/L，于 2019 年 7 月 22 日出院。

2 讨论 PHP 指一组遗传性疾病，其特征为低血钙、高血磷和 PTH 抵抗。根据外源性给予 PTH 刺激后尿中 cAMP 的变化，PHP 分为 PHP1 和 PHP2 两种类型。与 PHP2 相比，在给予 PTH 刺激后 PHP1 患者尿中 cAMP 增加不明显，这是由于 G 蛋白 α 亚基（G protein subunit α, Gα）缺陷引起，Gα 在激活腺苷酸中起关键作用。同时 cAMP 是下游信号转导的第二信使，除了对 PTH 的反应外，该下游信号转导途径还参与其他多种激素的作用，包括生长激素释放激素（growth hormone releasing hormone, GHRH）、黄体生成素（luteinizing hormone, LH）、卵泡刺激素（follicle stimulating hormone, FSH）和促甲状腺激素（thyroid stimulating hormone, TSH）等^[1-2]。

PHP1 进一步分为 3 个亚型，即 PHP1A、PHP1B 和 PHP1C。PHP1A 是由母体 Gs 蛋白 α 亚基（G protein α subunit, GNAS）基因突变导致功能缺陷引起。Gα 在人体参与多种功能，因此 PHP1A 的特征性表现是对 PTH 以外的多种激素（包括 TSH、GHRH、LH 和 FSH 等）具有抵抗性及造成 Albright 遗传性骨营养不良（Albright's hereditary osteodystrophy, AHO）；另外肥胖也被认为是 PHP1A/C 患者的特征，这可能与静息能量消耗减少和内脏脂肪堆积增加直接相关，其表现包括圆脸、身材矮小、肢体短缩和智力低下。PHP1C 是 PHP1 的特殊亚型，由于所有突变位点都聚集在 Gα 的羧基末端区域，从而影响受体激活^[3]。根据家族史，PHP1B 在临床上分为散发性和家族性 PHP1B。家族性 PHP1B 为常染色体显性遗传，通常是由突触融合蛋白 16（syntaxin 16, STX16）缺失引起，STX16 位于 GNAS 上游 220 kb 处，是一种远程印记基因位点，可维持差异甲基化区（differentially

methylated region, DMR）GNAS A/B；转录起始位点（transcriptional start site, TSS）-DMR 的甲基化^[4]。散发性 PHP1B 大多由于 DMR 甲基化广泛破坏引起，如 20q 父系单亲二倍体（patUPD20q）可出现广泛的 DMR 甲基化异常，这种形式的 PHP 被认为是不可遗传的^[5]。

PHP2 患者分子缺陷未知，推测是 cAMP 下游信号通路发生异常。这类患者可能未表现出典型的 AHO 特征，但由于维生素 D 缺乏而有骨骼畸形。目前在这类患者中已经发现了 cAMP 依赖性蛋白激酶 1α 型调节亚基蛋白（protein kinase cAMP-dependent regulatory type 1α, PRKAR1α）和磷酸二酯酶 4D（phosphodiesterase 4D, PDE4D）突变^[6]。

本例患者幼年起病，多次因寒冷、情绪激动等诱因出现手足抽搐，无身材矮小等 AHO 表现，生物化学检查表现为血钙明显降低、血磷升高及 PTH 水平明显升高，头颅 CT 检查示双侧小脑齿状核、双侧基底节区、双侧额叶见对称性高密度钙化影，故 PHP 诊断成立。临床上 PHP1A 和 PHP1B 最多见，该患者无明显的 AHO 表现和语言、智力异常，除 PTH 外无其他激素抵抗表现，无家族史且发病年龄稍晚，考虑散发性 PHP1B 可能性大，但基于资源和条件有限，未能进行 PTH 兴奋试验及基因诊断。

2.1 鉴别诊断 在大多数 PHP 患者中，最重要的临床表现是 PTH 抵抗引起低钙血症而导致的手足抽搐症状，影像学检查常有颅内多发对称性钙化，伴有骨骼发育异常。现围绕 PHP 临床表现、实验室检查及影像学特点进行鉴别。（1）原发性甲状旁腺功能减退症^[7]：患者常反复发作手足抽搐，Chvostek 征（+）和 Trousseau 征（+），实验室检查血钙常低于 2 mmol/L、血磷常高于 2 mmol/L，同时血 PTH 明显低于正常，外源性给予 PTH 后尿磷及尿 cAMP 增加。（2）假假性甲状旁腺功能减退症：主要表现为出生后骨骼发育受限，皮下骨化形成骨瘤和骨斑块等，但血 PTH、血钙、血磷正常，无 PTH 抵抗表现。（3）特发性对称性大脑基底核钙化症（Fahr 病）：常由于慢性低钙血症和相关高磷血症导致颅内钙沉积，临床表现为智力发育迟缓、癫痫发作、手足搐搦，头颅 CT 检查示两侧对称性基底节区异常多发性钙化，但血 PTH、血钙、血磷等生物化学指标正常，既无 PTH 抵抗又无 AHO 表现。（4）维生素 D 缺乏性手足抽搐症：此病多见于 6 个月以内婴儿，以无热

性惊厥最常见,发作后神志清醒,无神经系统体征,常有牙齿及骨骼发育不良、O形腿和X形腿等佝偻病表现,血钙明显低于正常,但血PTH正常,无AHO表现。

2.2 治疗

2.2.1 最新治疗理念及理论依据 由于PHP限制了近端肾小管通过 1α 羟化酶将25-羟维生素D转化成 $1,25$ -二羟维生素D,因此患者通常需要补充骨化三醇^[8]。由于远端肾小管重吸收钙的机制完好,钙和骨化三醇联合治疗通常不会增加尿钙;但血清钙正常后,尿钙排泄可能增加,在这种情况下,将血钙控制在正常范围的低值可以较好地防止高钙尿症的发生。因此每天补充1~2 g钙通常足以将血钙水平提高至正常范围,并能阻止肠道磷酸盐的吸收以避免高磷酸盐血症。同时膳食中应补充钙,以减少肠道磷酸盐的吸收。骨化三醇的半衰期短,为2~3 h,通常以0.25~0.50 μg 的起始剂量每天至少2次使用。碳酸氢D2或D3的使用可以参照美国医学研究所2011年制定的标准^[9],但不应给予太大剂量,因为高剂量可导致血清25-羟维生素D增加,严重时可引起高钙血症和肾功能不全。此外,噻嗪类利尿剂可限制尿中钙的流失,这可能有助于稳定或改善PHP患者的血清钙水平。但长期使用噻嗪类利尿剂易导致尿中钾的流失,因此需要补充钾以预防低钾血症。除此之外,不建议将PTH用于PHP患者,因为血清PTH水平已经处于较高水平,体内PTH抵抗很难使外源性PTH产生有益效果^[10]。

2.2.2 急性低钙血症的处理^[11] 当患者因严重低血钙导致抽搐时,可立即给予10%葡萄糖酸钙10 mL+葡萄糖注射液10 mL缓慢静脉推注,通常症状立即缓解;如果患者反复低钙性抽搐,可给予10%葡萄糖酸钙100 mL+5%葡萄糖液1 000 mL,按50 mL/h静脉滴注;如果病情严重,抽搐仍未缓解,可短期内辅以地西洋或苯妥英钠肌内注射,以迅速控制抽搐与痉挛。

PHP患者通常因突发抽搐而就诊于神经内科或急诊科,容易被误诊为癫痫发作等神经系统疾病。临床工作中如遇到以手足抽搐为主要表现的患者时,应注意完善头颅CT、电解质检查,必要时检测PTH水平,以便早期诊断PHP,降低患者死亡率。

[参考文献]

- [1] THIELE S, WERNER R, GRÖTZINGER J, BRIX B, STAEDT P, STRUVE D, et al. A positive genotype-phenotype correlation in a large cohort of patients with pseudohypoparathyroidism type I a and pseudo-pseudohypoparathyroidism and 33 newly identified mutations in the *GNAS* gene[J]. *Mol Genet Genomic Med*, 2015, 3: 111-120.
- [2] JÜPPNER H. Genetic and epigenetic defects at the *GNAS* locus cause different forms of pseudohypoparathyroidism[J]. *Ann Endocrinol (Paris)*, 2015, 76: 92-97.
- [3] TAJAJ O, HANN S, AYTURK U, WARMAN M L, JÜPPNER H. Mice maintain predominantly maternal *Gas* expression throughout life in brown fat tissue (BAT), but not other tissues[J]. *Bone*, 2017, 103: 177-187.
- [4] MANTOVANI G, ELLI FM. Pseudohypoparathyroidism type I b in 2015[J]. *Ann Endocrinol (Paris)*, 2015, 76: 101-104.
- [5] CHU X, ZHU Y, WANG O, NIE M, QUAN T, XUE Y, et al. Clinical and genetic characteristics of pseudohypoparathyroidism in the Chinese population[J]. *Clin Endocrinol (Oxf)*, 2018, 88: 285-294.
- [6] ELLI F M, BORDOGNA P, DE SANCTIS L, GIACHERO F, VERRUA E, SEGNI M, et al. Screening of *PRKARIA* and *PDE4D* in a large Italian series of patients clinically diagnosed with Albright hereditary osteodystrophy and/or pseudohypoparathyroidism[J]. *J Bone Miner Res*, 2016, 31: 1215-1224.
- [7] 葛均波,徐永健,王辰.内科学[M].9版.北京:人民卫生出版社,2018:716-717.
- [8] LOPES M P, KLIEMANN B S, BINI I B, KULCHETSCKI R, BORSANI V, SAVI L, et al. Hypoparathyroidism and pseudohypoparathyroidism: etiology, laboratory features and complications[J]. *Arch Endocrinol Metab*, 2016, 60: 532-536.
- [9] ROSS A C, MANSON J E, ABRAMS S A, ALOIA J F, BRANNON P M, CLINTON S K, et al. The 2011 report on dietary reference intakes for calcium and vitamin D from the Institute of Medicine: what clinicians need to know[J]. *J Clin Endocrinol Metab*, 2011, 96: 53-58.
- [10] CLARKE B L. Pseudohypoparathyroidism: a case-based approach[M]//CAMACHO P M. *Metabolic bone diseases*. Cham: Springer, 2019: 67-81.
- [11] 中华医学会骨质疏松和骨矿盐疾病分会,中华医学会内分泌分会代谢性骨病学组.甲状旁腺功能减退症临床诊疗指南[J].*中华骨质疏松和骨矿盐疾病杂志*, 2018, 11: 323-337.

[本文编辑] 杨亚红