

DOI: 10.16781/j.0258-879x.2020.09.1052

• 病例报告 •

特殊条件下术中弧形针定位法取出手掌异物 1 例报告

赵佳玮¹, 周飞龙², 于跃^{3*}

1. 第二军医大学(海军军医大学)长海医院眼科, 上海 200433
2. 第二军医大学(海军军医大学)长海医院手术室, 上海 200433
3. 第二军医大学(海军军医大学)长海医院甲乳外科, 上海 200433

[关键词] 异物取出; 手掌; 弧形针定位法; X线透视检查

[中图分类号] R 658.2

[文献标志码] B

[文章编号] 0258-879X(2020)09-1052-02

Arc-shaped needle localization method under special circumstances for palm foreign body extraction: a case report

ZHAO Jia-wei¹, ZHOU Fei-long², YU Yue^{3*}

1. Department of Ophthalmology, Changhai Hospital, Naval Medical University (Second Military Medical University), Shanghai 200433, China
2. Operating Room, Changhai Hospital, Naval Medical University (Second Military Medical University), Shanghai 200433, China
3. Department of Thyroid and Breast Surgery, Changhai Hospital, Naval Medical University (Second Military Medical University), Shanghai 200433, China

[Key words] foreign body extraction; palm; arc-shaped needle localization; fluoroscopy

[Acad J Sec Mil Med Univ, 2020, 41(9): 1052, inside back cover]

1 病例资料 患者男, 25岁, 因“鱼刺刺入右手手掌2 h”于2019年11月28日至某岛礁医院就诊。患者自诉就诊前曾自行拔出部分鱼刺。体格检查见右手手掌距示指根部2 cm处有一长约5 mm伤口, 伤口处未见明显异物。行局部超声检查未见明显异常回声, 但X线透视下见第二掌骨远端尺侧有一长约2.77 mm的短条状稍高密度影(图1A), 考虑为鱼刺残留, 遂于局部麻醉下行局部切开异物

取出术。术中根据体表定位逐层切开, 由于异物体积过小, 伤口逐层切开后未见鱼刺断端, 因此难以明确鱼刺断端的具体位置。于是在伤口处缝合一枚7 mm×17 mm弧形针, 在X线透视协助定位下明确异物与弧形针的相对位置与深度(图1B)后梭形切除异物所在区域组织, 最终在切除组织中发现1节半透明、长条状鱼刺, 术后X线透视检查明确鱼刺被完整切除(图1C)。

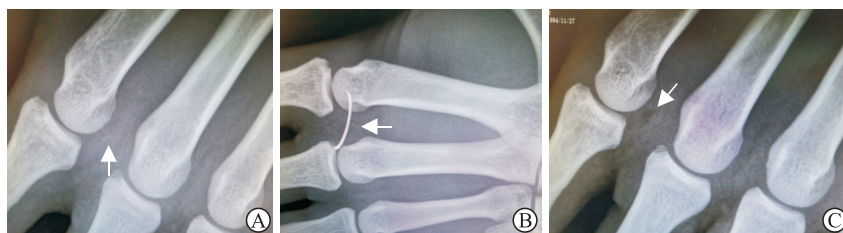


图1 患者术前、术中、术后影像学检查结果

A: 术前X线透视下见右手第二掌骨远端尺侧有一短条状稍高密度影(箭头), 长约2.77 mm; B: 术中缝合一枚7 mm×17 mm弧形针(箭头), 经X线透视定位异物与弧形针的相对位置; C: 术后X线透视显示异物被完整切除(箭头)

2 讨论 软组织中微小非金属异物的残留常易引发一系列急慢性并发症, 如化脓、局部疼痛、形成肉

芽肿, 甚至会引起神经、血管、肌腱等损伤, 因此要尽可能将体内异物取出^[1]。术前和术中的精确定位

[收稿日期] 2019-12-26

[接受日期] 2020-06-18

[作者简介] 赵佳玮, 硕士. E-mail: zjw_mark@163.com

*通信作者(Corresponding author). Tel: 021-31161644, E-mail: dr-array@hotmail.com

是体内微小异物成功取出的关键^[2]。目前用于辅助异物定位的技术有三维CT定位^[3-4]、新型激光定位^[5-6]等,但这些方法均需要相关的仪器设备。在岛礁、偏远地区或野战救护等特殊条件下,只配置最基础的影像检查设备,如X线机、多普勒超声波诊断仪等,上述的新型辅助定位技术无法实施开展。通过对某岛礁医院收治的本例患者的治疗,我们认为在检查设备相对缺乏的特殊条件下,术中使用弧形针缝合并借助X线透视辅助定位是一种简易、直观的定位方法。弧形针缝合定位的使用不仅可以反映异物与缝针平面的相对位置,同时也可以有效反映微小异物的相对深度。对本例患者应用弧形针后,可以看到异物的深度就在缝针的中间较深处,将异物所在区域组织做一梭形切除后在切除组织中发现了残留鱼刺,术后X线透视检查证明鱼刺被完整切除。

综上所述,术中弧形针定位法是一种简易、精准、费用低廉且只需具备最基础医疗设备的一种手术技巧,为特殊条件下患者四肢微小异物的取出提供了一种新的解决方案。在具体实践中,还应根据实际异物的大小及深度,挑选不同规格的弧形针进行定位,

进一步提高准确性。

[参考文献]

- [1] 章开衡,沈尊理,黄燮青.手部外伤性异物的治疗体会[J].组织工程与重建外科杂志,2011,7:338-339.
- [2] 黄燮青,侯明钟,袁启智,缪勇,蔡燕娴,滕可颖,等.手部异物摘除的体会[J].中华手外科杂志,1995,11(S1):61.
- [3] 赵影颖,陈东.CT三维重建技术在面颈部异物诊治中的临床应用[J].中国全科医学,2013,16:3244-3247.
- [4] KAI T, SEN X, LIU X Y, LIANG J L, QIU T, TAN J N, et al. Small metal soft tissue foreign body extraction by using 3D CT guidance: a reliable method[J]. Eur J Radiol, 2012, 81: 3339-3343.
- [5] 陆沛骅,姜里强,周潘宇,吴江红,孙涛,李岩,等.新型激光定位导航系统在人体组织内异物取出中的应用[J].中国急救医学,2018,38:660-664.
- [6] HE B, XU C, MAO Y, MAO J, SHEN L, WEI H, et al. A novel navigation system to guide metallic foreign body extraction[J]. Int J Comput Assist Radiol Surg, 2016, 11: 2105-2110.

[本文编辑] 商素芳

