

DOI: 10.16781/j.0258-879x.2021.08.0932

• 短篇论著 •

国产靶向刀冷冻消融治疗早期原发性肝细胞瘤的临床效果

顾小强¹, 陶 华², 徐家华¹, 李 鑫¹, 李宏伟¹, 武 清^{1*}

1. 上海中医药大学附属龙华医院肿瘤科, 上海 200032

2. 复旦大学附属闵行医院放射科, 上海 201199

[摘要] **目的** 探讨国产靶向刀冷冻消融治疗早期原发性肝细胞瘤的近期疗效及安全性。**方法** 于2017年1月1日至2019年6月30日, 招募上海中医药大学附属龙华医院肿瘤科行CT引导下国产靶向刀冷冻消融治疗的早期原发性肝细胞瘤患者共23例。记录冷冻消融术中的影像学信息、不良反应、术后复发和死亡情况, 评价国产靶向刀治疗早期原发性肝细胞瘤的肿瘤消融情况、手术相关并发症、无进展生存期和1年总生存率。**结果** 23例患者中21例在国产靶向刀冷冻消融术中冰球完全覆盖肿瘤, 2例为不完全覆盖, 完全消融率为91.3% (21/23)。23例患者无进展生存期为12.0 (7.0, 12.0)个月, 1年总生存率为95.7% (22/23)。Kaplan-Meier生存分析显示肿瘤长径之和、肿瘤并发症均与靶向刀冷冻消融术后无进展生存有关 (P 均=0.028)。多因素Cox回归分析显示, 肿瘤长径之和与肿瘤并发症是靶向刀冷冻消融术后无进展生存的独立影响因素 (P 均<0.05)。23例患者术后肝功能均未见明显异常, 3例患者出现少量腹水, 2例出现少量咯血, 均无严重并发症发生。**结论** 靶向刀冷冻消融治疗早期原发性肝细胞瘤安全、有效。

[关键词] 肝肿瘤; 肝细胞瘤; 冷冻消融术; 治疗结果; 安全性

[中图分类号] R 735.7

[文献标志码] A

[文章编号] 0258-879X(2021)08-0932-05

Clinical effect of AccuTarget cryoablation for the treatment of early primary hepatocellular carcinoma

GU Xiao-qiang¹, TAO Hua², XU Jia-hua¹, LI Xin¹, LI Hong-wei¹, WU Qing^{1*}

1. Department of Oncology, Longhua Hospital, Shanghai University of Traditional Chinese Medicine, Shanghai 200032, China

2. Department of Radiology, Minhang Hospital, Fudan University, Shanghai 201199, China

[Abstract] **Objective** To investigate the short-term efficacy and safety of AccuTarget cryoablation in the treatment of early primary hepatocellular carcinoma. **Methods** A total of 23 patients with early primary hepatocellular carcinoma who underwent CT-guided AccuTarget cryoablation in the Department of Oncology of Longhua Hospital, Shanghai University of Traditional Chinese Medicine from Jan. 1, 2017 to Jun. 30, 2019 were recruited. The imaging information during cryoablation, adverse reactions, postoperative recurrence, and deaths were recorded to evaluate the ablation, postoperative complications, progression-free survival and 1-year overall survival rate of the early primary hepatocellular carcinoma treated with AccuTarget cryoablation. **Results** Among the 23 patients, 21 achieved the ice hockey complete coverage of the tumor during AccuTarget cryoablation, 2 cases had incomplete coverage, and the complete ablation rate was 91.3% (21/23). The progression-free survival was 12.0 (7.0, 12.0) months, and the 1-year overall survival rate was 95.7% (22/23). Kaplan-Meier survival analysis showed that the sum of tumor diameter and postoperative complications were related to the progression-free survival after AccuTarget cryoablation (both $P=0.028$). Multivariate Cox regression analysis showed that the sum of tumor diameter and postoperative complications were independent factors of the progression-free survival after AccuTarget cryoablation (both $P<0.05$). No obvious abnormality of the liver function was found in the 23 patients, 3 patients had a small amount of ascites, 2 patients had a small amount of hemoptysis, and no serious complications occurred. **Conclusion** AccuTarget cryoablation is safe and effective in the treatment of early primary hepatocellular carcinoma.

[Key words] liver neoplasms; hepatocellular carcinoma; cryoablation; treatment outcome; safety

[Acad J Sec Mil Med Univ, 2021, 42(8): 932-936]

[收稿日期] 2021-01-05 [接受日期] 2021-03-31

[基金项目] 上海申康医院发展中心专科疾病临床“五新”转化项目 (16CR3039A)。Supported by “Five-New” Translational Project on Specialist Diseases of Shanghai Hospital Development Center (16CR3039A).

[作者简介] 顾小强, 主治医师。E-mail: 17478742@qq.com

*通信作者 (Corresponding author). Tel: 021-64385700, E-mail: wuqing19580917@163.com

原发性肝细胞癌（以下简称肝癌）是一种常见的恶性肿瘤，手术切除是其首选治疗方法，但手术完全切除率仅为 10%~20%^[1]。消融术作为肝癌的常规治疗手段，已被国内外确定为小肝癌的根治手段，方法有射频消融、微波消融、冷冻消融、高功率超声聚焦消融、激光消融和无水乙醇注射治疗等。与其他消融技术相比，冷冻消融具有消融冰球边界清楚、激活机体肿瘤免疫功能、不损伤大血管、术中无明显疼痛等优势^[2]。自 20 世纪 90 年代以来，冷冻消融被广泛用于治疗前列腺癌、肝癌、肺癌、肾癌等，并取得了较好的疗效^[3-4]，但由于操作技术水平、治疗经验、仪器设备及患者病情等不同，个体的治疗效果差异大，复发率及并发症发生率较高。目前我国采用的冷冻消融设备主要以美国和以色列进口的氩氦刀为主。氩氦刀使用氩气、氦气这 2 种高压气体作为冷媒和热媒，但价格昂贵，阻碍了该技术的临床普及。国产靶向刀低温冷冻治疗系统（以下简称靶向刀）使用价格便宜的工业常规压力氩气和氮气作为冷媒，利用电加热复温完成热循环，治疗成本相对较低。本研究探讨国产靶向刀冷冻消融治疗原发性肝细胞癌的安全性及临床疗效，以期靶向刀在原发性肝细胞癌中的临床应用提供参考。

1 资料和方法

1.1 病例资料 2017 年 1 月 1 日至 2019 年 6 月 30 日，于上海中医药大学附属龙华医院肿瘤科招募符合巴塞罗那肝癌临床分期系统标准的 A 期原发性肝细胞癌患者 23 例。纳入标准：（1）年龄为 18~75 岁，性别不限；（2）符合肝细胞癌影像学特征和病理组织学诊断；（3）单发肿瘤最大径≤5 cm，或多发肿瘤数目≤3 个且最大径≤3 cm；（4）肝功能 Child-Pugh 分级为 A 或 B 级；（5）接受国产靶向刀冷冻消融治疗。排除标准：（1）拒绝签署研究知情同意书；（2）CT 对病灶显示不清；（3）病灶距离肝包膜<1 cm；（4）合并不可纠正的梗阻性黄疸；（5）预期生存期不超过 3 个月。本研究通过上海中医药大学附属龙华医院伦理委员会审批（2016LCSY310）。

1.2 研究方法

1.2.1 仪器与设备 冷冻设备采用上海导向医疗

系统有限公司生产的 AT-2008- II 型靶向刀，以氩气和氮气作为冷媒，以电加热为热媒。本组病例全部使用刀头直径为 1.5 mm 的直角冷刀。影像学引导设备采用美国 GE 公司 16 排螺旋 CT。

1.2.2 治疗方法 根据患者的术前影像学资料，依据病灶的位置、大小及与胆管、大血管、膈肌、胸膜的距离，选择合适的体位（仰卧、俯卧或侧卧位），设计最优进针路线。经 CT 引导下确定进针点和进针角度及深度。体表定位标记后，常规消毒铺巾，在 0.5% 利多卡因局部麻醉下采用 18 G 穿刺针穿刺肿瘤靶区，引入导丝，置入 5 F 血管鞘，再经由血管鞘置消融刀于设计冷冻靶区，启动靶向刀冷冻靶区迅速降温，以双循环各 15 min 低温模式（即启动靶向刀，靶区快速降温至 -150~-160 °C，冷冻时间持续 15 min，每隔 5 min 通过 CT 评估冷冻范围；1 次循环冷冻结束后快速复温 2 min 左右，靶区温度升至 0 °C 左右后迅速开启第 2 次循环冷冻，继续每隔 5 min 通过 CT 评估冷冻范围）。术中对于最大径>3 cm 的肿瘤或多发肿瘤，根据需要放置多根针，尽量保证冰球覆盖靶病灶边缘至少 5 mm。术毕快速复温至常温后退出冷刀，经血管鞘由扩张管推送数条明胶海绵条封堵穿刺道，于穿刺点敷料覆盖。然后再次通过 CT 观察明确无明显胸腔积液、腹水、气胸后送返病房，常规止血、吸氧、心电监测、对症处理。

1.2.3 随访及疗效评估 术后监测生命体征 24 h；术后 3 d 内行腹部 CT 复查，观察有无胸腔积液、腹水、气胸；术后 3 d 内复查血常规、肝肾功能；每 2 个月行增强 CT 或 MRI 检查评价病灶变化，同时检测甲胎蛋白水平的动态变化，随访截止时间为 2020 年 6 月 30 日，主要观察终点是 1 年无进展生存（progression-free survival, PFS）。采用改良实体瘤疗效反应的评价标准（modified response evaluation criteria in solid tumors, mRECIST）评价临床疗效：完全缓解，即所有目标病灶在增强检查动脉期均无强化；部分缓解，即目标病灶在增强检查动脉期的强化区域肿瘤长径之和不超过原目标病灶长径之和的 30%；疾病稳定，即未达部分缓解或强化区域肿瘤长径之和增加未达疾病进展；疾病进展，即目标病灶在增强检查动脉期的强化区域肿瘤长径之和不少于原目标病灶长径之和的 20% 或出

现新病灶。

1.3 统计学处理 应用SPSS 21.0软件进行统计学分析。呈偏态分布的计量资料以中位数(下四分位数,上四分位数)表示;计数资料以例数表示。采用Kaplan-Meier法分析肿瘤长径之和与PFS时间的相关性,采用多因素Cox回归模型分析PFS的独立影响因素。检验水准(α)为0.05。

2 结果

2.1 一般资料 共23例患者入组,男18例,女5例,均经病理学检查确诊为原发性肝细胞癌。6例患者无肝炎病史,17例有乙型肝炎病史(其中1例合并有丙型肝炎病史);17例甲胎蛋白水平 ≤ 200 ng/mL,6例甲胎蛋白水平 > 200 ng/mL;肿瘤长径之和 < 5 cm者17例,5~8 cm者6例;靶向刀冷冻消融术中冰球完全覆盖肿瘤21例,不完全覆盖2例,完全消融率为91.3%(21/23)。术后2个月复查上腹部增强CT行疗效评价,结果显示完全缓解21例(91.3%),部分缓解2例,所有患者在冷冻消融术后均未接受其他治疗,不完全覆盖的2例患者均未接受补充消融治疗。

2.2 术后并发症 23例患者冷冻消融术后肝功能均未见明显异常;术后3例患者出现少量腹水,2例出现少量咯血,无患者出现胸腔积液和气胸等严重并发症。

2.3 术后生存分析 23例患者均随访12个月以上,PFS为12.0(7.0,12.0)个月。以1年为界,23例

患者中10例(43.5%)出现新发病灶,但均未见手术部位复发。术后1年内死亡1例,1年总生存率为95.7%(22/23)。Kaplan-Meier生存分析显示肿瘤长径之和与PFS有关,其中肿瘤长径之和 < 5 cm者的PFS为12.0(7.5,12.0)个月, ≥ 5 cm者的PFS为6.5(3.3,10.5)个月,差异有统计学意义($P=0.028$,图1);肿瘤并发症亦与PFS有关,无并发症者的PFS为12.0(9.5,12.0)个月,有并发症者的PFS为4.0(3.0,7.0)个月,差异有统计学意义($P=0.028$)。多因素Cox回归分析(表1)显示肿瘤长径之和($P=0.033$)与肿瘤并发症($P=0.007$)是靶向刀冷冻消融术后PFS的独立影响因素,年龄、性别、乙型肝炎病史、甲胎蛋白水平、肿瘤是否完全覆盖均与PFS无关(P 均 > 0.05)。

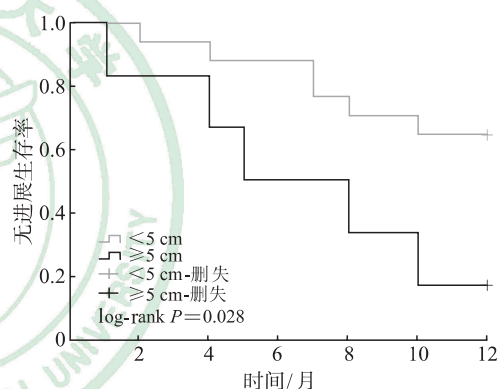


图1 Kaplan-Meier法分析肿瘤长径之和与无进展生存期之间的关系

表1 23例原发性肝细胞癌患者的无进展生存影响因素分析

指标	分组	N	回归系数	标准误	Wald	P值	HR (95% CI)
年龄	< 60 岁 ^a	10					
	≥ 60 岁	13	0.97	0.91	1.16	0.282	2.65 (0.45, 15.63)
性别	男 ^a	18					
	女	5	-2.21	1.36	2.61	0.106	0.11 (0.01, 1.60)
乙型肝炎病史	无 ^a	6					
	有	17	-0.99	0.88	1.28	0.259	0.37 (0.06, 2.08)
甲胎蛋白	≤ 200 ng·mL ^{-1a}	17					
	> 200 ng·mL ⁻¹	6	0.96	0.87	1.23	0.268	2.62 (0.48, 14.39)
肿瘤长径之和	< 5 cm ^a	17					
	≥ 5 cm	6	1.69	0.79	4.57	0.033	5.42 (1.15, 25.54)
肿瘤覆盖情况	不完全 ^a	2					
	完全	21	-0.35	1.44	0.06	0.808	0.70 (0.04, 11.90)
肿瘤并发症	有 ^a	18					
	无	5	3.02	1.13	7.82	0.007	20.56 (2.25, 187.42)

^a:对照组.HR:风险比;CI:置信区间.

3 讨论

冷冻疗法是基于焦耳-汤姆逊效应使目标区域的温度在短时间内降至 $-160\text{ }^{\circ}\text{C}$ 以治疗某些疾病的方法。冷冻消融术后短时间内细胞结构较完整,其坏死过程持续3~7 d;冷冻消融可导致血流淤积和微血栓形成,且能使死亡的瘤细胞释放大量肿瘤抗原^[5]。与氩氦刀相比,本研究使用的国产靶向刀利用高压预冷氮氩混合气节流降温的二级制冷技术,术中冷冻及复温速率更快,冷冻能量较高,杀灭肿瘤细胞更彻底、消融范围更大。

消融治疗目前是早期不可切除肝癌的一线治疗选择。在消融治疗中,射频消融术因其较好的疗效和安全性而获得了关键地位^[6]。近期有多项研究比较了射频消融与冷冻消融治疗肝癌的临床效果和安全性。Wang等^[7]研究结果显示两组患者的总生存率和无复发生存率差异均无统计学意义,但冷冻消融组的局部进展率远低于射频消融。Yu等^[8]研究显示微波消融与射频消融治疗的早期肝癌患者的生存及复发结局差异均无统计学意义。本组病例的完全消融率为91.3% (21/23),中位PFS为9.1个月,12个月内死亡1例,23例病患中10例(43.5%)肝内出现新病灶。在一项纳入符合米兰标准的866例经皮冷冻消融治疗患者的研究中,832例(96.1%)患者获得完全缓解,并发症发生率为2.8% (23例),但没有治疗相关死亡发生;5年累积局部肿瘤复发率为24.2%,多发肿瘤、肿瘤大小 $>3\text{ cm}$ 和同一病灶反复消融是局部复发的独立危险因素^[9]。本组病例的复发率(43.5%)较上述文献高,考虑与我国肝硬化所致原发性肝细胞癌的特点有关:(1)肝炎肝硬化所致肝细胞癌进展快、预后差;(2)我国肝细胞癌的多中心起源更为多见。

射频消融、微波消融能产生更高的瘤内温度和更大的消融范围,但消融边界多在术中显示不清,而冷冻消融能产生清晰的消融边界,消融范围较大且不损伤周围组织结构,具有更大的局部治疗优势。Rong等^[10]报道肝癌患者经冷冻消融术后的主要并发症发生率仅为2.8%。本组23例患者中仅有5例术后发生并发症且均可以控制。与手术或射频消融、微波消融治疗相比,冷冻消融具有相似的生存结局,且肿瘤局部进展及术后并发症发生率较

低^[9,11]。此外,冷冻消融术在局部麻醉下进行,且患者术中耐受好,可直接破坏周围神经纤维,并能减少炎症因子对神经末梢的刺激,手术本身有术后止痛作用。本组病例均使用血管鞘,避免了冷冻刀多次直接穿刺而造成的创伤,并且手术后经鞘置入明胶海绵条封堵穿刺道止血,故本组病例均无明显术后出血相关并发症。

较多的患者在接受微波或射频消融治疗过程中会出现剧烈疼痛,且疼痛持续时间与消融时间呈正相关,肿瘤较大者的疼痛持续时间可超过15 min,因此上海中医药大学附属龙华医院肿瘤科开展的微波消融及射频消融术均在静脉麻醉下进行,仅冷冻消融可在局部麻醉下进行。本组患者均经局部麻醉后,在治疗过程中无消融导致的疼痛。

本课题组在之前的临床实践中,多次观察到晚期肝癌患者经冷冻消融减瘤后远处转移病灶逐渐缩小,称之为“远隔效应”。Soanes等^[12]和Ablin等^[13]的研究同样发现前列腺癌患者在接受冷冻消融治疗后肺部转移病灶可自动消退。Perkins等^[14]报道冷冻治疗后的小鼠引流淋巴结内示踪抗原明显增多,且抗原内树突状细胞增多。Qu等^[15]研究发现小鼠皮下移植肝癌模型在接受冷冻治疗后自然杀伤细胞活性增强。Dumolard等^[16]对13例晚期肝癌患者进行冷冻治疗,并通过检测其术前、术后的细胞因子发现,术后IL-10水平降低,TNF- α 水平及Th1/Th2比值均增高;并且除了冷冻消融局部的肿瘤坏死外,也观察到远处肿瘤的缩小。因本研究治疗的目标患者均为早期原发性肝细胞癌,在研究中没有观察到体液免疫相关的影像学表现,同时在试验设计时未将手术前后患者的免疫状态列为观察指标,后续研究将着重分析冷冻消融术前、术后肿瘤相关特异性抗原被激发、暴露及再发细胞毒性T淋巴细胞免疫反应的原因。

本研究为小样本临床研究,是国产冷冻设备靶向刀用于肝细胞癌冷冻消融的经验总结。由于样本量较小,难以准确得出影响肝细胞癌患者预后的参数,如肿瘤未完全消融与PFS的关系等。同时,由于样本量的限制,难以分析肝细胞癌的特点,如包膜下或膈顶部肿瘤冷冻消融的效果是否比热消融更好等。后续将继续增大样本量,以充分阐明哪些肝细胞癌患者能从靶向刀获益。

国产靶向刀冷冻消融治疗原发性肝细胞癌患

者的PFS与其他消融方式相近,但冷冻消融的消融范围大、消融边界清晰、不良反应少,同时具有免疫激活的优势。国产靶向刀治疗肝细胞癌的安全性和有效性与进口冷冻消融设备相近,未来值得推广。由于本组资料样本较少,远期疗效有待进一步观察。

[参考文献]

- [1] ZHANG B H, ZHANG B X, ZHANG Z W, HUANG Z Y, CHEN Y F, CHEN M S, et al. 42, 573 cases of hepatectomy in China: a multicenter retrospective investigation[J]. *Sci China Life Sci*, 2018, 61: 660-670.
- [2] HANANEL N, GARZON J, GORDON P H. Hepatic resection for colorectal liver metastases[J]. *Am Surg*, 1995, 61: 444-447.
- [3] 王辅明,刘敬禹,杨朝爱,陈文会,江旭,杨继金. 国产冷冻设备(靶向刀)治疗肝癌临床应用[J]. *介入放射学杂志*, 2018, 27: 530-533.
- [4] 钱建新,顾小强,焦晓栋,王湛,武清. 冷冻消融序贯化疗治疗晚期非小细胞肺癌的疗效观察[J]. *介入放射学杂志*, 2014, 23: 579-583.
- [5] HINSHAW J L, LUBNER M G, ZIEMLEWICZ T J, LEE F T Jr, BRACE C L. Percutaneous tumor ablation tools: microwave, radiofrequency, or cryoablation: what should you use and why?[J]. *Radiographics*, 2014, 34: 1344-1362.
- [6] FACCIORUSSO A, SERVIDDIO G, MUSCATIELLO N. Local ablative treatments for hepatocellular carcinoma: an updated review[J]. *World J Gastrointest Pharmacol Ther*, 2016, 7: 477-489.
- [7] WANG C P, WANG H M, YANG W W, HU K W, XIE H, HU K Q, et al. Multicenter randomized controlled trial of percutaneous cryoablation versus radiofrequency ablation in hepatocellular carcinoma[J]. *Hepatology*, 2015, 61: 1579-1590.
- [8] YU J, YU X L, HAN Z Y, CHENG Z G, LIU F Y, ZHAI H Y, et al. Percutaneous cooled-probe microwave versus radiofrequency ablation in early-stage hepatocellular carcinoma: a phase III randomised controlled trial[J]. *Gut*, 2017, 66: 1172-1173.
- [9] XU J, NODA C, ERICKSON A, MOKKARALA M, CHARALEL R, RAMASWAMY R, et al. Radiofrequency ablation vs. cryoablation for localized hepatocellular carcinoma: a propensity-matched population study[J]. *Anticancer Res*, 2018, 38: 6381-6386.
- [10] RONG G, BAI W, DONG Z, WANG C, LU Y, ZENG Z, et al. Long-term outcomes of percutaneous cryoablation for patients with hepatocellular carcinoma within Milan criteria[J/OL]. *PLoS One*, 2015, 10: e0123065. DOI: 10.1371/journal.pone.0123065.
- [11] NAULT J C, SUTTER O, NAHON P, GANNE-CARRIÉ N, SÉROR O. Percutaneous treatment of hepatocellular carcinoma: state of the art and innovations[J]. *J Hepatol*, 2018, 68: 783-797.
- [12] SOANES W A, ABLIN R J, GONDER M J. Remission of metastatic lesions following cryosurgery in prostatic cancer: immunologic considerations[J]. *J Urol*, 1970, 104: 154-159.
- [13] ABLIN R J, SOANES W A, GONDER M J. Elution of *in vivo* bound antiprosthetic epithelial antibodies following multiple cryotherapy of carcinoma of prostate [J]. *Urology*, 1973, 2: 276-279.
- [14] PERKINS G A, JACKSON D R, SPIROU G A. Resolving presynaptic structure by electron tomography [J]. *Synapse*, 2015, 69: 268-282.
- [15] QU S B, WORLIKAR T, FELSTED A E, GANGULY A, BEEMS M V, HUBBARD R, et al. Non-thermal histotripsy tumor ablation promotes abscopal immune responses that enhance cancer immunotherapy[J/OL]. *J Immunother Cancer*, 2020, 8: e000200. DOI: 10.1136/jitc-2019-000200.
- [16] DUMOLARD L, GHELFI J, ROTH G, DECAENS T, MACEK JILKOVA Z. Percutaneous ablation-induced immunomodulation in hepatocellular carcinoma[J/OL]. *Int J Mol Sci*, 2020, 21: 4398. DOI: 10.3390/ijms21124398.

[本文编辑] 杨亚红