


· 中青年学者论坛 ·



薛磊 海军军医大学(第二军医大学)第二附属医院胸外科主任,教授、主任医师,医学博士,海军军医大学(第二军医大学)A级优秀教师、硕士生导师,上海理工大学硕士生导师。担任中华医学会胸心血管外科学分会青年委员、上海市医学会胸外科专科分会委员兼秘书。入选首届上海市医学会“青年菁英”、上海市教育委员会“曙光计划”、上海市人才发展资金资助项目。担任中国科学技术协会第299次青年科学家论坛执行主席。长期从事胸部战创伤体系化研究、胸部肿瘤诊疗转化一体化研究。主持国家自然科学基金等课题10余项,获专利授权10余项,发表科研论文50余篇,主编、副主编、参编专著和教材共8部。

DOI:10.16781/j.CN31-2187/R.20220374

严重胸部创伤诊治: 焦点和未来

韩乾宇, 薛磊*

海军军医大学(第二军医大学)第二附属医院胸外科, 上海 200003

[摘要] 随着现代工业、交通运输业的快速发展,创伤发生率逐年升高,已成为1~45岁年龄段人口致死的首位原因。胸部创伤直接导致的死亡占创伤死亡的25%,成为仅次于颅脑损伤的重要死亡原因。严重胸部创伤(SCT)是指各种暴力外伤等因素造成胸壁及其胸腔内部重要脏器严重损伤,以致呼吸、循环功能障碍。近年来,诸如人工智能、损伤控制外科、电视辅助胸腔镜手术等新技术、新理念日新月异,极大丰富了临床胸部创伤的诊治。笔者结合当前胸部创伤临床诊治焦点,阐述新技术、新理念为胸部创伤诊治带来的新变化及新挑战,希望为SCT临床治疗提供参考、建议,从而提高患者救治率及生存率。

[关键词] 严重胸部创伤; 损伤控制外科; 微创外科; 并发症

[中图分类号] R 655 **[文献标志码]** A **[文章编号]** 2097-1338(2022)07-0721-08

Diagnosis and treatment of severe chest trauma: focus and future

HAN Qian-yu, XUE Lei*

Department of Thoracic Surgery, The Second Affiliated Hospital of Naval Medical University (Second Military Medical University), Shanghai 200003, China

[Abstract] With the rapid development of industry and transportation, the incidence of trauma is increasing year by year, and trauma has become the leading cause of death among population aged 1-45 years. Chest trauma is a significant cause of mortality, being responsible for 25% of trauma-related deaths, only next to craniocerebral injury. Severe chest trauma (SCT) refers to the severe injury of chest wall and important internal organs caused by various factors such as violent trauma, resulting in respiratory and circulatory dysfunction. In recent years, new technologies and concepts, such as artificial intelligence, damage control surgery, and video-assisted thoracoscopic surgery, are progressing with each passing day, greatly enriching the clinical diagnosis and treatment of chest trauma. Considering the current focus of clinical diagnosis and treatment of chest trauma, this paper expounds new changes and challenges brought by new technologies and concepts for the diagnosis and treatment of chest trauma, hoping to provide reference and suggestions for the clinical treatment of SCT, so as to improve the treatment rate and survival rate of patients.

[收稿日期] 2022-05-04

[接受日期] 2022-07-01

[基金项目] 上海市军民融合发展专项项目(JMRHCY-2019-019)。Supported by Special Project of Shanghai Military-Civilian Integration Development Program (JMRHCY-2019-019).

[作者简介] 韩乾宇, 硕士生, 住院医师. E-mail: hqysmmu1977@163.com

*通信作者(Corresponding author). Tel: 021-81885702, E-mail: tommyxuel@smmu.edu.cn

[Key words] severe chest trauma; damage control surgery; minimally invasive surgery; complications

[Acad J Naval Med Univ, 2022, 43(7): 721-728]

创伤是人类社会面临的普遍问题,是现代社会青壮年的头号杀手,不仅威胁人类的身体健康和生命安全,也给社会造成了巨大的经济损失^[1]。全球范围内,胸部创伤的发生率很高,占有创伤的10%~15%,直接导致的死亡人数占有创伤死亡人数的25%^[2]。根据《简明损伤定级标准》(abbreviated injury scale, AIS) 2005 (AIS2005)和伤情稳定性分级,将AIS≥3分且能够威胁生命或潜在威胁生命的胸部损伤定义为严重胸部创伤(severe chest trauma, SCT)。无论是平时还是战时,SCT都有着极高的死亡率及并发症发生率。近年来,损伤控制外科(damage control surgery, DCS)、床旁超声、人工智能(artificial intelligence, AI)联合医学影像、胸腔镜技术、胸主动脉损伤腔内修复术、体外膜氧合(extracorporeal membrane oxygenation, ECMO)等新理念、新技术为胸部创伤救治带来了巨大变化。不断认识和应用新技术、新理念,提高SCT救治水平,应该是SCT诊治的焦点。

1 聚焦救治理念

SCT的救治始终贯彻创伤的整体理念,忌以偏概全、只聚焦局部、忽略整体。DCS的未来理念和现场救治理念将更加注重整体的生命支持及新技术的手术队伍培训,为后送和确定性手术提供机会,并将提高患者的生存率作为首要任务。DCS的规范流程最早由美国宾夕法尼亚大学创伤治疗中心提出,其核心是将危重伤员解剖学损伤的及时修复转变为危重伤员病理生理学危急状态的及时控制^[3]。严重创伤患者常并发致死三联征(低体温、凝血功能障碍、酸中毒),如不及时纠正,患者病情往往迅速恶化,甚至死亡。改变过去早期即行确定性手术的理念,通过早期简化手术迅速稳定严重创伤患者的病理生理状态,使患者获得充分的复苏时间,后期再行确定性修复重建手术,可显著降低患者的死亡率^[4]。早期采取腔镜下止血、胸腔闭式引流、肺门血管钳夹、血管栓塞、胸廓填塞和临时真空封闭等简易措施,术后外科ICU进行复苏治疗,待患者病情稳定、生理指标基本恢复正常后对损伤组

织、器官行确定性手术,是DCS理念在SCT中的应用^[5]。

损伤控制复苏(damage control resuscitation)是近年来由DCS发展而来的新概念。传统早期复苏强调大量液体快速复苏,以保证脏器和组织的有效灌注,却忽视了严重创伤患者早期面临的凝血功能障碍。据统计,严重创伤早期接受2 L以上晶体的患者凝血功能障碍发生率>40%,接受3 L以上晶体的患者凝血功能障碍发生率>50%^[6]。损伤控制复苏强调通过以血浆为主的血制品达到止血复苏的目的,可防止稀释性凝血病的发生,纠正凝血功能障碍。Holcomb等^[7]开展的一项多中心临床研究表明,给予严重创伤患者按1:1:1比例输注血浆、血小板和红细胞,止血效果明显优于按1:1:2的比例,24 h内失血死亡患者人数减少。允许性低血压是损伤控制复苏的另一重要组成部分,即将平均动脉压控制在65 mmHg(1 mmHg=0.133 kPa)左右,以减少手术止血前不必要的出血及过度复苏导致的大量血管充盈、组织间隙水肿,从而降低创伤患者急性呼吸窘迫综合征(acute respiratory distress syndrome, ARDS)和多器官功能衰竭的发病风险。

DCS理念符合SCT患者的病理生理,可最大限度保留患者的生理功能,提高抢救成功率。随着微创外科、介入治疗等对第一阶段的有效处理,以及ICU重症医学水平的不断提高,DCS必将在提高SCT患者生存率方面发挥不可忽视的作用。

2 聚焦早诊技术

SCT患者病情进展迅速,早期诊断、早期评估十分重要。目前用于胸部创伤早期诊断的方法各有其优缺点,需根据患者生命体征、病情严重程度作出最佳选择。目前创伤患者医院急诊中最主要、最有效的诊断方式为全身CT,但需要多次搬动患者,易导致二次伤害,而危重患者不适宜搬动,导致检查受限。床旁胸部X线片、床旁超声凭借简单易行、准确率较高等特点,可帮助伤情不稳定的患者得到及时、有效的诊断。随着便携式超声仪的问世与发展,近年来超声检查在创伤的院前急救

中应用越来越多,超声检查依托现场快速、有效评估,有助于引导患者迅速至具备救治条件的医疗机构进行救治^[8]。Chan等^[9]对9项研究汇总分析发现,超声对气胸的灵敏度和特异度分别为0.91和0.99,X线片的灵敏度和特异度分别为0.47和1.00,无肺滑动和彗星尾伪影是报告最多的气胸超声征象。meta分析表明,超声诊断血胸的灵敏度和特异度分别为67%和99%,X线片的灵敏度和特异度则分别为54%和99%^[10]。Turk等^[11]研究表明,相较于X线片,超声不仅对肋骨骨折灵敏度高,还能发现X线片无法诊断的肋软骨骨折。此外,与诊断性心包穿刺术相比,超声已成为诊断心脏压塞的首选方法。超声检查在气胸、血胸、肋骨骨折诊断中表现出显著优越性,有取代常规胸部X线片的趋势,在院前及院内急救环节应该积极配备超声设备,推广超声这一便捷且诊断灵敏性高的技术。

对于生命体征稳定以后的患者,CT因分辨率高,图像处理功能强大,以及能够清楚显示肋骨骨折及其数量、骨折位置、血气胸、肺挫裂伤、心包积血和纵隔血肿(或气肿)等优点,成为SCT伤情评估的金标准。创伤诊断时间紧迫,然而在数百张薄层CT图像上检测、分类往往耗时费力,在长时间工作后容易误诊、漏诊。文献报道,肋骨骨折的平均漏诊率高达20.7%^[12]。这极有可能导致患者预后不良或引发医疗纠纷。随着深入学习技术的发展,AI作为计算机辅助诊断工具,成为在影像诊断领域的研究热点,AI可以高灵敏地检出创伤相关损伤并对损伤严重程度进行快速分层,优化急诊诊疗流程^[13]。Zhou等^[14]创建的算法模型帮助5名放射科医师将诊断肋骨骨折的平均灵敏度从0.624增加到0.863(增加了0.239, $P=0.008$),诊断的平均精确度从0.803提高到0.911($P=0.008$),并且还缩短了诊断时间。同时,AI的应用也带来了新的挑战。首先,各种算法模型建立在大量医疗数据的基础上,如何保护患者的隐私权及数据安全颇为重要。其次,当前标准化、规范化数据库的建立严重缺乏,各类算法模型与最优解相去甚远。由大型创伤救治中心、综合三甲医院牵头,创建标准化、规范化的胸部创伤数据,将推动医学影像+AI在SCT救治领域的进一步发展,有望用于SCT CT图像的初筛和风险分层,从而极大提高创伤诊断效率。结合移动CT、便携CT联合AI快速诊断将是现场诊断技术的发展趋势。

3 聚焦外科手段

3.1 胸腔镜手术的常规应用 自20世纪90年代以来,腔镜技术快速发展,已成功应用于胸膜活检及肺癌、食管癌、纵隔肿瘤等疾病的诊治。胸腔镜在SCT诊治中也体现出如下显著优势:(1)创伤小,切口软组织免于撑开器的挤压损伤,对骨膜压迫破坏少,术后切口疼痛感较开放手术切口减轻。(2)疼痛较轻,术后咳嗽、咳痰顺畅,肺部感染等并发症的风险较低,住院时间短,恢复迅速。(3)对于肋膈角、胸顶部等传统手术视野盲区可进行全面、细致的探查,能够发现隐蔽性出血点或损伤。

约70%的胸部创伤患者合并血胸,单纯血胸通常行闭式引流治疗,容易导致胸腔积存血凝块,胸腔感染甚至脓胸的发生率高达20%^[15]。Bagnenko等^[16]研究显示,对于中量或大量血胸,电视辅助胸腔镜手术(video-assisted thoroscopic surgery)可帮助医师准确判断损伤部位及严重程度,同时进行止血、积血清液等处理,可使胸腔引流时间缩短2.2倍,死亡率降低1.3倍,胸腔感染及脓胸发生率显著下降。膈肌损伤一般比较隐匿,其漏诊率可达30%^[17],当放射学检查不确定时,诊断性胸腔镜检查被视为外科治疗的主要工具^[18]。此外,胸腔镜还广泛应用于食管、气管破损的治疗,很大程度上减少了开放手术对患者造成的创伤。

尽管腔镜技术在胸部创伤的诊断和治疗中更具优势,但不如传统手术方式直观,且处理创伤更加烦琐、耗时,不加评估即对所有患者采取腔镜治疗并不可取。一般认为,血流动力学不稳定或经术前检查怀疑心脏、大血管损伤是胸腔镜手术的绝对禁忌证;影像学提示胸膜严重粘连或既往有胸膜固定术病史、胸外科手术史及严重的肺部挫伤是胸腔镜手术的相对禁忌证,上述情况应考虑行急诊开胸手术^[19]。

相对传统手术方式,腔镜技术对医疗机构软硬件条件要求较高,外科医生熟练掌握腔镜技术的培养周期更长,这都在一定程度上限制了腔镜技术在基层医院的开展。腔镜手术对SCT的治疗效果是肯定的,但仍要依据创伤严重程度及实际医疗条件进行综合评估,严格把握指征。目前机器人手术相较胸腔镜手术优势不显著,主要是准备工作相对烦琐、时间窗不允许。未来远程操控技术瓶颈得以解

决,实现远程手术,将有助于提高SCT尤其是需要手术的SCT患者的救治成功率。

3.2 肋骨骨折的内固定治疗 创伤人群中肋骨骨折的发生率为9%~10%,死亡率高达12%^[20]。考虑到人类肋骨皮质相对较薄及其具有倾斜骨折的倾向,肋骨骨折的修复在技术上具有挑战性。传统肋骨骨折治疗以保守治疗为主,并通过疼痛管理、胸廓外加压固定、呼吸道管理、机械通气等手段干预,骨折多在2~4周内自行愈合,治疗并不要求严格地解剖复位对合断端。但有研究表明,高达59%的保守治疗肋骨骨折患者后期遭受慢性疼痛困扰,尤其是合并有连枷胸时,此外,有超过76%的患者会遗留长期残疾^[21],超过30%的患者无法重返全职工作^[22]。

与保守治疗相比,肋骨骨折内固定术可显著改善术后通气,减少呼吸机依赖、住院时间、院内死亡率及并发症发生率,还可改善肋骨骨折不愈合或畸形愈合导致的胸壁畸形及慢性疼痛^[23]。随着内固定技术的改进和新材料(镍钛记忆合金环抱器、重建塑形钢板)的使用,肋骨骨折内固定术开展愈来愈方便、快捷,当前连枷胸患者行肋骨骨折内固定术已得到国内外指南认可^[23-25]。对于非连枷胸肋骨骨折,《创伤性肋骨骨折手术治疗中国专家共识(2021版)》指出有以下情形者可考虑内固定术治疗:(1)非连枷胸肋骨骨折>3根,断端移位;(2)合并其他需要剖胸探查手术者;(3)伴重度疼痛且早期非手术治疗无效者^[24]。关于内固定干预时机,Pieracci等^[26]提出在伤后3d内行手术治疗,可以缩短患者机械通气、ICU及住院时间,减少医疗费用,同时降低气管切开率。当合并胸部以外致命性损伤时,应根据损伤控制原则,优先处理致命伤及早期复苏,在条件允许的情况下可于3~7d内行肋骨骨折内固定术。

肋骨骨折未来治疗手段将由传统开放手术转向微创手术,以减小开放手术对患者带来的二次伤害,同时对于位置较高、肩胛下及后段骨折等视野不良部位的手术,胸腔镜手术有显著优势。目前腔镜辅助下内固定术在国内外均有开展^[27-28],但由于缺乏成熟配套的肋骨骨折专用腔镜器械和内固定材料,全腔镜下内固定术仍处于探索阶段。肋骨骨折内固定的另一革命性进展是可吸收固定材料的问世,在骨折愈合的过程中,植入物可逐渐被降解吸收,无需二次手术取出。可吸收肋骨髓内钉及可吸收生物U

型板已被应用于临床且效果肯定^[29-30]。但可吸收肋骨髓内钉目前的局限性也显而易见,如固定牢固性较差、骨髓感染风险高等。这些新的挑战期待未来通过材料力学性能的不断优化、增加抗菌表面涂层等方法解决。可以预见,未来微创手术和可吸收内固定材料将在肋骨骨折临床治疗中得到普及。

3.3 危重大血管伤的介入治疗 钝性胸主动脉损伤(blunt thoracic aortic injury, BTAI)是一种危及生命的外科急症,在创伤致死原因中排第2位^[31]。据估计,美国每年有8 000~9 000例钝性创伤患者遭受致命的胸主动脉损伤,其中大约80%患者在到达医院治疗前死亡^[32]。CT血管造影凭借其创伤小、耗时短、可识别其他胸内损伤及阴性预测值高达99%等优点,成为目前BTAI的首选诊断方法^[33-34]。

根据主动脉损伤的严重程度,美国血管外科学会(Society for Vascular Surgery)将BTAI分为4级:I级为内膜轻微损伤,II级为壁内血肿,III级为假性动脉瘤,IV级为完全横断或破裂^[35]。过去数十年间,腔内支架技术取得了革命性进步,胸主动脉腔内修复术(thoracic endovascular aortic repair, TEVAR)已成为众多指南推荐的首选方案^[33,35-36]。相较于传统开放手术,TEVAR避免了开胸、单肺通气、体外循环等对患者的二次伤害,不仅微创、快速,符合DCS理念,而且脑卒中、截瘫、肾功能衰竭等并发症明显减少,死亡率明显下降^[37]。

目前关于TEVAR治疗仍存在一些争议。美国血管外科学会指出,对于I级BTAI采取有效控制血压、连续成像观察的方式,多可自行愈合;II~IV级BTAI患者保守治疗的死亡率为46%,应在伤后24h内接受紧急修复^[35]。也有研究表明,I、II级BTAI患者均可受益于非手术治疗^[38-40]。关于手术干预时机,美国血管外科学会建议早期修复(伤后24h内)^[35];东部创伤外科协会(Eastern Association for the Surgery of Trauma)则认为延迟修复(24h之后)可以使生命体征稳定的BTAI患者死亡率下降,对于主动脉即将破裂的部分III级BTAI患者(假性动脉瘤直径与正常直径比值>1.4)及IV级患者则采取紧急修复^[33]。延迟修复对TEVAR患者的生存益处得到了多项研究的证实,积极的血压控制可将主动脉破裂风险由12%降低到1.5%,相同损伤模式和严重程度下,延迟修复可使患者的损伤得到更加充分的复苏,同时能够进行

更加完善的术前评估及准备,有助于降低患者的院内死亡率(11.9% vs 5.4%)^[31,41]。

TEVAR 也有其局限性, BTAI 的破口多位于降主动脉峡部,但 TEVAR 为获得足够的锚定区常常覆盖左锁骨下动脉,这容易导致左上肢及左椎动脉灌注区缺血。尽管文献报道,患者通常耐受性良好,但对于左椎动脉优势、颅内大脑动脉环不完整患者,应尽量采取杂交手术(TEVAR+左锁骨下动脉转流术、烟囱手术或介入开窗手术),以降低后循环卒中和截瘫的风险。当损伤累及升主动脉、主动脉弓或多分支支动脉,或同时合并主动脉弓部解剖异常时,则患者应接受开放手术治疗。

最初临床使用的主动脉覆膜支架系统主要用于退行性主动脉瘤样疾病,而创伤患者中年轻人人居多,主动脉弓曲度小、直径小,容易导致内瘘等并发症。目前美国 FDA 已批准了 3 款专用于 BTAI 治疗的腔内支架装置, Farber 等^[42]对其中采用 CTAG 支架的 BTAI 患者进行了 5 年随访,发现其全因死亡率和内瘘的发生率均低于采用初代支架的患者。综上所述, BTAI 治疗应根据个体情况、损伤等级、损伤累及部位选择不同的治疗方案及装置,以获得最佳的治疗效果和预后。由于大部分大血管损伤患者院前死亡,未来现场救治将聚焦在便携数字减影血管造影设备下的临时腔内隔绝技术。

4 聚焦严重并发症处理

高达 20% 的钝性胸部创伤发展为急性肺损伤或 ARDS,尤其在合并肺挫伤时更易发生,创伤事件发生后 3 d 内急性肺损伤发病率最高,相关死亡率为 16%~29%^[43-44]。

有创机械通气是目前 ARDS 患者支持性治疗的主要手段,保护性肺通气策略配合俯卧位通气、神经肌肉阻滞等先进治疗技术可显著改善患者的预后。虽然严重呼吸衰竭患者需要气管插管和有创机械通气,但仍有一部分意识清醒和通气功能稳定、血流动力学稳定的肺挫伤患者,既不需要立即手术,也没有立即插管的指征,这部分患者的最佳呼吸管理策略尚不清楚。传统上,这些患者需接受高流量面部氧气面罩或保护性插管通气。有学者建议,在这部分患者中使用无创通气作为传统呼吸支持策略的替代方案^[45]。与有创机械通气相比,无创通气对于患者舒适度更好,且显著降低了呼吸机

相关肺炎的发生率及对镇静剂的需求,从而降低死亡率和缩短住院时间^[46]。早期使用无创通气有利于维持患者胸壁稳定和自主呼吸,避免气管插管。需要注意的是,对接受无创通气的患者应给予持续密切监测,对无创通气无反应的患者应在前 24 h 内尽快停用无创通气并尽早考虑气管插管,以减少潜在的危害。Thille 等^[47]的研究结果支持在轻度 ARDS 患者中使用无创通气,并建议在中度 ARDS 患者中仅当氧合指数(partial pressure of oxygen in arterial blood/fractional concentration of inspiratory oxygen, PaO_2/FiO_2) > 150 mmHg 时才尝试使用无创通气。

ECMO 同样是 SCT 合并急性肺功能衰竭患者很好的治疗选择。Combes 等^[48]认为,当患者接受常规治疗(保护性机械通气和俯卧位通气)无效,但 $PaO_2/FiO_2 < 50$ mmHg 超过 3 h,或 $PaO_2/FiO_2 < 80$ mmHg 超过 6 h,或动脉血 pH < 7.25 且 $PaCO_2 \geq 60$ mmHg 超过 6 h 时,ECMO 治疗可降低重症 ARDS 患者的死亡率。

无创通气、有创机械通气及 ECMO 本质上都是针对 ARDS 患者低氧血症的支持性治疗,使用时应遵循一定流程(图 1),但这些手段并未能从根本上逆转 ARDS 的病理生理过程、无法抑制机体炎症反应及免疫应答。未来在减少并发症的策略上,除了采用综合参数预测严重程度、时间窗管理、早期无创通气和液体管理、ECMO 治疗外,开发各类小分子化合物靶向治疗、干细胞治疗以阻断发病进程和抑制炎症反应将是重要发展方向。

5 展望

无论是外科理念的革新、辅助早检快检设备的发展、微创技术的创新应用,还是新材料的不断探索,都已经显著改变了 SCT 的传统处理路径和方法。未来将有越来越多的新技术、新理念在创伤救治的应用中探索前进。AI 结合医学影像将大幅提升医师的诊断效率,为创伤患者急救赢得宝贵时间; 5G 机器人将帮助医师进行远程操作,为严重创伤患者提供手术机会;可吸收内固定材料能使患者免受二次手术。未来仍需不断认识和整合新技术、新材料、新理念,聚焦更多的高质量、前瞻性研究,不断更新创伤救治规范及指南,以期为 SCT 的临床治疗提供参考依据,不断提高 SCT 救治水平。

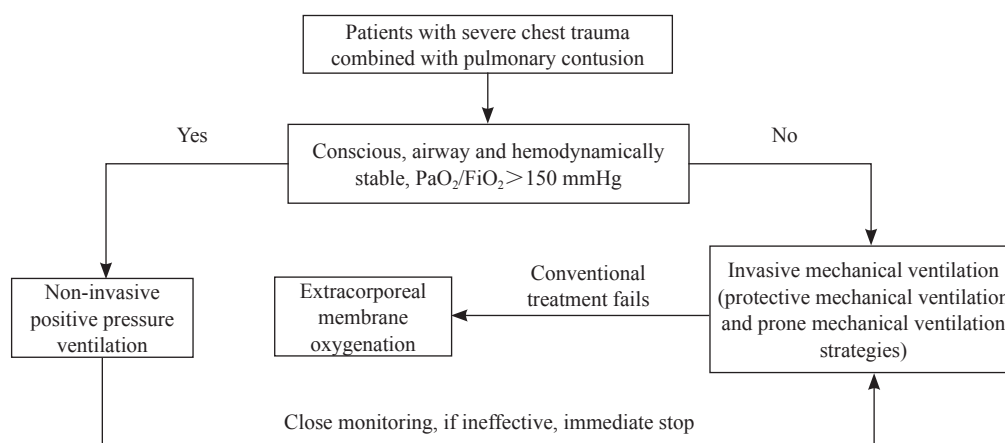


图1 严重胸部创伤合并肺挫伤患者呼吸管理策略

Fig 1 Respiratory management strategy for patients with severe chest trauma combined with pulmonary contusion

1 mmHg=0.133 kPa. PaO₂/FiO₂: Partial pressure of oxygen in arterial blood/fractional concentration of inspiratory oxygen.

[参考文献]

- [1] ORGANIZATION W H. The global burden of disease: 2004 update[M]. Geneva: World Health Organization Press, 2008: 20-23.
- [2] HAJJAR W M, AL-NASSAR S A, ALMUTAIR O S, ALFAHADI A H, ALDOSARI N H, MEO S A. Chest trauma experience: incidence, associated factors, and outcomes among patients in Saudi Arabia[J]. Pak J Med Sci, 2021, 37: 373-378.
- [3] ROTONDO M F, SCHWAB C W, MCGONIGAL M D, PHILLIPS G R, FRUCHTERMAN T M, KAUDER D R, et al. 'Damage control': an approach for improved survival in exsanguinating penetrating abdominal injury[J]. J Trauma, 1993, 35: 375-382.
- [4] WAIBEL B H, ROTONDO M M. Damage control surgery: it's evolution over the last 20 years [J]. Rev Col Bras Cir, 2012, 39: 314-321.
- [5] ROBERTS D J, BOBROVITZ N, ZYGUN D A, BALL C G, KIRKPATRICK A W, FARIS P D, et al. Indications for use of thoracic, abdominal, pelvic, and vascular damage control interventions in trauma patients: a content analysis and expert appropriateness rating study[J]. J Trauma Acute Care Surg, 2015, 79: 568-579.
- [6] MAEGELE M, LEFERING R, YUCEL N, TJARDES T, RIXEN D, PAFFRATH T, et al. Early coagulopathy in multiple injury: an analysis from the German Trauma Registry on 8 724 patients[J]. Injury, 2007, 38: 298-304.
- [7] HOLCOMB J B, TILLEY B C, BARANIUK S, FOX E E, WADE C E, PODBIELSKI J M, et al. Transfusion of plasma, platelets, and red blood cells in a 1 : 1 : 1 vs a 1 : 1 : 2 ratio and mortality in patients with severe trauma: the PROPPR randomized clinical trial[J]. JAMA, 2015, 313: 471-482.
- [8] O'DOCHARTAIGH D, DOUMA M. Prehospital ultrasound of the abdomen and thorax changes trauma patient management: a systematic review[J]. Injury, 2015, 46: 2093-2102.
- [9] CHAN K K, JOO D A, MCRAE A D, TAKWOINGI Y, PREMJI Z A, LANG E, et al. Chest ultrasonography versus supine chest radiography for diagnosis of pneumothorax in trauma patients in the emergency department[J/OL]. Cochrane Database Syst Rev, 2020, 7: CD013031. DOI: 10.1002/14651858.CD013031.pub2.
- [10] RAHIMI-MOVAGHAR V, YOUSEFIFARD M, GHELICHKHANI P, BAIKPOUR M, TAFAKHORI A, ASADY H, et al. Application of ultrasonography and radiography in detection of hemothorax; a systematic review and meta-analysis[J]. Emerg (Tehran), 2016, 4: 116-126.
- [11] TURK F, KURT A B, SAGLAM S. Evaluation by ultrasound of traumatic rib fractures missed by radiography[J]. Emerg Radiol, 2010, 17: 473-477.
- [12] CHO S H, SUNG Y M, KIM M S. Missed rib fractures on evaluation of initial chest CT for trauma patients: pattern analysis and diagnostic value of coronal multiplanar reconstruction images with multidetector row CT[J/OL]. Br J Radiol, 2012, 85: e845-e850. DOI: 10.1259/bjr/28575455.
- [13] 吕文晖,夏菲,周长圣,黄梅,丁薇薇,张树,等.深度学习胸部CT辅助诊断系统在急诊创伤人群中的应用[J].中华医学杂志,2021,101:481-486.
- [14] ZHOU Q Q, WANG J, TANG W, HU Z C, XIA Z Y, LI X S, et al. Automatic detection and classification of rib fractures on thoracic CT using convolutional neural network: accuracy and feasibility[J]. Korean J Radiol, 2020, 21: 869-879.

- [15] DE REZENDE-NETO J B, PASTORE NETO M, HIRANO E S, RIZOLI S, NASCIMENTO B Jr, FRAGA G P. [Management of retained hemothoraces after chest tube thoracostomy for trauma][J]. *Rev Col Bras Cir*, 2012, 39: 344-349.
- [16] BAGNENKO S F, TULUPOV A N, BALABANOVA O V. [Potentialities of videothoracoscopy in diagnostics and treatment of traumatic hemothorax][J]. *Vestnik Khirurgii Imeni I I Grekova*, 2007, 166: 32-35.
- [17] AHMAD T, AHMED S W, HUSSAIN N, KHAN M I. Role of urgent thoracotomy in improving the survival of patients with severe chest trauma[J]. *J Coll Physicians Surg Pak*, 2009, 19: 575-578.
- [18] GHIONZOLI M, BONGINI M, PICCOLO R L, MARTIN A, PERSANO G, DEACONU D E, et al. Role of thoracoscopy in traumatic diaphragmatic hernia[J]. *Pediatr Int*, 2016, 58: 601-603.
- [19] 于洋,曾小飞,张凌中,贾维坤.胸腔镜在胸部创伤中应用的研究进展[J].*创伤外科杂志*,2020,22:231-233.
- [20] ZIEGLER D W, AGARWAL N N. The morbidity and mortality of rib fractures[J]. *J Trauma*, 1994, 37: 975-979.
- [21] FABRICANT L, HAM B, MULLINS R, MAYBERRY J. Prolonged pain and disability are common after rib fractures[J]. *Am J Surg*, 2013, 205: 511-516.
- [22] TANAKA H, YUKIOKA T, YAMAGUTI Y, SHIMIZU S, GOTO H, MATSUDA H, et al. Surgical stabilization of internal pneumatic stabilization? A prospective randomized study of management of severe flail chest patients[J]. *J Trauma*, 2002, 52: 727-732.
- [23] KASOTAKIS G, HASENBOEHLER E A, STREIB E W, PATEL N, PATEL M B, ALARCON L, et al. Operative fixation of rib fractures after blunt trauma: a practice management guideline from the Eastern Association for the Surgery of Trauma[J]. *J Trauma Acute Care Surg*, 2017, 82: 618-626.
- [24] 孔令文,黄光斌,易云峰,都定元,姜保国,高劲谋,等.创伤性肋骨骨折手术治疗中国专家共识(2021版)[J].*中华创伤杂志*,2021,37:865-875.
- [25] UCHIDA K, NISHIMURA T, TAKESADA H, MORIOKA T, HAGAWA N, YAMAMOTO T, et al. Evaluation of efficacy and indications of surgical fixation for multiple rib fractures: a propensity-score matched analysis[J]. *Eur J Trauma Emerg Surg*, 2017, 43: 541-547.
- [26] PIERACCI F M, COLEMAN J, ALI-OSMAN F, MANGRAM A, MAJERCIK S, WHITE T W, et al. A multicenter evaluation of the optimal timing of surgical stabilization of rib fractures[J]. *J Trauma Acute Care Surg*, 2018, 84: 1-10.
- [27] 徐伟峰,王新连,顾家榕,陆斌.胸腔镜辅助下肋骨骨折内固定治疗体会[J].*创伤外科杂志*,2015,17:554.
- [28] KE S K, DUAN H B, CAI Y J, KANG J L, FENG Z P. Thoracoscopy-assisted minimally invasive surgical stabilization of the anterolateral flail chest using Nuss bars[J]. *Ann Thorac Surg*, 2014, 97: 2179-2182.
- [29] WASEDA R, MATSUMOTO I, TATSUZAWA Y, IWASAKI A. Successful surgical fixation using bio-absorbable plates for frail chest in a severe osteoporotic octogenarian[J]. *Ann Thorac Cardiovasc Surg*, 2019, 25: 336-339.
- [30] LAFFERTY P M, ANAVIAN J, WILL R E, COLE P A. Operative treatment of chest wall injuries: indications, technique, and outcomes[J]. *J Bone Joint Surg Am*, 2011, 93: 97-110.
- [31] PANG D, HILDEBRAND D, BACHOO P. Thoracic endovascular repair (TEVAR) versus open surgery for blunt traumatic thoracic aortic injury[J/OL]. *Cochrane Database Syst Rev*, 2019, 2: CD006642. DOI: 10.1002/14651858.CD006642.pub3.
- [32] NESCHIS D G, SCALEA T M, FLINN W R, GRIFFITH B P. Blunt aortic injury[J]. *N Engl J Med*, 2008, 359: 1708-1716.
- [33] FOX N, SCHWARTZ D, SALAZAR J H, HAUT E R, DAHM P, BLACK J H, et al. Evaluation and management of blunt traumatic aortic injury: a practice management guideline from the Eastern Association for the Surgery of Trauma[J]. *J Trauma Acute Care Surg*, 2015, 78: 136-146.
- [34] BRUCKNER B A, DIBARDINO D J, CUMBIE T C, TRINH C, BLACKMON S H, FISHER R G, et al. Critical evaluation of chest computed tomography scans for blunt descending thoracic aortic injury[J]. *Ann Thorac Surg*, 2006, 81: 1339-1346.
- [35] LEE W A, MATSUMURA J S, MITCHELL R S, FARBER M A, GREENBERG R K, AZIZADEH A, et al. Endovascular repair of traumatic thoracic aortic injury: clinical practice guidelines of the Society for Vascular Surgery[J]. *J Vasc Surg*, 2011, 53: 187-192.
- [36] ERBEL R, ABOYANS V, BOILEAU C, BOSSONE E, BARTOLOMEO R D, EGGBRECHT H, et al. 2014 ESC Guidelines on the diagnosis and treatment of aortic diseases: document covering acute and chronic aortic diseases of the thoracic and abdominal aorta of the adult. The Task Force for the Diagnosis and Treatment of Aortic Diseases of the European Society of Cardiology (ESC)[J]. *Eur Heart J*, 2014, 35: 2873-2926.
- [37] AZIZADEH A, CHARLTON-OUW K M, CHEN Z, RAHBAR M H, ESTRERA A L, AMER H, et al. An outcome analysis of endovascular versus open repair of blunt traumatic aortic injuries[J]. *J Vasc Surg*, 2013, 57: 108-115.

- [38] SOONG T K, WEE I J Y, TSENG F S, SYN N, CHOONG A M T L. A systematic review and meta-regression analysis of nonoperative management of blunt traumatic thoracic aortic injury in 2 897 patients[J/OL]. *J Vasc Surg*, 2019, 70: 941-953.e13. DOI: 10.1016/j.jvs.2018.12.045.
- [39] BOTTET B, BOUCHARD F, PEILLON C, BASTE J M. When and how should we manage thoracic aortic injuries in the modern era? [J]. *Interact CardioVasc Thorac Surg*, 2016, 23: 970-975.
- [40] SPENCER S M, SAFCSAK K, SMITH C P, CHEATHAM M L, BHULLAR I S. Nonoperative management rather than endovascular repair may be safe for grade II blunt traumatic aortic injuries: an 11-year retrospective analysis[J]. *J Trauma Acute Care Surg*, 2018, 84: 133-138.
- [41] MARCACCIO C L, DUMAS R P, HUANG Y L, YANG W, WANG G J, HOLENA D N. Delayed endovascular aortic repair is associated with reduced in-hospital mortality in patients with blunt thoracic aortic injury[J]. *J Vasc Surg*, 2018, 68: 64-73.
- [42] FARBER M A, KRISHNASASTRY K V, DESAI N, STARNES B W, MATSUMURA J S, TOHILL B C, et al. Five-year outcomes with conformable GORE TAG endoprosthesis used in traumatic aortic transections[J]. *Ann Thorac Surg*, 2021, 113: 1536-1542.
- [43] KLEIN Y, COHN S M, PROCTOR K G. Lung contusion: pathophysiology and management[J]. *Curr Opin Anaesthesiol*, 2002, 15: 65-68.
- [44] MARTIN M, SALIM A, MURRAY J, DEMETRIADES D, BELZBERG H, RHEE P. The decreasing incidence and mortality of acute respiratory distress syndrome after injury: a 5-year observational study[J]. *J Trauma*, 2005, 59: 1107-1113.
- [45] ROBERTS S, SKINNER D, BICCARD B, RODSETH R N. The role of non-invasive ventilation in blunt chest trauma: systematic review and meta-analysis[J]. *Eur J Trauma Emerg Surg*, 2014, 40: 553-559.
- [46] DUGGAL A, PEREZ P, GOLAN E, TREMBLAY L, SINUFF T. Safety and efficacy of noninvasive ventilation in patients with blunt chest trauma: a systematic review[J/OL]. *Crit Care Lond Engl*, 2013, 17: R142. DOI: 10.1186/cc12821.
- [47] THILLE A W, CONTOU D, FRAGNOLI C, CÓRDOBA-IZQUIERDO A, BOISSIER F, BRUN-BUISSON C. Non-invasive ventilation for acute hypoxemic respiratory failure: intubation rate and risk factors[J/OL]. *Crit Care Lond Engl*, 2013, 17: R269. DOI: 10.1186/cc13103.
- [48] COMBES A, HAJAGE D, CAPELLIER G, DEMOULE A, LAVOUÉ S, GUERVILLY C, et al. Extracorporeal membrane oxygenation for severe acute respiratory distress syndrome[J]. *N Engl J Med*, 2018, 378: 1965-1975.

[本文编辑] 杨亚红