

DOI: 10.16781/j.CN31-2187/R.20220763

• 短篇论著 •

皮下“Z”字缝合在心血管疾病大口径鞘管介入术后股静脉穿刺点止血中的应用

袁亿里¹, 王忠凯², 郭志福², 江 薇^{1*}

1. 海军军医大学(第二军医大学)第一附属医院放射诊断科导管室, 上海 200433

2. 海军军医大学(第二军医大学)第一附属医院心血管内科, 上海 200433

[摘要] **目的** 评价皮下“Z”字缝合用于大口径鞘管撤除后股静脉穿刺点止血的安全性和有效性。**方法** 选取2020年5月至2021年12月海军军医大学(第二军医大学)第一附属医院收治的263例行心房颤动冷冻消融或无导线心脏起搏器植入术的患者。心房颤动冷冻消融患者使用外径为16F的鞘管, 无导线起搏器植入患者使用外径为27F的鞘管。采用信封法按照1:1的比例将患者随机分为两组, 分别通过“8”字缝合(132例)和皮下“Z”字缝合(131例)2种方式对股静脉穿刺点止血, 比较两组患者的缝合操作时间、止血效果、并发症发生率及患者舒适度。**结果** 两组患者的缝合操作时间、即刻止血成功率及并发症发生率差异均无统计学意义(均 $P>0.05$)。皮下“Z”字缝合组术后Kolcaba的舒适状况量表的生理维度得分[(17.8±1.6)分 vs (12.7±2.2)分]、心理维度得分[(33.1±2.7)分 vs (26.4±3.5)分]及总分[(84.2±3.4)分 vs (73.5±5.6)分]均高于“8”字缝合组, 差异有统计学意义(均 $P<0.05$)。**结论** 皮下“Z”字缝合可实现大口径鞘管撤除后股静脉穿刺点的安全和有效止血, 且患者的舒适度优于“8”字缝合。

[关键词] 心血管疾病; 大口径鞘管介入治疗; 股静脉穿刺; 皮下“Z”字缝合; 止血

[引用本文] 袁亿里, 王忠凯, 郭志福, 等. 皮下“Z”字缝合在心血管疾病大口径鞘管介入术后股静脉穿刺点止血中的应用[J]. 海军军医大学学报, 2024, 45(1): 118-121. DOI: 10.16781/j.CN31-2187/R.20220763.

Subcutaneous “Z” suture for hemostasis at femoral vein puncture point after large sheath intervention for cardiovascular disease

YUAN Yili¹, WANG Zhongkai², GUO Zhifu², JIANG Wei^{1*}

1. Catheter Room of Radiodiagnosis Department, The First Affiliated Hospital of Naval Medical University (Second Military Medical University), Shanghai 200433, China

2. Department of Cardiovascular Medicine, The First Affiliated Hospital of Naval Medical University (Second Military Medical University), Shanghai 200433, China

[Abstract] **Objective** To evaluate the safety and effectiveness of subcutaneous “Z” suture for hemostasis at the femoral vein puncture point after removing large sheaths. **Methods** A total of 263 patients who were treated by atrial fibrillation cryoablation or leadless cardiac pacemaker (LCP) implantation in The First Affiliated Hospital of Naval Medical University (Second Military Medical University) from May 2020 to Dec. 2021 were enrolled. A 16-French sheath catheter was used in patients treated with atrial fibrillation cryoablation, and a 27-French sheath catheter was used in patients treated with LCP implantation. According to envelope method, the patients were randomly assigned (1:1) to 2 groups: figure-of-eight suture group (132 cases) or subcutaneous “Z” suture group (131 cases), for hemostasis at the femoral vein puncture point. The suture time, hemostasis effect, complication incidence, and patient comfort of the 2 groups were compared. **Results** There were no significant differences in the suture time, immediate hemostasis rate, or complication incidence between the 2 groups (all $P>0.05$). The physiological dimension score (17.8±1.6 vs 12.7±2.2), psychological dimension score (33.1±2.7 vs 26.4±3.5), and overall score (84.2±3.4 vs 73.5±5.6) of the Kolcaba’s comfort scale in the subcutaneous “Z” suture group were significantly higher than those in the figure-of-eight suture group (all $P<0.05$). **Conclusion** Subcutaneous “Z” suture can achieve safe and effective hemostasis at the femoral vein puncture point after removing large sheaths, and the comfort of

[收稿日期] 2022-09-30 [接受日期] 2023-06-04

[作者简介] 袁亿里. E-mail: yuanyili1978@126.com

*通信作者(Corresponding author). Tel: 021-31162185, E-mail: jwei080219@126.com

patients is higher than those with figure-of-eight suture.

[**Key words**] cardiovascular disease; large sheath intervention; femoral vein puncture; subcutaneous “Z” suture; hemostasis

[**Citation**] YUAN Y, WANG Z, GUO Z, et al. Subcutaneous “Z” suture for hemostasis at femoral vein puncture point after large sheath intervention for cardiovascular disease[J]. Acad J Naval Med Univ, 2024, 45(1): 118-121. DOI: 10.16781/j.CN31-2187/R.20220763.

随着介入治疗器械和技术的不断发展,微创介入治疗已成为很多心血管疾病的主要治疗手段^[1]。结构性心脏病和电生理治疗器械的鞘管口径越来越粗(大部分在10F以上)^[2],对于大口径鞘管介入术后如何有效止血值得关注。目前大口径鞘管介入术后股静脉穿刺点止血主要采用“8”字缝合法,该方法操作简单、安全有效^[3-4],但术后需要拆线,增加了患者的痛苦,且部分患者手术切口对合不平整,影响愈合。海军军医大学(第二军医大学)第一附属医院放射诊断科导管室采用皮下“Z”字缝合技术对股静脉的大口径鞘管穿刺点进行术后止血。为了探讨皮下“Z”字缝合术在股静脉大口径鞘管介入术后止血中的应用价值,笔者特选取263例病例进行研究,报道如下。

1 资料和方法

1.1 研究对象 选取2020年5月至2021年12月海军军医大学(第二军医大学)第一附属医院心血管内科收治的263例行心房颤动(以下简称房颤)冷冻消融或无导线心脏起搏器植入术的患者作为研究对象。采用信封法按照1:1的比例将患者随机分为两组:“8”字缝合组($n=132$ 例)、皮下“Z”字缝合组($n=131$ 例)。纳入标准:(1)有冷冻消融适应证、无禁忌证的房颤患者;(2)有无导线心脏起搏器植入适应证的患者。排除标准:(1)有严重肝肾功能或凝血功能障碍者;(2)有外周血管疾病史者;(3)有下腔静脉滤器植入史者;(4)术中出现动脉损伤者。本研究获得海军军医大学(第二军医大学)第一附属医院伦理委员会审批,所有患者均签署知情同意书。

1.2 缝合方法 房颤冷冻消融球囊的鞘管外径为16F,无导线心脏起搏器输送鞘管外径为27F。“8”字缝合组在完成介入手术撤除鞘管之前,采用3-0可吸收缝线进行“8”字缝合(图1A),缝合方法与文献[5]报道一致。

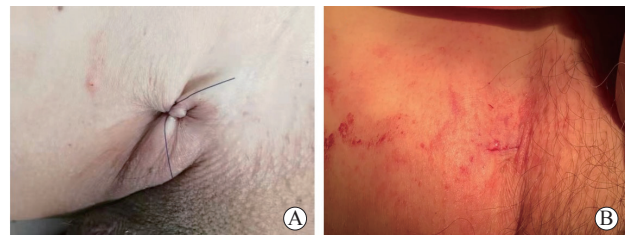

图1 无导线心脏起搏器植入患者股静脉大口径鞘管介入治疗手术切口术后缝合
鞘管外径为27F。A:“8”字缝合;B:皮下“Z”字缝合,皮肤表面用医用生物胶粘合。

皮下“Z”字缝合组在股静脉穿刺成功后送入导引导丝,沿导引导丝做一长8~10 mm、深3~5 mm的切口,必要时用血管钳分离皮下组织。在切口内,用3-0可吸收缝线做皮下“Z”字预埋。第1次进针是从切口内侧下缘、皮下2 mm处进针,切口内侧上缘出针,进针深度约5 mm。第2次进针是绕过导引导丝,从切口外侧的下缘进针,切口外侧的上缘出针(图2)。所有的缝合操作都在皮下完成,皮肤没有被穿透,缝合后暂不打结。待准备撤除鞘管时,将预埋缝线先打1个结并轻轻收紧,当鞘管完全撤出体外时快速收紧缝线,然后再打2~3个结。如切口对合不满意,可在皮下间断缝合1~2针,最后使用医用生物胶封闭切口皮肤表面(图1B)。

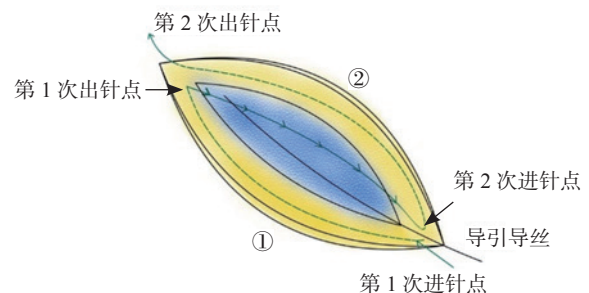


图2 皮下“Z”字缝合的操作步骤图解
沿导引导丝做一长8~10 mm、深3~5 mm的切口,第1次进针点为足端,第2次出针点为头端。①:切口内侧;②:切口外侧。

1.3 观察指标 有效性指标包括缝合操作时间、即刻止血成功率。即刻止血成功是指在撤除鞘管收紧预埋的缝线并快速打结后的2 min内实现穿刺点止血,无须人工压迫或其他方式止血。安全性指标定义为住院期间穿刺部位的相关并发症,包括穿刺部位的血肿、感染等,以及血栓栓塞事件(如下肢静脉血栓、肺动脉栓塞)。采用Kolcaba的舒适状况量表^[6]对两组患者的舒适度进行调查,量表包括生理、心理、社会文化和环境4个维度,得分越高表明患者的舒适度越高。

1.4 统计学处理 应用SPSS 23.0软件分析数据。符合正态分布的计量资料以 $\bar{x} \pm s$ 表示,组间比较采用独立样本 t 检验;计数资料以例数和百分数表示,组间比较采用 χ^2 检验。检验水准(α)为0.05。

2 结果

2.1 两组患者的基线资料比较 “8”字缝合组患者132例,男94例(71.2%)、女38例(28.8%),年龄59~68岁,平均年龄(63.2±3.7)岁;接受房颤冷冻消融术的患者中阵发性房颤80例、持续性房颤36例,无导线心脏起搏器植入患者中窦性停搏10例、窦性心律伴间歇性房室传导阻滞4例、房颤合并房室传导阻滞2例。皮下“Z”字缝合组患者131例,男96例(73.3%)、女35例(26.7%),年龄55~66岁,平均年龄(60.5±5.3)岁;接受房颤冷冻消融术的患者中阵发性房颤78例、持续性房颤33例,无导线心脏起搏器植入患者中窦性停搏12例、窦性心律伴间歇性房室传导阻滞4例、房颤合并房室传导阻滞4例。263例患者中,237例术前接受抗凝治疗(227例为房颤冷冻消融患者,10例为既往有瓣膜置换史需要长期抗凝且拟行无导线心脏起搏器植入者),7例术前接受阿司匹林抗血小板治疗,3例术前接受双联抗血小板治疗。两组患者在性别、年龄、BMI、手术方式、术前抗凝及术前抗血小板药物使用方面差异均无统计学意义(均 $P>0.05$)。见表1。

2.2 两组患者的有效性指标比较 “8”字缝合组和皮下“Z”字缝合组患者在缝合操作时间[(2.8±0.6) min vs (3.2±1.4) min]、即刻止血成功率[94.7% (125/132) vs 93.1% (122/131)]方面差异均无统计学意义(均 $P>0.05$)。

2.3 两组患者的并发症发生率比较 两组患者术后均未观察到局部感染、严重出血和死亡事件。“8”字缝合组有9例(6.8%)、皮下“Z”字缝合组有8例(6.1%)发生无须干预的局部血肿,

“8”字缝合组有10例(7.6%)、皮下“Z”字缝合组有8例(6.1%)渗血,“8”字缝合组有2例(1.5%)、皮下“Z”字缝合组有1例(0.8%)切口愈合不良;“8”字缝合组有2例(1.5%)发生股静脉血栓栓塞事件,皮下“Z”字缝合组有3例(2.3%)发生血栓栓塞事件(2例股静脉血栓和1例肺动脉栓塞)。两组患者并发症的发生率差异无统计学意义($P>0.05$)。

表1 两组心血管疾病大口径鞘管介入治疗患者基线资料比较

项目	“8”字缝合组 N=132	皮下“Z”字缝合组 N=131
男, n (%)	94 (71.2)	96 (73.3)
年龄/岁, $\bar{x} \pm s$	63.2±3.7	60.5±5.3
体重指数/(kg·m ⁻²), $\bar{x} \pm s$	24.6±4.4	24.2±3.9
手术方式, n (%)		
心房颤动冷冻消融术	116 (87.9)	111 (84.7)
无导线心脏起搏器植入术	16 (12.1)	20 (15.3)
术前抗凝治疗, n (%)		
华法林	30 (22.7)	25 (19.1)
利伐沙班	92 (69.7)	90 (68.7)
术前抗血小板治疗, n (%)		
阿司匹林	3 (2.3)	4 (3.1)
阿司匹林+氯吡格雷	2 (1.5)	1 (0.8)

2.4 两组患者的舒适度比较 两组患者在Kolcaba的舒适状况量表社会文化维度和环境维度上的得分差异无统计学意义(均 $P>0.05$)。皮下“Z”字缝合组Kolcaba的舒适状况量表生理维度、心理维度得分及总分均高于“8”字缝合组,差异有统计学意义(均 $P<0.05$)。见表2。

表2 两组心血管疾病大口径鞘管介入治疗患者术后Kolcaba的舒适状况量表得分比较

维度	“8”字缝合组 n=132	皮下“Z”字缝合组 n=131
生理	12.7±2.2	17.8±1.6*
心理	26.4±3.5	33.1±2.7*
社会文化	17.2±1.9	17.0±1.6
环境	17.5±0.6	17.3±0.8
总分	73.5±5.6	84.2±3.4*

* $P<0.05$ 与“8”字缝合组比较。

3 讨论

随着心血管疾病大口径鞘管介入治疗日益增多,静脉通路的出血并发症也可能随之增加^[7]。本研究探讨了皮下“Z”字缝合用于大口径鞘管介入

术后股静脉穿刺点止血的安全性和有效性。本研究纳入的患者多为老年人,合并多种基础疾病,大多数需要抗血小板治疗或抗凝药物治疗,这可能会导致血管并发症发生率增加。在这种背景下,对穿刺部位的有效止血非常重要。

冷冻球囊导管消融术已成为目前治疗房颤的主要方式之一,本研究中输送冷冻消融球囊的鞘管外径为16F,需要强调的是,所有行冷冻消融术的患者术前均接受了抗凝治疗,且术后继续接受抗凝治疗。自2016年美国FDA批准无导线心脏起搏器应用于临床以来,其植入数量呈快速上升趋势。对于心室起搏比例不高的患者^[8],无导线心脏起搏器具有经股静脉径路植入、创伤小、术后恢复快等优点,而且避免了传统起搏器的电极导线磨损和囊袋感染等并发症^[9-10]。然而,无导线心脏起搏器的传送鞘管外径高达27F。本研究选取的研究对象都是目前心血管介入治疗中鞘管口径大、出血风险高的人群,因此需要特别关注术后穿刺点的止血效果。本研究结果显示,无论是“8”字缝合还是皮下“Z”字缝合都可对大口径鞘管介入术后的股静脉穿刺点安全、有效地止血。但在患者的舒适度方面,皮下“Z”字缝合优于“8”字缝合。

2011年Cilingiroglu等^[3]首次报道使用“8”字缝合对大口径鞘管移除后的股静脉穿刺点进行止血。本中心也曾报道对于先天性心脏病儿童,介入术后采用“8”字缝合对股静脉穿刺点止血是安全、有效的^[11]。然而,大口径鞘管的手术切口较大,采用“8”字缝合的皮肤切口往往对合欠佳,影响手术切口愈合和外观。皮下“Z”字缝合与“8”字缝合相似,几乎不需要学习曲线,术者在短时间内即可熟练掌握。皮下“Z”字缝合和“8”字缝合都是通过皮下软组织的压迫使股静脉收缩,达到持续压迫止血的效果。结合我们的经验,在缝合过程中,进针不能太浅,否则达不到皮下组织压迫止血的效果;进针也不宜过深,否则会损伤股静脉,导致深静脉血栓形成的风险增加。与既往文献报道的“Z”字缝合^[12]不同,本中心采用的皮下“Z”字缝合全程都是在皮下缝合,不穿透皮肤,术后无须拆线。缝线与血管平行而不是垂直穿过,这样允许更深的缝合,并降低血管壁损伤的风险。更重要的是,采用皮下“Z”字缝合的皮肤切口更加平整,可以满足患者对切口美观的要求。

综上所述,皮下“Z”字缝合用于大口径鞘管撤除后股静脉穿刺点的止血是安全、有效的,且患者舒适度较好。

[参 考 文 献]

- [1] NISHIMURA R A, OTTO C M, BONOW R O, et al. 2017 AHA/ACC focused update of the 2014 AHA/ACC guideline for the management of patients with valvular heart disease: a report of the American College of Cardiology/American Heart Association task force on clinical practice guidelines[J]. *Circulation*, 2017, 135(25): e1159-e1195. DOI: 10.1161/CIR.0000000000000503.
- [2] BAUMGARTNER H, DE BACKER J, BABU-NARAYAN S V, et al. 2020 ESC guidelines for the management of adult congenital heart disease[J]. *Eur Heart J*, 2021, 42(6): 563-645. DOI: 10.1093/eurheartj/ehaa554.
- [3] CILINGIROGLU M, SALINGER M, ZHAO D, et al. Technique of temporary subcutaneous “figure-of-eight” sutures to achieve hemostasis after removal of large-caliber femoral venous sheaths[J]. *Catheter Cardiovasc Interv*, 2011, 78(1): 155-160. DOI: 10.1002/ccd.22946.
- [4] SANGHAI S, SANDHU U, VERDICK C, et al. Figure-of-eight sutures in fully anticoagulated patients after left atrial appendage occlusion may obviate need for anticoagulation reversal: vascular management after LAAO[J]. *Circ Arrhythm Electrophysiol*, 2021, 14(10): e010268. DOI: 10.1161/CIRCEP.121.010268.
- [5] 周勇,陈少萍,徐荣良,等.皮下8字缝合止血技术在结构性心脏病介入术中的应用[J].*介入放射学杂志*,2012,21(12):984-986. DOI: 10.3969/j.issn.1008-794X.2012.12.004.
- [6] KRINSKY R, MURILLO I, JOHNSON J. A practical application of Katharine Kolcaba’s comfort theory to cardiac patients[J]. *Appl Nurs Res*, 2014, 27(2): 147-150. DOI: 10.1016/j.apnr.2014.02.004.
- [7] DORMAN S H, OBAID D R. Vascular access and closure for cardiovascular intervention[J]. *Heart*, 2019, 105(16): 1279-1288. DOI: 10.1136/heartjnl-2018-313049.
- [8] GLIKSON M, NIELSEN J C, KRONBORG M B, et al. 2021 ESC guidelines on cardiac pacing and cardiac resynchronization therapy[J]. *Eur Heart J*, 2021, 42(35): 3427-3520. DOI: 10.1093/eurheartj/ehab364.
- [9] KIRKELDT R E, JOHANSEN J B, NOHR E A, et al. Complications after cardiac implantable electronic device implantations: an analysis of a complete, nationwide cohort in Denmark[J]. *Eur Heart J*, 2014, 35(18): 1186-1194. DOI: 10.1093/eurheartj/ehf511.
- [10] REYNOLDS D, DURAY G Z, OMAR R, et al. A leadless intracardiac transcatheter pacing system[J]. *N Engl J Med*, 2016, 374(6): 533-541. DOI: 10.1056/NEJMoa1511643.
- [11] ZHOU Y, GUO Z, BAI Y, et al. Femoral venous hemostasis in children using the technique of “figure-of-eight” sutures[J]. *Congenit Heart Dis*, 2014, 9(2): 122-125. DOI: 10.1111/chd.12098.
- [12] KYPTA A, BLESSBERGER H, LICHTENAUER M, et al. Subcutaneous double “purse string suture”—a safe method for femoral vein access site closure after leadless pacemaker implantation[J]. *Pacing Clin Electrophysiol*, 2016, 39(7): 675-679. DOI: 10.1111/pace.12867.

[本文编辑] 商素芳