

颈椎人工椎间盘置换术后翻修一例报告

Revision of cervical artificial disc replacement: a case report

张颖, 唐勇, 韩竹, 程永耿, 汤俊君, 袁文

(第二军医大学长征医院骨科, 上海 200003)

[关键词] 颈椎; 翻修; 人工椎间盘; 置换

[中图分类号] R 681.5 [文献标识码] B [文章编号] 0258-879X(2007)02-0227-02

1 临床资料 患者,男,55岁。因“颈椎人工椎间盘置换术(cervical artificial disc replacement, CADR)后四肢活动障碍13个月”于2006年8月3日入院。患者于13个月前因“行走不稳、双手麻木半年”于外院行C_{5/6} Bryan Disc 置换术,麻醉苏醒后呈四肢瘫。当地予神经营养、高压氧、针灸等治疗后,屈肘、肩关节外展自主运动部分恢复。术后侧位片C_{5/6}间隙见人工椎间盘(artificial disc, AD, 图1A);CT见节段

性后纵韧带骨化(图1B);MRI见C_{3/4}椎间盘突出,C_{5/6}局部硬膜囊受压变形、脊髓信号改变(图1C、1D)。入院查体:双手内在肌萎缩,双手掌面浅感觉减退;双侧肱二头肌、三角肌肌力Ⅳ级,肱三头肌肌力Ⅲ级,伸屈腕肌力、双手握力Ⅰ级;双下肢主要肌肉肌力Ⅰ级。Hoffman征、Babinski征阳性。诊断为:“颈椎人工椎间盘置换术后,颈脊髓损伤,颈椎后纵韧带骨化”。

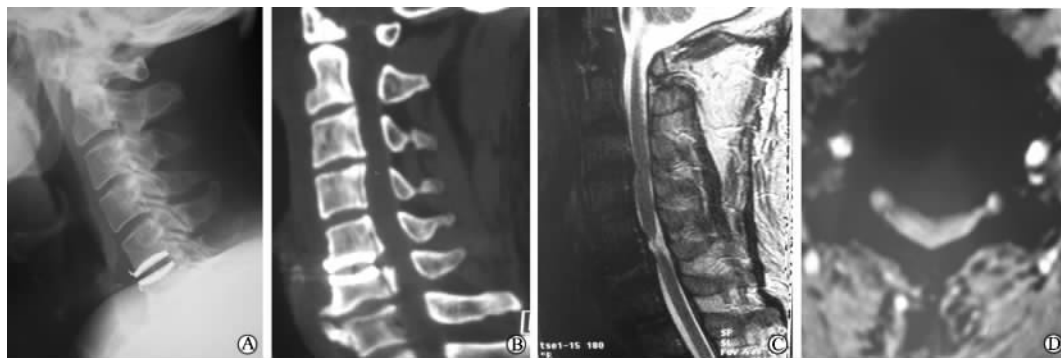


图1 CADR术后相关影像学检查

A:CADR术后侧位片;C_{5/6}间隙可见人工椎间盘;B:CADR术后CT;C₃₋₆椎体后缘节段性后纵韧带骨化,C_{5/6}人工椎间盘影,C_{6/7}前缘唇状骨赘;C:CADR术后MRI;C_{3/4}椎间盘突出,C_{5/6}间隙可见人工椎间盘影、相应节段脊髓受压变形、C_{5/6}节段髓内高信号改变;D:CADR术后C_{5/6}水平MRI;可见脊髓前方压迫,脊髓变形

入院后完善相关检查,于2006年8月11日全麻下行颈前路翻修、减压植骨内固定术。术中切除C_{3/4}椎间盘、cage固定,切开C_{5/6}人工椎间盘表面聚氨酯外套,骨凿于人工椎间盘钛合金外壳与椎体接触面开槽,以咬骨钳钳夹外壳牵拉,但无法取出人工椎间盘。遂由下而上逐步切除C₆椎体,至C₆上终板边缘,切除残余薄层骨质时,人工椎间盘外壳随之松动取出。摘除聚氨酯核心,于C₅终板边缘开槽,撬拨取下人工椎间盘另一侧外壳,进一步减压C_{5/6}椎间隙,见C₅后缘、C_{5/6}间隙局部硬膜囊表面瘢痕形成,与椎体后缘粘连,无法切除。扩大减压范围,漂浮局部瘢痕结构,探查硬膜囊压力低。钛网、钢板重建C₅₋₇序列。翻修术后患者自觉四肢轻松感。术后7d患者伸屈腕肌力Ⅲ级,双侧食指、中指屈指肌力Ⅲ级,双足伸趾、屈趾肌力Ⅲ级;可完成单次伸屈膝动作,肌力Ⅲ级。颈托保护1个月。翻修术后3个月颈椎侧位片可见植骨融合(图2A);MRI检查见C₅₋₇钛网、钢板影,脊髓形态恢复基本满意(图2B);十指伸屈功能恢复,肌力Ⅳ级,伸屈趾肌力Ⅳ级,可重复完成伸屈膝动作,肌力Ⅲ级。

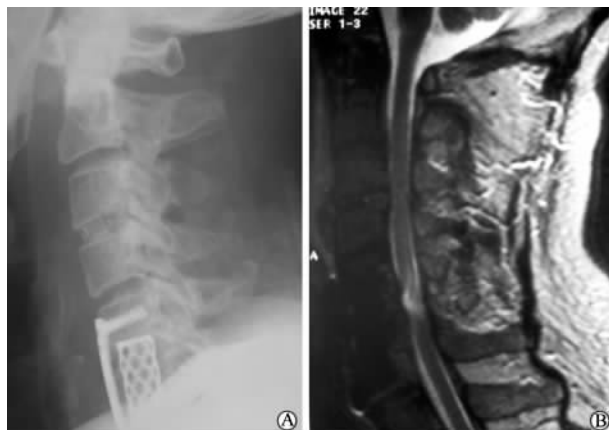

图2 翻修术后3个月颈椎侧位片(A)和MRI检查结果(B)
A:C_{3/4} cage固定,C₅₋₇钛网、钢板重建;B:C₅₋₇钛网、钢板影,脊髓形态恢复基本满意

[作者简介] 张颖, 博士生. E-mail: acorepie@hotmail.com

2 讨论

2.1 CADR 的适应证及翻修手术指征 ADR 是近年来初步应用于临床的新型技术,其设计旨在避免颈椎融合术后邻近节段退变加速的问题,相关的前瞻性临床实验证实人工椎间盘能够保留颈椎运动单元活动性^[1-2]。国外对 CADR 的病例报道中有少数患者因各种原因接受二次手术治疗^[3],但尚无对其翻修手术的专门报道。美国食品药品监督管理局规定 CADR 适应证为:在颈椎稳定的前提下,单一水平的神经根型或脊髓型颈椎病。亦有学者进行多节段 CADR 取得了满意疗效^[3-4]。临床普遍认为后纵韧带骨化症、强直性脊柱炎、类风湿性关节炎为 CADR 的禁忌证^[5-6]。本例患者原有节段性后纵韧带骨化、椎间隙狭窄,经椎间隙减压困难,易造成减压不彻底和医源性损伤。因此,本例患者初次行 CADR 手术时存在适应证把握不严的缺陷。

本例患者 CADR 术后 MRI 提示脊髓损伤和手术节段残留压迫,其临床表现症状为不全瘫,故选择翻修手术解除脊髓压迫。翻修手术后随访证实,手术彻底减压后有部分神经功能恢复。McAfee 等^[7]总结腰椎人工椎间盘翻修手术的经验,认为手术指征可包括:假体明显移位、术后仍有腰椎不稳临床表现、医源性损伤。作者认为,这些指标可作为 CADR 翻修手术的参考,但 CADR 翻修确切的手术指征仍待进一步临床经验总结。

2.2 CADR 翻修手术术式的选择 McAfee^[8]对腰椎人工椎间盘翻修手术采用 3 种术式:单纯假体移位者,采用前路手术更换假体;术后仍有神经症状或医源性损伤者,采用后路减压;节段不稳明显、有临床症状者,行后路融合。结合本例翻修手术情况,可以认为,CADR 翻修手术应考虑以下问题:是否需要取出假体;手术入路的选择;是否需融合原手术节段。

本例患者初次术后手术节段脊髓明显受压,且主要来自前方,故计划前路取出假体,经椎间隙彻底减压并植骨融合重建颈椎序列。因 Bryan Disc 为骨长入式设计,拟于人工椎间盘相邻终板开槽、取出人工椎间盘。但术中发现假体与相邻终板结合紧密,无法取出。故术中改经椎间隙减压为次全

切除 C₆ 椎体、取出人工椎间盘。在无明显颈椎不稳表现时,理想的 CADR 翻修术应原位翻修、采用翻修型假体取代旧假体,以保留手术节段活动度,避免对其他节段的干扰。目前人工椎间盘翻修仅有腰椎人工椎间盘翻修手术可供参考^[3],颈椎、腰椎在解剖特点、ADR 技术方面均有差别,如何进行 CADR 的翻修手术,尚需进一步的经验积累。

[参考文献]

- [1] Coric D, Finger F, Boltes P. Prospective randomized controlled study of the Bryan Cervical Disc: early clinical results from a single investigational site[J]. *J Neurosurg Spine*, 2006, 4: 31-35.
- [2] Porchet F, Metcalf N H. Clinical outcomes with the Prestige II cervical disc: preliminary results from a prospective randomized clinical trial[J]. *Neurosurg Focus*, 2004, 17: E6.
- [3] Goffin J, van Calenbergh F, van Loon J, et al. Intermediate follow-up after treatment of degenerative disc disease with the Bryan Cervical Disc Prosthesis: single-level and bi-level[J]. *Spine*, 2003, 28: 2673-2678.
- [4] 刘浩, 刘熹, 石锐, 等. 双节段人工椎间盘置换加融合在多节段颈椎间盘突出症的应用[J]. *中国修复重建外科杂志*, 2006, 20: 383-386.
- [5] McAfee P C. The indications for lumbar and cervical disc replacement[J]. *Spine J*, 2004, 4(6 Suppl): 177S-181S.
- [6] Parkinson J F, Sekhon L HS. Cervical arthroplasty for the treatment of cervical spine disease [R]. *Australasian Musculoskeletal Medicine*, 2004; 28-31.
- [7] McAfee P C, Geisler F H, Saiedy S S, et al. Revisability of the CHARITE artificial disc replacement: analysis of 688 patients enrolled in the U. S. IDE study of the CHARITE Artificial Disc[J]. *Spine*, 2006, 31: 1217-1226.
- [8] McAfee P C. Cervical and lumbar disc replacement—The ease of revision [R]. *Business Briefing: US Orthopedics Review*, 2006; 38-42.

[收稿日期] 2006-11-20

[修回日期] 2007-01-08

[本文编辑] 贾泽军