

DOI:10.3724/SP.J.1008.2009.01158

· 论 著 ·

## 单切口经腹膜内途径腹腔镜下切除肾上腺肿瘤的初步尝试

徐丹枫\*, 李尧, 高轶, 阴雷, 车建平, 任吉忠, 刘玉杉, 姚亚成, 崔心刚, 滕怀宁, 陈杰, 王军凯, 徐煜, 彭丽君, 闵志廉  
第二军医大学长征医院泌尿外科, 解放军泌尿外科研究所, 上海 200003

**[摘要]** **目的:**初步尝试采用单切口经腹膜内腹腔镜技术行肾上腺肿瘤切除, 探讨其临床疗效及安全性, 为进一步临床应用奠定基础。**方法:**采用经腹腔内途径单切口腹腔镜技术对3例肾上腺肿瘤患者行肿瘤切除术, 术中选择腋前线肋缘下3 cm切口, 切口内置入3枚Trocar套管针, 手术过程中使用Cambridge Endo头端可弯腹腔镜器械、超声刀技术、Hem-o-lok等对3例肾上腺肿瘤进行切除。**结果:**3例手术均取得成功, 无中转开放或术中增加Trocar套管针辅助。手术时间分别为75、116、135 min, 平均(108.7±30.7)min, 术中出血10、20、30 ml, 平均(20±10)ml, 术后1 d拔除胃管、导尿管, 术后3 d拔除腹腔引流管, 术后住院时间均为4 d。**结论:**单切口经腹膜内途径腹腔镜下肾上腺肿瘤切除术具有创伤小、出血少、安全性高、术后住院时间短的优点, 但手术操作难度较大。

**[关键词]** 单切口; 腹腔镜检查; 腹腔内途径; 肾上腺肿瘤

**[中图分类号]** R 736.6 **[文献标志码]** A **[文章编号]** 0258-879X(2009)10-1158-04

### Single incision for trans-peritoneal laparoscopic adrenalectomy in treatment of adrenal tumors

XU Dan-feng\*, LI Yao, GAO Yi, YIN Lei, CHE Jian-ping, REN Ji-zhong, LIU Yu-shan, YAO Ya-cheng, CUI Xin-gang, TENG Huai-ning, CHEN Jie, WANG Jun-kai, XU Yu, PENG Li-jun, MIN Zhi-lian

Department of Urology, Urology Center of PLA, Changzheng Hospital, Second Military Medical University, Shanghai 200003, China

**[ABSTRACT]** **Objective:** To perform trans-peritoneal laparoscopic adrenalectomy *via* a single incision in treatment of adrenal tumors, and to discuss its clinical outcome and safety. **Methods:** Single incision trans-peritoneal laparoscopic adrenalectomy was used in treatment of three patients with adrenal tumors. The incision was made 3 cm below the costal margin of anterior axillary line; three Trocars were placed in the cut. The instruments used included single port access, CUSA, Hem-o-lok, etc. **Results:** The three operations were all successful, and there were no conversion to open procedure or a need for extra Trocars. The operating time periods were 75, 116, and 135 min, with a mean of (108.7±30.7)min. The perioperative blood losses were 10, 20, and 30 ml, with a mean of (20±10)ml. The gastric canal and ureteral catheter were withdrawn one day after operation, and the drainage tube was withdrawn 3 d after operation. The mean postoperative hospital stay was 4 d. **Conclusion:** Single incision trans-peritoneal laparoscopic adrenalectomy has the advantage of little trauma, less blood loss, satisfactory safety, and prompt postoperative recovery, but is difficult to manage.

**[KEY WORDS]** single incision; laparoscopy; peritoneal; adrenal gland neoplasms

[Acad J Sec Mil Med Univ, 2009, 30(10):1158-1161]

随着腹腔镜技术的不断应用和进步, 腹腔镜下肾上腺肿瘤切除术已经成为了肾上腺外科治疗的金标准<sup>[1-3]</sup>。传统腹腔镜技术往往采用三孔进行处理, 存在一些缺陷, 无法满足患者对腹腔镜手术及预后的不断要求。单切口腹腔镜是腹腔镜领域的最新技术, 具有皮肤切口少、出血少、术后恢复快等潜在优势, 有望解决上述问题<sup>[4-5]</sup>。因此, 2009年7月我们对3例肾上腺肿瘤患者尝试采用经腹腔内途径单切口腹腔镜下肿瘤切除术, 取得初步效果, 现将相关经验进行初步总结介绍, 并探讨其临床疗效及安全性,

为进一步应用奠定基础。

### 1 资料和方法

1.1 一般资料 肾上腺肿瘤患者3例, 男2例, 女1例, 年龄49~53岁, 平均(51±2)岁。左侧2例, 右侧1例。2例有高血压病史, 1例无高血压病史。患者一般资料及各项检查结果见表1。术前患者加服可多华(美国辉瑞制药有限公司)4 mg/d, 共7~10 d, 控制术前血压。

**[收稿日期]** 2009-07-27 **[接受日期]** 2009-09-24

**[作者简介]** 徐丹枫, 博士, 教授、主任医师。

\* 通讯作者(Corresponding author). Tel:021-81885721, E-mail: xu-danfeng@hotmail.com

表 1 患者一般资料及各项临床指标  
Tab 1 General data and clinical indices of patients

Index	Patient No.		
	1	2	3
Age(year)	49	53	50
Sex	Male	Male	Female
Site of tumor	Left	Right	Left
Tumor size	19 mm×18 mm	26 mm×20 mm	8 mm×10 mm
Diagnosis	Non-functioning adrenal adenoma	Cushing's syndrome	Adrenal cortical adenoma
Pathology diagnosis	Adrenal adenoma	Adrenal cortical	Adrenal cortical
Cortisol $\rho_B/(\mu\text{g} \cdot \text{L}^{-1})$	108.00	136.00	37.00
ACTH $\rho_B/(\text{ng} \cdot \text{L}^{-1})$	29.7	54.40	26.00
$\text{K}^+ c_B/(\text{mmol} \cdot \text{L}^{-1})$	4.2	3.3	4.1
NMN $\rho_B/(\text{pg} \cdot \text{ml}^{-1})$	70.6	54.2	111.2
MN $\rho_B/(\text{pg} \cdot \text{ml}^{-1})$	51.5	42.7	81.7
BP $p_B/\text{mmHg}$	100-130/60-80	140-160/90-110	120-190/80-110

ACTH; Adrenocorticotrophic hormone; NMN; Normetanephrine; MN; Metanephrine. 1 mmHg=0.133 kPa

1.2 手术器械 Cambridge Endo 5 mm 头端可弯曲单切口腹腔镜器械:包括分离钳、持针器、剪刀、电凝钩(图 1)。常规腹腔镜器械:包括 5 mm 超声刀(强生公司), 10 mm、5 mm 金属 Trocar 及 12 mm 一次性 Trocar。10 mm 观察镜、视频设备、光源、气腹机均为 Storz 公司产品。

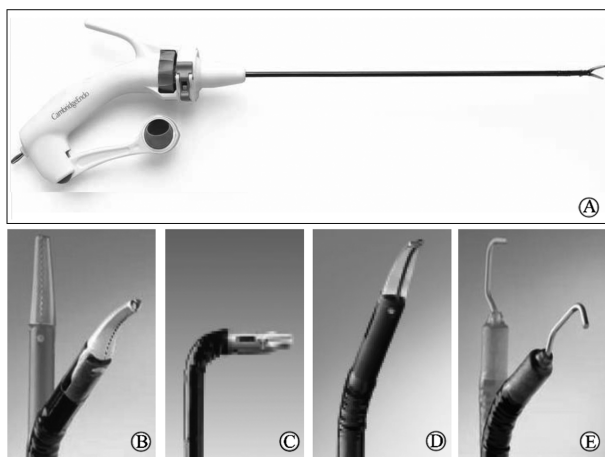


图 1 单切口腹腔镜器械图

Fig 1 Single-port access (SPA) laparoscopic instruments

A: Autonomy Laparo-Angle; B: Maryland dissector; C: Needle holder; D: Metzenbaum scissors; E: Electrosurgery hook

1.3 手术方法 全麻,术前置入胃管、Foley 导尿管,健侧卧位。取左(右)侧腋前线肋缘下 3 cm 长的手术切口,纵行切开皮肤、皮下组织。沿切口的下端分离并切开肌肉及筋膜 0.8 cm,进入腹腔,7 号丝线缝合肌肉及腹膜,待置入 10 mm Trocar 后待扎、固定,减少漏气,在手指引导下在皮肤切口的上端左、右侧分别置入 5 mm 和 12 mm Trocar,3 个 Trocar 之间间隔约 5 mm,减少 Trocar 之间的漏气。CO<sub>2</sub> 气腹压力为 14 mmHg(1 mmHg=0.133 kPa),建立气腹。调整 3 个 Trocar 的深浅并固定(图 2A、2B)。

观察腹腔内脏器,用超声刀切开结肠脾曲(肝曲)外侧的侧腹膜,向两侧分离并暴露肾周脂肪,于肾上极分离切开肾周脂肪组织,沿肾上极腹侧面向内上方分离,充分暴露肾上腺及肾上腺肿瘤,游离肾上腺中央静脉,5 mm Hem-o-lok 钳夹并离断(图 2C、2D)。分离组织时尽可能用超声刀,减少创面的渗血和出血,可用超声刀或双极电凝止血。切除的肾上腺组织装入取物袋,并从套管内置入负压引流管 1 根,取出标本,依次逐层缝合皮下组织。

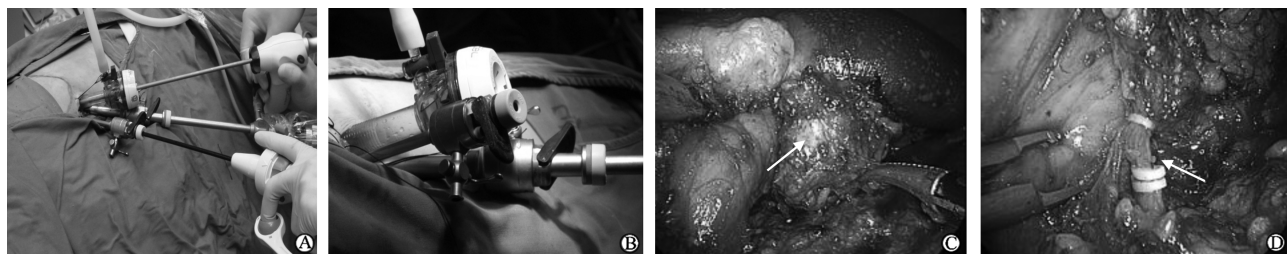


图 2 手术过程

Fig 2 Operation procedure

A: Position of single incision; B: The method of placing Trocars; C: Adrenal tumor (arrow); D: Block of the central veins (arrow)

## 2 结果

2.1 一般情况 3例患者手术均取得成功,无一例中转开放或增加 Trocar 辅助。手术时间 75~135 min,平均(108.7±30.7)min。术中出血量 10~30 ml,平均(20±10)ml。术中血压平稳;无肠腔、胰腺、肝脏、脾脏损伤等并发症。术后留置胃管、导尿管 1 d,留置引流管 3 d,术后住院天数均为 4 d。患者均于术后 24 h 内恢复饮食,下床活动,无明显疼痛主诉。

2.2 术后预后及并发症 切口长约 2.5~3 cm,无红肿感染;无肾上腺危象;无消化道溃疡、腹腔内血肿、感染等并发症发生。术后 1 个月随访,3 例患者生活质量良好,手术满意度高;均未出现发热、腹痛、伤口愈合不良、切口疝等情况。其中 2 例血压正常,1 例服用降压药物后血压正常。

## 3 讨论

单切口腹腔镜肾脏及肾上腺手术目前在国内外均处于起步阶段,其操作难度远大于标准腹腔镜,需要经过严格腹腔镜下操作培训后方可实施,术者需要熟悉肾上腺及周围器官解剖关系,术中要注意创面的出血、渗血,减少手术难度,提高操作准确性。其手术适应证与传统三孔腹腔镜肾上腺手术基本相同,为有效控制术中术后并发症,术前应给予充分扩容、降压处理。较之标准腹腔镜技术,单切口技术存在其独特的优点,包括:(1)术中中对周围组织损伤小,出血少;(2)患者术后疼痛感减轻,住院舒适度提升;(3)切口疝及感染发生率降低;(4)缩短住院天数,增加床位周转;(5)改善切口外观。因为每增加一个通道切口,都具有潜在发生出血、脏器损伤的可能性<sup>[6-7]</sup>。国外学者<sup>[5,8]</sup>尝试采用单切口径腹膜后途径腹腔镜下肾上腺切除术均取得较好效果,术中、术后均未出现相关并发症。本组 3 例患者手术均获得成功,无中转开放或增加 Trocar 套管辅助,术中患者无血压剧烈波动,无明显出血现象,初步效果较好。

为降低对腹腔内脏器的干扰,目前常见的单切口腹腔镜下肾上腺肿瘤切除术多采用经腹膜后切口途径。但该技术在国内正处于起步阶段,病例积累少、手术器械有限,为了能以更清晰的视野和充足的操作空间完成手术,本研究采用了经腹腔内途径腹腔镜下手术方式。该途径手术入路的选择对整个手术结果存在重要影响,主要由患者体型、病变部位及肿瘤大小等多种因素决定;也可根据手术器械的不同选择不同入路。目前主要采用经脐切口途径、经

腋前线切口途径两种,其中经脐通道又包括单通道经脐手术(OPUS)、自然通道经脐手术(NOTUS)<sup>[9]</sup>、经脐腔镜下手术<sup>[10]</sup>等。其优点是:整个腹腔内视野清楚,解剖标志明确,操作空间大;可处理双侧肾上腺病变;术后无明显瘢痕。但也存在不少缺点:多适用于体格瘦小患者,如身高及肥胖患者可造成肾上腺暴露困难,影响手术操作,增加手术风险;容易损伤腹腔内脏器,如脾脏、胰腺、肝脏、肠腔、胃等,引起腹膜炎及肠梗阻等相关并发症几率升高;如既往存在腹腔内手术、感染病史,进一步增加手术难度及脏器损伤可能。

本组 3 例患者均为中年,体型偏胖,通过术前及术中反复对比,根据肾上腺及周围脏器的解剖关系,采用经腋前线肋缘下切口可更充分暴露手术视野。同切口内相邻置入 5 mm、10 mm、12 mm Trocar 3 枚<sup>[11]</sup>,丝线缝扎固定 Trocar 套管,既可减少术中漏气,也可防止因套管活动影响手术。该切口优点:距离肾上腺位置近,视野清楚,暴露充分;操作空间大,便于术者双手配合工作;可避免腹腔内肠道及网膜组织干扰,减少组织损伤;术后创伤小,切口长度 2.5~3 cm。

目前术中我们一般采用普通腹腔镜器械与单通道腹腔镜器械配合操作,有利于掌握头端可弯曲腹腔镜器械的工作原理,提高操作熟练度,为将来在更为“狭小”的空间内进行手术提供技术保证。通过对 3 例手术操作过程进行总结,目前存在并需要解决的主要问题:视屏系统最好为多方位视角;排除腹腔镜器械操作中的互相干扰及影响;术中中对肾上腺周围脂肪组织游离程度及范围的选择;中央静脉暴露及分离。其中任一方面的改进均可有效缩短手术时间,降低手术难度。我们目前使用的是 Cambridge Endo 公司的头端可弯曲器械,这种器械依靠手柄来调节器械末端的弯曲程度,使得术者双手在体外相互远离,可使末端达到所要的手术部位而不相互干扰。如能采用 Olympus 四方位观察镜、高清晰成像系统,将使手术视野和暴露更加优化,操作更加便利。

综上所述,单切口腹腔镜手术尽管操作难度较大,但可行性明确,并且安全性高、实用性强,值得进一步深入研究以推广采用。

## [参考文献]

- [1] Gagner M, Lacroix A, Bolté E. Laparoscopic adrenalectomy in Cushing's syndrome and pheochromocytoma[J]. N Engl J Med, 1992, 327:1033.
- [2] Higashihara E, Tanaka Y, Horie S, Aruga S, Nutahara K, Homma Y, et al. A case report of laparoscopic adrenalectomy

- [J]. Nippon Hinyokika Gakkai Zasshi, 1992, 83; 1130-1133.
- [3] Brunt L M. Minimal access adrenal surgery[J]. Surg Endosc, 2006, 20; 351-361.
- [4] Kaouk J H, Haber G P, Goel R K, Desai M M, Aron M, Rackley R R, et al. Single-port laparoscopic surgery in urology: initial experience[J]. Urology, 2008, 71; 3-6.
- [5] Desai M M, Rao P P, Aron M, Pascal-Haber G, Desai M R, Mishra S, et al. Scarless single port transumbilical nephrectomy and pyeloplasty: first clinical report[J]. BJU Int, 2008, 101; 83-88.
- [6] Lowry P S, Moon T D, D' Alessandro A, Nakada S Y. Symptomatic port-site hernia associated with a non-bladed trocar after laparoscopic live-donor nephrectomy[J]. J Endourol, 2003, 17; 493-494.
- [7] Marcovici I. Significant abdominal wall hematoma from an umbilical port insertion[J]. JSLS, 2001, 5; 293-295.
- [8] Walz M K, Alesina P F. Single access retroperitoneoscopic adrenalectomy (SARA)--one step beyond in endocrine surgery[J]. Langenbecks Arch Surg, 2009, 394; 447-450.
- [9] Cuesta M A, Berends F, Veenhof A A. The "invisible cholecystectomy": A transumbilical laparoscopic operation without a scar[J]. Surg Endosc, 2008, 22; 1211-1213.
- [10] Zhu J F. Scarless endoscopic surgery: NOTES or TUES[J]. Surg Endosc, 2007, 21; 1898-1899.
- [11] Raman J D, Bensalah K, Bagrodia A, Stern J M, Cadeddu J A. Laboratory and clinical development of single keyhole umbilical nephrectomy[J]. Urology, 2007, 70; 1039-1042.

[本文编辑] 贾泽军

## 第二军医大学历年获国家级科技成果奖励项目一览( II )

### 1985 年 5 项

#### 国家发明奖二等奖 1 项

疟疾和矽肺治疗新药羟基哌喹及磷酸盐 (许德余 沈念慈 李裕棠 印木泉 殷祥生 周明行 李全路)

#### 国家发明奖三等奖 1 项

颈椎椎体间人工关节 (赵定麟 张文明 徐印坎 杭桂荣 杨海波 屠开元)

#### 国家科技进步奖一等奖 1 项

肝脏疾病手术治疗的临床研究 (吴孟超 张晓华 胡宏楷 陈 汉 姚晓平)

#### 国家科技进步奖二等奖 1 项

国产人造心脏瓣膜的研制与临床应用 (蔡用之 张宝仁 李维康 周鸣雷 潘锡光)

#### 国家科技进步奖三等奖 1 项

颈椎病的外科治疗研究 (赵定麟 张文明 徐印坎 屠开元)

### 1986 年 1 项

#### 国家发明奖四等奖 1 项

急性闭合性颅内血肿数字诊断仪 (朱 诚 胡立亮 杨中坚 刘耀东)

### 1987 年 2 项

#### 国家发明奖四等奖 1 项

胫骨双矩型弹性髓内钉的设计和临床应用 (杨瑞和 吴岳嵩)

#### 国家科技进步奖三等奖 1 项

眼球缺失合并结膜囊畸形的整复和义眼座植入术 (楼月芳 奚寿增 王志英 韩志明 虞恩琪)

### 1988 年 2 项

#### 国家发明奖二等奖 1 项

Sm-1 在诱导三眠蚕生产超细纤维蚕丝的应用 (刘丽琳 陆雪芳 杨济秋 李荣琪)

#### 国家发明奖三等奖 1 项

应用显微外科技术一期再造阴茎 (高学书 张涤生 黄文义)