第二军医大学学报 2013 年 2 月第 34 卷第 2 期 http://www.ajsmmu.cn
Academic Journal of Second Military Medical University, Feb. 2013, Vol. 34, No. 2

DOI:10.3724/SP.J.1008.2013.00160

·论 著·

比较胸腹水液基细胞学剩余标本制作细胞块的 3 种方法

王守梅,杨秋红,魏静静,王雨稼,张树辉*
上海中医药大学附属岳阳中西医结合医院病理科,上海 200437

[摘要] **目的** 优化胸腹水液基细胞学剩余标本制作细胞块的程序,并探讨其在病理诊断中的应用价值。**方法** 150 例胸腹水薄层液基细胞学技术(thinprep cytologic test, TCT)检测剩余标本,根据细胞学诊断结果分为 3 组,每组 50 例,分别采用直接离心法、蛋清液作为支架法和细胞块试剂盒法处理后制作石蜡细胞块,对比分析 3 种不同方法制成的细胞切片上的恶性细胞检出率、细胞分布状况和形态特征,并初步比较细胞块和组织块免疫化学染色效果。**结果** 150 例胸腹水 TCT 检测出的恶性细胞率为 31.3%(47/150),其剩余标本经细胞块法检测出的总恶性细胞检出率为 40.7%(61/150),其中直接离心法、蛋清液作为支架法和细胞块试剂盒法的检出率分别为 26.0%(13/50)、46.0%(23/50)和 50.0%(25/50)。用蛋清液作为支架及细胞块试剂盒两种方法制作的细胞块,恶性细胞检出率高于直接离心法($P<0.05$),细胞聚集度和细胞分布也优于直接离心法,细胞块和组织块免疫化学染色效果相似。**结论** 用蛋清液作为支架及细胞块试剂盒两种方法制作的细胞块可提高胸腹水液基细胞学剩余标本的恶性细胞检出率,并可用于免疫细胞化学检测。

[关键词] 胸腔积液;腹水;液基细胞学;细胞块;石蜡包埋
[中图分类号] R 36-33 [文献标志码] A [文章编号] 0258-879X(2013)02-0160-04

Preparation of cell blocks using residual pleural and peritoneal effusion: a comparison of three methods

WANG Shou-mei, YANG Qiu-hong, WEI Jing-jing, WANG Yu-jia, ZHANG Shu-hui*
Department of Pathology, Yueyang Hospital of Integrated Traditional Chinese and Western Medicine, Shanghai University of Traditional Chinese Medicine, Shanghai 200437, China

[**Abstract**] **Objective** To optimize the process of making cell blocks by residual pleural and peritoneal effusions, and to explore its value in pathological diagnosis. **Methods** Totally 150 residual pleural and peritoneal effusion specimens of thinprep cytologic test (TCT) were evenly divided into 3 groups according to cytopathological diagnosis. Specimens in the three groups were processed by direct centrifugal method, egg white as the bracket method and cell block test method. The detection rate of malignant cells, distribution status and morphological features of cells on the cellular sections were compared between the three different methods, and the immunohistochemical staining results were compared between the cell block and tissue block. **Results** The TCT yielded a detection rate of malignant cells of 31.3% (47/150), and examination of the cell block in this study yielded a detection rate of 40.7% (61/150), with the rates of direct centrifugal method, egg white as the bracket method and cell block test method being 26.0% (13/50), 46.0% (23/50) and 50.0% (25/50), respectively. The detection rates of malignant cells in egg white as the bracket method and cell block test method groups were significantly higher than that in the direct centrifugation method ($P<0.05$); in addition, the former two groups also had better cell aggregation and distribution. The immunohistochemical staining results of cell blocks were also similar to those of tissue blocks. **Conclusion** The cell blocks processed by egg white as the bracket method and cell block test method can improve the detection rate of malignant cells in residual pleural and peritoneal effusion, and the blocks can be used for immunocytochemistry staining.

[**Key words**] pleural effusion; ascites; thinprep cytologic test; cell block; paraffin-embedded
[Acad J Sec Mil Med Univ, 2013, 34(2): 160-163]

胸腹水脱落细胞学检查已成为肿瘤早期诊断的重要手段之一,对肿瘤的诊断、鉴别诊断及预后观察

[收稿日期] 2012-10-30 [接受日期] 2013-01-03
[基金项目] 上海中医药大学"085"一流学科建设科技创新支撑计划(085ZY1220). Supported by "085" First-Class Discipline Construction of Science and Technology Innovation of Shanghai University of Traditional Chinese Medicine (085ZY1220).
[作者简介] 王守梅,技师. E-mail: anpinger0@163.com
* 通信作者(Corresponding author). Tel: 021-65161782-3224, E-mail: shzhang@126.com

都有十分重要的意义。普通离心沉淀涂片是常用的胸腹水细胞学检查方法,近年来膜式薄层液基细胞学技术(thinprep cytologic test, TCT)及沉渣包埋也普遍应用于日常病理诊断[1]。但应用 TCT 技术对临床送检的胸腹水进行细胞病理学诊断时常遇到一些困难,如可疑癌细胞与反应性间皮细胞的鉴别[2]、某些高分化腺癌细胞和增生性间皮细胞的鉴别、腺癌细胞与恶性间皮瘤细胞的鉴别[3]等。为此,我们对 150 份胸腹水 TCT 剩余标本采用直接离心、用 1 g/L 蛋清液作为支架、细胞块试剂盒(cell block test,CBT)3 种方法制作细胞块,并进行病理诊断,以优化胸腹水液基细胞学剩余标本制作细胞块的程序,并初步探讨其在病理诊断和鉴别诊断中的应用价值。

1 材料和方法

1.1 主要材料和仪器 150 份胸腹水 TCT 剩余标本来自 2012 年 1 月至 6 月上海市中医药大学附属岳阳医院病理科;95%乙醇(江苏强盛功能化学股份有限公司);市售鸡蛋或鹌鹑蛋;CBT(济南涵康医疗器械公司);台式低速离心机(河北安新县白洋离心机厂);Tissue-Tek VIP 5Jr. 5903 型脱水机(Sakura Finetek Japan Co. Ltd.)及 Tissue-TekTEC5 石蜡包埋机(Sakura Finetek Japan Co. Ltd.)。

1.2 实验分组及处理 150 例胸腹水 TCT 剩余标本(恶性细胞检出率为 31.3%,47/150),根据细胞病理学诊断,将其分为 3 组,每组 50 例,各组中 TCT 法检出的恶性细胞数分别为 16 例、16 例和 15 例,分别采用直接离心法、蛋清液作支架法和 CBT 法进行细胞块的制作。

1.2.1 直接离心法 TCT 剩余标本倒入离心管,离心后弃去上清液,沿管壁缓缓加入其 5 倍体积的 95%乙醇,凝固 3~5 min,2 500 r/min 离心 5 min(离心半径 8 cm)。固定 1~2 h 后用擦镜纸包好放入包埋盒内,与常规组织病理检查标本一同处理。

1.2.2 用蛋清液作为支架法 将鸡蛋打开,取出蛋清液,用搅棒搅匀。再用生理盐水将蛋清稀释至质量浓度为 1 g/L,置 4℃冰箱备用。TCT 剩余标本倒入离心管,离心后弃去上清液,加等量 1 g/L 蛋清液混匀。吹打均匀后,将蛋清沉渣混合物与其 5 倍体积的 95%乙醇混匀,凝固 3~5 min,2 500 r/min 离心 5 min(离心半径 8 cm)。将上清液弃去,轻轻挤压试管底部使组织周围与试管间有一定间隙,然后继续注入等量 95%乙醇,固定 1~2 h 后用擦镜纸包好放入包埋盒内,同常规组织病理检查标本一同处理。

1.2.3 CBT 法 TCT 剩余标本倒入离心管经离心后弃去上清液。加入 CBT A 试剂,混匀后静止 10 min,2 500 r/min 离心 5 min(离心半径 8 cm)。弃去上清液,加等量的 B 液,吹打均匀。加等量的 C 液,弹击试管,试管中析出细胞标本的絮状物,2 500 r/min 离心 5 min(离心半径 8 cm),弃上清液,用擦镜纸包好放入包埋盒内,同常规组织病理检查标本一同处理。

1.3 H-E 和免疫组化染色 3 种细胞块常规脱水、石蜡包埋后,连续切片 3~5 μm,常规 H-E 染色;免疫组化染色使用 EnVision Plus 法,常规使用 AE1/3、TTF-1 和 P53 抗体[4],所有免疫组化试剂盒和抗体购自基因科技(上海)有限公司。

1.4 3 种方法制作细胞块的检测结果比较 H-E 染色切片由 2 名高级病理医师阅片,并与 TCT 细胞学检查结果比对,对同时有细胞和组织病理学检查的病例比较免疫组化染色结果。

1.5 统计学处理 采用 SPSS 11.0 软件进行统计学分析,恶性细胞检出率的比较采用 χ^2 检验,检验水平(α)为 0.05。

2 结 果

2.1 恶性细胞检出率 150 例胸腹水标本 TCT 恶性细胞检出率为 31.3%(47/150),剩余标本细胞块恶性细胞检出率为 40.7%(61/150)。对 3 种方法制作的细胞块恶性细胞检出率进行比较,用蛋清液作为支架法及 CBT 两种方法制作的细胞块恶性细胞检出率高于 TCT 法和直接离心法(P 均<0.05,表 1)。

表 1 3 种细胞块制片恶性细胞检出率

Tab 1 Detection rate of malignant cells in cell blocks processed by the three methods

n(%)

Group	N	Positive rate of malignant cells	
		TCT method	Cell block method
Direct centrifugation	50	16(32.0)	13(26.0)
Egg white as the bracket	50	16(32.0)	23(46.0)*△
Cell block test	50	15(30.0)	25(50.0)*△
Total	150	47(31.3)	61(40.7)

TCT: Thinprep cytologic test. * P<0.05 vs direct centrifugation group; △ P<0.05 vs TCT method in the same group

2.2　细胞块中细胞聚集程度及分布的观察　肉眼观察显示，直接离心法制作的细胞块中细胞松散、不易成块，细胞丢失明显；用蛋清液作为支架及 CBT 两种方法制作的细胞块较为聚集，基本成块状或絮状，完整性较好。TCT 显微镜下观察显示，直接离心法制作的细胞块中细胞分布较为离散，且不均匀，有的区域密集，有的区域只有零星的细胞分布（图 1A、1D）；用蛋清液作为支架（图 1B、1E）及 CBT（图 1C、1F）两种方法制作的细胞块中的细胞分布较为均匀。结果表明：从细胞的聚集程度和分布情况看，用蛋清液作为支架及 CBT 两种方法优于直接离心法。

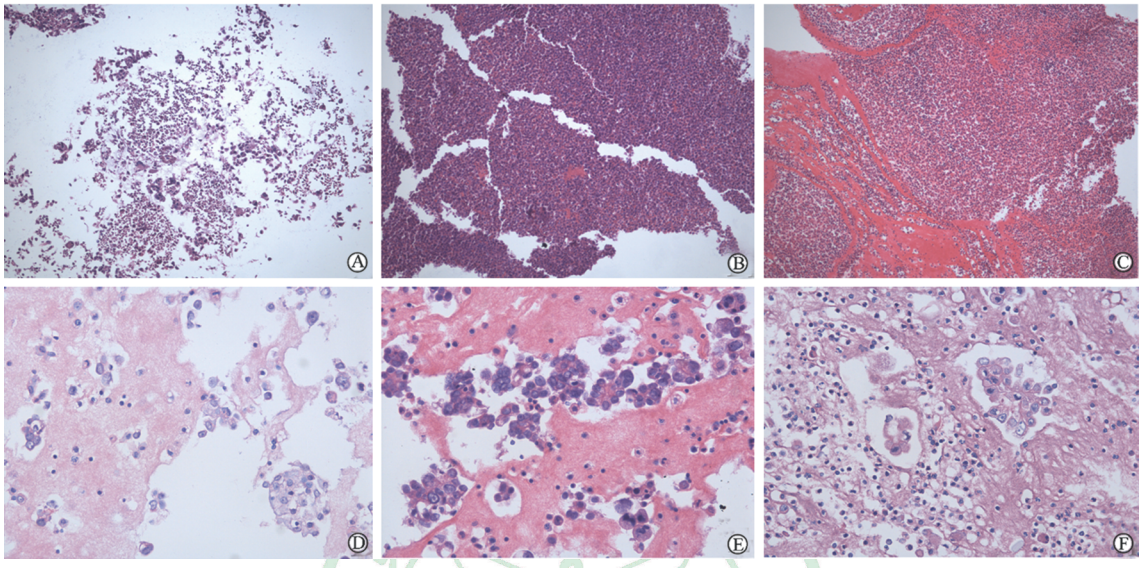

图 1　3 种方法制作的细胞块的 H-E 染色典型图片

Fig 1　Typical images of H-E staining of cell blocks prepared by the three methods

A，D：Direct centrifugation；B，E：Egg white as the bracket；C，F：Cell block test. Original magnification：×100（A，B，C），×400（D，E，F）

2.3　细胞块免疫组化染色　我们对细胞块石蜡切片进行免疫组化染色，其染色步骤、染色效果与组织石蜡切片相似。经与部分针刺活检或切除肺肿瘤标本的免疫组化染色结果比较，细胞块免疫组化染色的病理诊断和鉴别诊断价值与组织标本相近（图 2）。

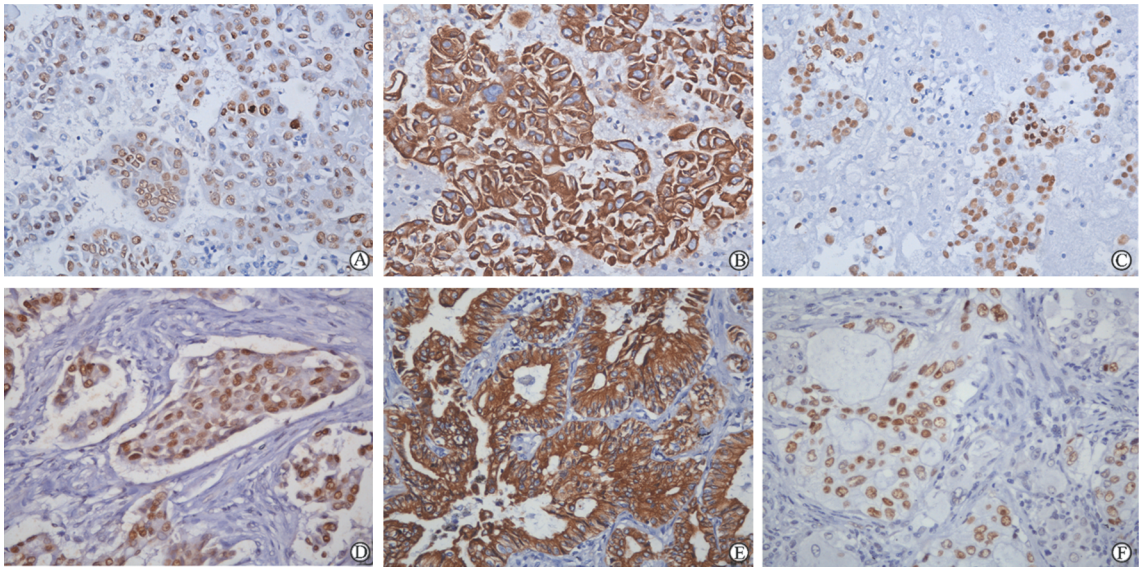

图 2　细胞块和组织石蜡切片免疫组化染色典型图片

Fig 2　Typical immunohistochemical staining images of cell blocks (A-C, cell block test method) and paraffin section of tissue (D-F)

A，D：TTF-1；B，E：AE1/3；C，F：P53. Original magnification：×400

3 讨 论

TCT 是采用液基薄层细胞检测系统检测细胞并进行细胞学分类诊断,该技术将细胞平铺,使单个细胞容易识别,但大多数标本失去了细胞排列方式和背景细胞[4],对可疑和高分化癌细胞、反应性间皮细胞和间皮瘤不易鉴别,对一些疑似肿瘤标本不能用其他方法如免疫组化染色等进一步检查。一般 TCT 后标本会保存一段时间再丢弃,此时标本中仍有大量细胞,如果对 TCT 剩余的胸腹水标本进行处理并制作石蜡细胞块,不仅可以多次利用标本,而且收集的脱落细胞做成的石蜡块具有类似组织学的优点,制作的石蜡切片染色质量较涂片清晰,收集的细胞较集中,可根据要求重复切片。此外,细胞块石蜡切片亦可用免疫组化染色对肿瘤细胞进行标记,对提高胸腹水细胞诊断的准确性、明确肿瘤来源和判断预后等具有重要意义[5-6]。

细胞块技术的基本原理是将样品离心,细胞和微小组织块被高度浓缩后凝聚、固定,再进行常规脱水和石蜡包埋,然后制成切片[7]。文献报道制作细胞块的支架有琼脂及合成胶水[8],但这两种物质通透性差,影响脱水、透明和浸蜡,造成制片困难和染色效果差。本实验中直接离心法缺少支架,没有黏合作用,所以制作出来的细胞块较为离散,且不均匀,有的区域密集,有的区域只有零星的细胞分布,恶性细胞检出率也较低,甚至低于 TCT 细胞学检查。而用 1 g/L 蛋清液作为支架及 CBT 这两种方法都有一定的支架来黏合标本中的细胞,使之聚成团,形成块状,在之后的脱水及包埋过程中也能保持其形态,细胞分布均匀,恶性细胞检出率明显提高。本实验结果显示,合适的细胞块制作方法,可明显提高恶性细胞阳性率,避免假阴性结果的发生,与毛瑛玉等[9]的研究结果类似。

值得指出的是,本实验使用的细胞学标本为 TCT 制片后剩余标本,保存时间在 1～6 个月不等。此时保存液已略有蒸发,细胞量虽未改变,但少数标本的细胞已有退变。所以对需要制作细胞块的标本,应缩短其放置时间,尽早制作成细胞块用于后续检查。此外,在大批量制作细胞块时,也应考虑到成本问题。在这 3 种方法中,CBT 法中的试剂盒成本较高,其他两种方法成本极微。本实验通过采用直接离心法、用蛋清液作为支架法、CBT 法制作细胞块,综合比较用蛋清液作为支架法制作的细胞块制作简单、效果好、成本低,易推广。

4 利益冲突

所有作者声明本文不涉及任何利益冲突。

[参 考 文 献]

[1] 李 印,刘 梅,季晓丽,吴海燕,张子杰,刘建军. 胸腹水患者液基细胞学检查[J]. 实用临床医学,2006,7:6-7.

[2] 陈明枝,王桂芝. 液基细胞学结合免疫细胞化学在胸腔积液鉴别诊断中的应用[J]. 中华全科医学,2011,9:1556-1557.

[3] 丁华新,何向蕾,陈培辉. 免疫细胞化学在胸腹水细胞学鉴别诊断中的应用[J]. 诊断病理学杂志,2002,9:220-221.

[4] 邓志勇,李 海,陈 芳,丁 敏,姚丽倩,陈金珍. 超薄液基细胞技术在胸腹水癌细胞检测中的应用价值探讨[J]. 现代肿瘤医学,2010,18:1829-1830.

[5] Sriram K B,Relan V,Clarke B E,Duhig E E,Yang I A,Bowman R V,et al. Diagnostic molecular biomarkers for malignant pleural effusions[J]. Future Oncol,2011,7:737-752.

[6] 郭以河,张闽峰,孟加榕,林明珠,戴太监,王汉生. 一种快速制作胸腹水细胞块方法的探讨[J]. 中国误诊学杂志,2009,33:8147-8148.

[7] 王永生,李玉红,任玉波. 介绍一种新的细胞块制作方法[J]. 临床与实验病理学杂志,2006,22:99.

[8] 邱瑞成,唐世洪,杨天真,刘玉竹. 应用超声波快速石蜡技术制作细胞块切片[J]. 实用医院临床杂志,2004,1:55-56.

[9] 毛瑛玉,杨 敏,刘冬戈,林茂华,张丽琴,陈则清. 细胞块切片免疫细胞化学染色在浆膜腔积液细胞学诊断中的应用[J]. 中华病理学杂志,2009,38:547-550.

[本文编辑] 魏学丽,邓晓群