

DOI:10.3724/SP.J.1008.2013.00477

## 免疫抑制剂对慢性移植物肾病大鼠移植肾 C4d 沉积的影响

杨立<sup>1</sup>, 李涛<sup>1</sup>, 卢一平<sup>2</sup>, 罗光恒<sup>3</sup>, 宋 璐<sup>4</sup>, 王志平<sup>1\*</sup>

1. 兰州大学第二医院泌尿外科, 兰州大学泌尿外科研究所, 甘肃省泌尿系统疾病临床医学中心, 甘肃省泌尿系统疾病研究重点实验室, 兰州 730030
2. 四川大学华西医院泌尿外科, 成都 610041
3. 贵州省人民医院泌尿外科, 贵州 550002
4. 三亚市人民医院泌尿外科, 海南 572000

**[摘要]** **目的** 观察慢性移植物肾病(CAN)大鼠模型移植肾中 C4d 的沉积情况,并分析免疫抑制剂对 C4d 沉积的影响。**方法** 将 Fisher 344 大鼠的肾移植到 Lewis 大鼠体内复制 CAN 模型,术后给予环孢素 A(CsA) 10 mg/(kg·d)×10 d。将模型鼠随机分为 5 组,每组 9 只,分别给予不同的药物:(1)生理盐水对照组;(2)CsA[6 mg/(kg·d)]组;(3)雷帕霉素[RAPA,0.8 mg/(kg·d)]组;(4)他克莫司[FK506,0.15 mg/(kg·d)]组;(5)霉酚酸酯[MMF,20 mg/(kg·d)]组。分别在术后第 4、8 及 12 周时处死每组大鼠 3 只,留取移植肾标本,根据 Banff 97 标准评价组织病理改变,用免疫荧光法检测 C4d 沉积情况。**结果** 移植后第 4 周,各移植组中均未发现明显的 CAN 临床病理改变,各组 Banff 标准评分差异无统计学意义( $P>0.05$ ),但各组受体大鼠移植肾肾小管周围毛细血管(PTC)部位均出现 C4d 阳性沉积;术后 8 周各组均不同程度出现 CAN 的典型病理变化,PTC 部位的 C4d 沉积增强;术后 12 周时 CAN 进展到最严重阶段,PTC 部位的 C4d 沉积程度达到最大。C4d 沉积与移植肾 CAN 病理改变呈正相关( $r=0.894, P=0.000$ )。同对照组相比,CsA 组和 FK506 组 C4d 沉积程度差异均无统计学意义( $P>0.05$ ),而 MMF 组和 RAPA 组能够减少 C4d 的沉积,差异有统计学意义( $P<0.05$ )。**结论** 大鼠肾移植后,PTC 部位可出现 C4d 沉积,且产生的时间早于 CAN 发展的病理变化,同时 C4d 沉积的表达与 CAN 的进展相关。MMF 和 RAPA 能够抑制 CAN 的进展,CsA 和 FK506 无明显抑制作用。

**[关键词]** 慢性移植物肾病;抗体生成;C4d;免疫抑制剂

**[中图分类号]** R 692 **[文献标志码]** A **[文章编号]** 0258-879X(2013)05-0477-05

## Influence of immunosuppressants on C4d deposition in renal allografts of rats with chronic allograft nephropathy

YANG Li<sup>1</sup>, LI Tao<sup>1</sup>, LU Yi-ping<sup>2</sup>, LUO Guang-heng<sup>3</sup>, SONG Jun<sup>4</sup>, WANG Zhi-ping<sup>1\*</sup>

1. Department of Urology, Institute of Urology, Gansu Nephro-Urological Clinical Center, Key Laboratory of Urological System Diseases of Gansu Province, Lanzhou University Second Hospital, Lanzhou 730030, Gansu, China
2. Department of Urology, West China Hospital, Sichuan University, Chengdu 610041, Sichuan, China
3. Department of Urology, People's Hospital of Guizhou, Guizhou 550002, China
4. Department of Urology, People's Hospital of Sanya, Hainan 572000, China

**[Abstract]** **Objective** To observe C4d deposition in renal allografts of rats undergoing chronic allograft nephropathy (CAN), and to analyze the effects of immunosuppressants on deposition of C4d in peritubular capillaries. **Methods** The renal grafts of Fisher 344 rats were orthotopically transplanted into Lewis rats to create CAN models, and all the recipients were given cyclosporine A (CsA) 10 mg/(kg·d)×10 d after operation. The models were then divided into 5 groups (each  $n=9$ ): Group A was normal saline control group, only receiving vehicle orally; Group B, C, D, and E received CsA 6 mg/(kg·d), RAPA 0.8 mg/(kg·d), FK506 0.15 mg/(kg·d), and MMF 20 mg/(kg·d), respectively. The renal allografts were harvested after three rats were sacrificed at the 4<sup>th</sup>, 8<sup>th</sup> and 12<sup>th</sup> weeks post-transplantation. The histological changes were assessed according to Banff 97 standard. The deposition of C4d was detected by immunofluorescence method. **Results** C4d deposition in peritubular capillary(PTC) was found in all the allografts at the 4<sup>th</sup> week after transplantation, while there were no

**[收稿日期]** 2012-12-06 **[接受日期]** 2013-03-11

**[作者简介]** 杨立,博士,副教授、副主任医师,硕士生导师. E-mail: yuze250@163.com

\* 通信作者(Corresponding author). Tel: 0931-8943716, E-mail: erywzp@lzu.edu.cn

obvious clinical pathological changes of CAN in all groups, and the Banff scores were not significantly different among different groups ( $P > 0.05$ ). CAN manifestations of different degrees were observed 8 weeks after operation, with increased C4d deposition in the PTC. Severest CAN was observed at the 12<sup>th</sup> week after operation, accompanied by the most C4d deposition in the PTC. C4d deposition was positively correlated with the severity of CAN ( $r=0.894$ ,  $P=0.000$ ). Compared with the control group, CsA and FK506 showed no significant effect on C4d deposition ( $P > 0.05$ ); however, MMF and RAPA significantly decreased C4d deposition ( $P < 0.05$ ). **Conclusion** Deposition of C4d in PTC may appear in allografts earlier than the pathological changes of CAN, and the deposition is associated with the progression of CAN. MMF and RAPA can inhibit the progression of CAN, while CsA and FK506 can not.

[Key words] chronic allograft nephropathy; antibody formation; C4d; immunosuppressive agents

[Acad J Sec Mil Med Univ, 2013, 34(5):477-481]

随着移植肾近期存活率的显著提高,慢性移植肾病(chronic allograft nephropathy, CAN, 根据 Banff 标准诊断<sup>[1]</sup>)已经逐渐成为晚期移植肾丢失的主要原因<sup>[2-3]</sup>。引起 CAN 的原因众多,其中体液免疫是主要因素之一<sup>[4-6]</sup>,通常以 C4d 沉积来反映移植后体液反应。尽管许多研究都明确了在肾移植术后体液免疫反应中联合使用免疫抑制剂[如环孢素 A (CsA)和霉酚酸酯(MMF)二联应用等<sup>[7]</sup>]在抗体生成及 CAN 发展中的作用,但免疫抑制剂单独应用时的疗效尚不确切。本研究通过建立大鼠移植肾慢性排斥模型,研究 CAN 与 C4d 沉积的关联以及不同免疫抑制剂对后者的影响。

## 1 材料和方法

1.1 实验动物 近交系雄性 Fisher 344 (F344; RT1<sup>lv1</sup>)、Lewis 大鼠 (LEW; RT1<sup>l</sup>),体质量 250~300 g,购自中国科学院上海实验动物中心,标准条件下饲养,自由进食和饮水。

1.2 肾移植模型的建立与实验分组 选取 F344 和 LEW 大鼠分别作为同种肾移植的供、受体,参考文献[8-9]建立 CAN 模型。术后立即给予 CsA(杭州中美华东制药有限公司,批号:041102)10 mg/(kg·d),持续 10 d;然后随机分为 5 组,每组 9 只,根据分组予以不同的药物灌胃直至实验结束:生理盐水对照组,给予生理盐水处理;CsA 组,6 mg/(kg·d);雷帕霉素(RAPA,福建科瑞药业有限公司,批号为 050607)组,0.8 mg/(kg·d);他克莫司(FK506,日本藤泽公司,批号为 X05048)组,0.15 mg/(kg·d);MMF(上海罗氏制药有限公司,批号为 U3010)组,20 mg/(kg·d)。术后第 4、8 及 12 周随机处死每组 3 只受体鼠,采血测定血清肌酐(SCr)并留取移植肾标本。

1.3 移植肾形态学评估 10%甲醛溶液固定,石蜡

常规切片,H-E 染色后观察肾组织的病理变化。采用过碘酸-希夫染色(PAS)评估肾小球、肾小管及血管闭塞的程度;采用 Masson 三色染色法了解肾间质纤维化程度。H-E、PAS 及 Masson 三色染色后,光学显微镜观察移植肾组织的病理变化。CAN 的评定依照 Banff 97 标准。

1.4 免疫荧光学检查移植肾标本 C4d 沉积情况 将肾组织切片在液氮中速冻,-80℃下保存。在预处理过的冰冻切片中加入 1:50 的 C4d 山羊抗人多克隆抗体(Santa Cruz),室温孵育 1 h。切片用 C4d 多克隆抗体免疫染色,使用生物素化的驴抗山羊 IgG 抗体(Santa Cruz)作为二抗,ABC 试剂盒(北京中杉金桥生物技术有限公司)显色,荧光显微镜下观察。使用 Image Pro Plus Version 5.0 系统,评估肾小管周围毛细血管(PTC)部位 C4d 沉积表达的程度,并对其进行分类。随机选择 3 个视野,在荧光显微镜下观察,以指标积分光密度(IOD)值进行分析评估。

1.5 统计学处理 采用 SPSS 18.0 统计软件进行分析,实验数据以  $\bar{x} \pm s$  表示。计量资料比较采用  $t$  检验,组间比较采用单因素方差分析。检验水平( $\alpha$ )为 0.05。

## 2 结果

2.1 移植肾形态和功能变化 术后 4 周,各组均未发生急性排斥反应的病理改变;术后 8 周,各组出现不同程度血管和肾小球硬化、肾间质纤维化等 CAN 的典型病理变化;术后 12 周,各组均可见到明显增多的肾小管萎缩、间质纤维化、内膜增生和皮质血管腔堵塞的节段性或全部性的肾小球硬化症(图 1)。由表 1 可见,术后 4 周各组之间 Banff 评分比较差异无统计学意义,随着移植后时间推移,Banff 评分持续增高,8 周、12 周时 RAPA 组和 MMF 组 Banff 评分与对照组、CsA 组和 FK506 组比较差异有统计学意义( $P < 0.05$ )。

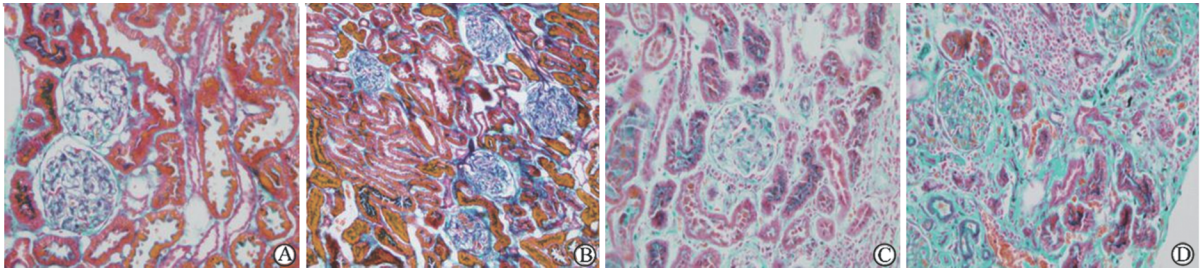


图 1 肾间质纤维化 Masson 染色结果

Fig 1 Masson staining of interstitial fibrosis

A: Normal kidney; B: 4 weeks after transplantation; C: 8 weeks after transplantation; D: 12 weeks after transplantation. Original magnification  $\times 200$

表 1 术后 4 周、8 周和 12 周各组 Banff 评分

Tab 1 Banff scores 4, 8 and 12 weeks after transplantation

Group	<i>n</i> = 3, $\bar{x} \pm s$		
	4 weeks	8 weeks	12 weeks
Control	1.67 $\pm$ 0.58	5.33 $\pm$ 0.58	12.67 $\pm$ 1.16
CsA	1.33 $\pm$ 0.58	4.67 $\pm$ 1.53	13.33 $\pm$ 1.53
FK506	1.00 $\pm$ 1.00	5.67 $\pm$ 0.58	12.33 $\pm$ 3.79
RAPA	0.67 $\pm$ 0.61	1.33 $\pm$ 1.53*	7.33 $\pm$ 3.79*
MMF	0.67 $\pm$ 0.58	1.67 $\pm$ 1.16*	6.67 $\pm$ 1.53*

\*  $P < 0.05$  vs control group

所有受体大鼠 SCr 从术后 4 周起逐渐升高, 以对照组、CsA 组及 FK506 组升高明显, 术后 12 周时此 3 组大鼠 SCr 表达均达到尿毒症水平; 3 组各时点 SCr 水平差异均无统计学意义 ( $P$  均  $> 0.05$ ); MMF 组和 RAPA 组受体大鼠术后 SCr 水平也呈逐渐升高趋势, 8 周、12 周时与同时点对照组、CsA 组和 FK506 组比较, 差异均有统计意义 ( $P$  均  $< 0.01$ , 图 2)。

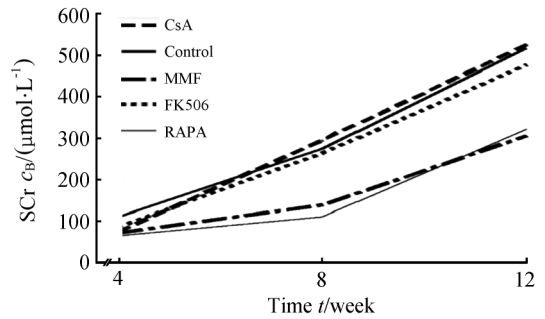


图 2 各组血清肌酐水平比较

Fig 2 Comparison of serum creatinine (SCr) in each group

2.2 免疫抑制剂对 PTC 部位 C4d 沉积的影响 术后 4 周, 各组 PTC 部位可观察到 C4d 沉积, 随着 CAN 的发生发展, C4d 沉积逐渐增强 (部分结果见图 3), 12 周时 C4d 沉积程度达到最大 (表 2), 此时 CAN 的病理改变也最为明显。与同时点对照组相比, CsA 组和 FK506 组对 C4d 沉积无明显影响 ( $P > 0.05$ ), 而 MMF 组和 RAPA 组可以减少 C4d 的沉积 ( $P < 0.05$ )。PTC 部位 C4d 的沉积和移植肾 CAN 病理改变呈正相关关系 ( $r = 0.894, P = 0.000$ )。

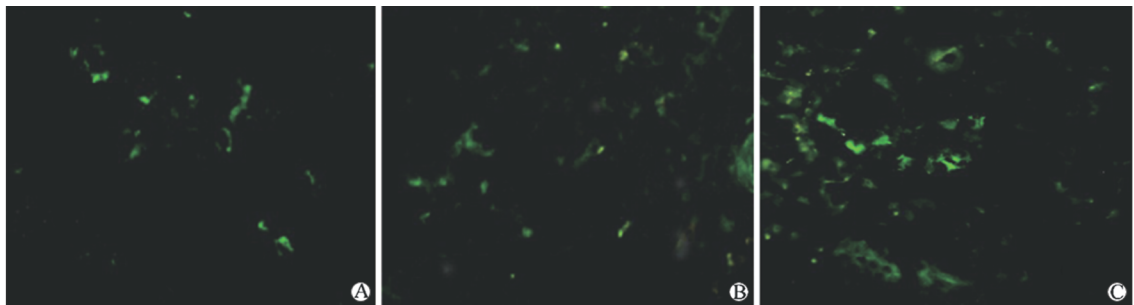


图 3 MMF 处理组 PTC 部位 C4d 的沉积

Fig 3 C4d deposition in peritubular capillaries (PTC) in MMF treatment group

A: 4 weeks after transplantation; B: 8 weeks after transplantation; C: 12 weeks after transplantation. Original magnification:  $\times 400$

表 2 术后 4 周、8 周和 12 周各组 C4d 沉积表达

Tab 2 C4d deposition 4, 8 and 12 weeks after transplantation

Group	n=3, $\bar{x} \pm s$		
	4 weeks	8 weeks	12 weeks
Control	5.2±0.6	9.0±0.2	21.1±1.3
CsA	5.2±0.5	8.8±0.3	19.3±2.1
FK506	5.1±0.1	8.5±0.5	20.7±1.8
RAPA	4.0±0.2*	5.5±0.5*	7.8±1.1*
MMF	4.1±0.2*	5.8±0.1*	8.2±0.7*

\* P<0.05 vs control group

### 3 讨论

C4d 能特异性共价结合在初始抗体靶标附近,在内皮细胞上长期存在<sup>[10-11]</sup>,C4d 沉积被认为是体液免疫的免疫组织化学标记物。通过补体经典途径的活化<sup>[12]</sup>引起 PTC 部位的 C4d 沉积,已被作为移植后补体介导的早期排斥反应的诊断标准之一<sup>[13-14]</sup>。从某种程度上讲,C4d 可以作为抗体损伤的一种“标记分子”<sup>[15]</sup>,发生 C4d 沉积的移植肾的预后往往比没有 C4d 沉积的差得多<sup>[16]</sup>。然而,并没有研究表明 C4d 沉积与慢性移植肾损伤之间存在相关性<sup>[17]</sup>。Fisher 品系大鼠和 LEW 品系大鼠在 RT1.C、RT2.C、RT6 等位基因位点存在差异,两种品系大鼠很好的组织相容性为 CAN 动物模型的复制提供了很好的基础<sup>[18]</sup>。Wilczynska 等<sup>[8]</sup>和我们在此复制动物模型的基础上加以改进<sup>[9]</sup>,建立了在初始同种免疫损伤基础上的模型<sup>[19]</sup>。我们通过此方法建模,研究移植后 CAN 的发展与 C4d 沉积的相关性。结果表明:同种移植组中,PTC 部位出现 C4d 沉积明显,且产生的时间早于 CAN 发展的病理变化,同时 C4d 沉积的表达与 CAN 病理改变呈正相关( $r=0.894, P=0.000$ )。

近年来,新型免疫抑制剂(如 FK506、MMF 等)在防治移植肾慢性排斥中得到广泛应用<sup>[20]</sup>。但 CsA 和 FK506 均不能有效抑制体液排斥反应<sup>[21]</sup>。本研究表明 CsA 和 FK506 对抑制 CAN 病变的进展和减少 C4d 沉积均无明显作用。

MMF 对 T 细胞和 B 细胞都有很强的抑制作用。研究证实,在体外通过 B 细胞产生的 MMF 抑制性抗体能够对肾移植受体体液免疫产生抑制作用。Terasaki 和 Ozawa<sup>[22]</sup> 研究报道:应用 CsA 和 MMF 联合治疗,其抗体产生率(发生率 9.8%)显著

低于 CsA 和硫唑嘌呤联合作用(发生率 18.1%),说明 MMF 能通过抑制抗体产生显著提高患者的生存率。本研究同时也表明 MMF 能有效减少 C4d 在 PTC 部位的沉积,提高患者预后。

RAPA 属于大环内酯类免疫抑制剂。目前关于 RAPA 对体液排斥反应作用的报道尚不一致。有报道证实,RAPA 对 T 细胞有较强的抑制作用,但单独使用不能抑制抗体的产生<sup>[23]</sup>。另有报道表明,在体外 RAPA 能通过人淋巴细胞和特殊抗原抗体产物强烈抑制免疫球蛋白的产生<sup>[24]</sup>。本研究发现,RAPA 对体液免疫反应有抑制作用,并能抑制 CAN 的进展,然而其作用机制有待进一步研究。

综上所述,同种肾移植后,PTC 部位可出现 C4d 沉积,且产生的时间早于 CAN 发展的病理变化,同时 C4d 沉积的表达与 CAN 的进展呈正相关。MMF 和 RAPA 可以减轻体液免疫反应程度,并抑制 CAN 进展,CsA 和 FK506 则无明显抑制作用。

### 4 利益冲突

所有作者声明本文不涉及任何利益冲突。

### [参考文献]

- [1] Racusen L C, Solez K, Colvin R B, Bonsib S M, Castro M C, Cavallo T, et al. The Banff 97 working classification of renal allograft pathology[J]. *Kidney Int*, 1999, 55:713-723.
- [2] Colvin R B. Chronic allograft nephropathy[J]. *N Engl J Med*, 2003, 349:2288-2290.
- [3] Moreso F, Ibernón M, Gom M, Carrera M, Fulladosa X, Hueso M, et al. Subclinical rejection associated with chronic allograft nephropathy in protocol biopsies as a risk factor for late graft loss[J]. *Am J Transplant*, 2006, 6:747-752.
- [4] Michaels P J, Fishbein M C, Colvin R B. Humoral rejection of human organ transplants[J]. *Springer Semin Immunopathol*, 2003, 25:119-140.
- [5] Serón D, Burgos D, Alonso A. Histology and proteinuria after renal transplantation[J]. *Transplant Rev (Orlando)*, 2012, 26:20-26.
- [6] Hara S, Matsushita H, Yamaguchi Y, Kawaminami K, Horita S, Furusawa M. Allograft glomerulitis: histologic characteristics to detect chronic humoral rejection[J]. *Transplant Proc*, 2005, 37:714-716.
- [7] Fujinaga S, Someya T, Watanabe T, Ito A, Ohtomo Y, Shimizu T, et al. Cyclosporine versus mycophenolate

- mofetil for maintenance of remission of steroid-dependent nephrotic syndrome after a single infusion of rituximab[J]. *Eur J Pediatr*,2013,172:513-518.
- [8] Wilczynska J, Pfeil U, Zakrzewicz A, Dietrich H, Körner C, Hecker A, et al. Acetylcholine and chronic vasculopathy in rat renal allografts[J]. *Transplantation*,2011,91:263-270.
- [9] Lu Y P, Xin Y P, Gao R, Zhang X, Wang J. The explorative study of the mechanism and drug intervention of chronic allograft nephropathy induced by ischemia reperfusion[J]. *Transplantation*,2004,78(suppl):741.
- [10] Zhang Y, Kirken R A, Furian L, Janczewska S, Qu X, Hancock W W, et al. Allograft rejection requires STAT5a/b-regulated antiapoptotic activity in T cells but not B cells[J]. *J Immunol*,2006,176:128-137.
- [11] Mauiyyedi S, Pelle P D, Saidman S, Collins A B, Pascual M, Tolkoff-Rubin N E, et al. Chronic humoral rejection: identification of antibody-mediated chronic renal allograft rejection by C4d deposits in peritubular capillaries[J]. *J Am Soc Nephrol*,2001,12:574-582.
- [12] Feucht H E. Complement C4d in graft capillaries—the missing link in the recognition of humoral alloreactivity[J]. *Am J Transplant*,2003,3:646-652.
- [13] Regele H, Exner M, Watschinger B, Wenter C, Wahrmann M, Osterreicher C, et al. Endothelial C4d deposition is associated with inferior kidney allograft outcome independently of cellular rejection [J]. *Nephrol Dial Transplant*,2001,16:2058-2066.
- [14] Böhmig G A, Exner M, Habicht A, Schillinger M, Lang U, Kletzmayer J, et al. Capillary C4d deposition in kidney allografts: a specific marker of alloantibody-dependent graft injury[J]. *J Am Soc Nephrol*,2002,13:1091-1099.
- [15] Ghirardo G, Della Vella M, Benetti E, Vidal E, Centi S, Murer L. Chronic allograft nephropathy and peritubular capillary C4d deposition in protocol renal allograft biopsies[J]. *Pediatric Nephrology*,2011,26:1631.
- [16] Herzenberg A M, Gill J S, Djurdjev O, Magil A B. C4d deposition in acute rejection: an independent long-term prognostic factor[J]. *J Am Soc Nephrol*,2002,13:234-241.
- [17] Nickeleit V, Zeiler M, Gudat F, Thiel G, Mihatsch M J. Detection of the complement degradation product C4d in renal allografts: diagnostic and therapeutic implications[J]. *J Am Soc Nephrol*,2002,13:242-251.
- [18] White E, Hildemann W H, Mullen Y. Chronic kidney allograft reactions in rats[J]. *Transplantation*,1969,8:602-617.
- [19] Hancock W H, Whitley W D, Tullius S G, Heemann U W, Wasowska B, Baldwin W M 3rd, et al. Cytokines, adhesion molecules, and the pathogenesis of chronic rejection of rat renal allografts [J]. *Transplantation*,1993,56:643-650.
- [20] Grandtnerova B, Machalekova K, Mäckova N, Slouakia M, Bystrica B. Therapy of chronic humoral rejection after kidney transplantation[J]. *Transplant International*,2011,24(Suppl 2):113.
- [21] Rigol M, Solanes N, Sionis A, Gálvez C, Martorell J, Rojo I, et al. Effects of cyclosporine, tacrolimus and sirolimus on vascular changes related to immune response[J]. *J Heart Lung Transplant*,2008,27:416-422.
- [22] Terasaki P I, Ozawa M. Predicting kidney graft failure by HLA antibodies: a prospective trial [J]. *Am J Transplant*,2004,4:438-443.
- [23] Cai J, Terasaki P I, Bloom D D, Torrealba J R, Friedl A, Sollinger H W, et al. Correlation between human leukocyte antigen antibody production and serum creatinine in patients receiving sirolimus monotherapy after Campath-1H induction[J]. *Transplantation*,2004,78:919-924.
- [24] Oh B, Kwun J, Ruhil R, Gibby A, Page E, Lu V, et al. Rapamycin enhances donor-specific antibody and chronic rejection of full MHC mismatched cardiac allografts after alemtuzumab treatment [J]. *Am J Transplant*,2012,12(Suppl 3):463.