

DOI:10.3724/SP.J.1008.2015.00573

• 研究简报 •

## 甲状腺腺瘤与肝海绵状血管瘤同期联合微波消融治疗的初步尝试

潘倩<sup>△</sup>, 章建全<sup>△\*</sup>, 赵璐璐, 张航

第二军医大学长征医院超声诊疗科, 上海 200003

[关键词] 甲状腺肿瘤; 腺瘤; 肝肿瘤; 海绵状血管瘤; 微波消融; 联合治疗

[中图分类号] R 736.1; R 735.7

[文献标志码] B

[文章编号] 0258-879X(2015)05-0573-04

### Microwave ablation for simultaneous treatment of thyroid adenoma and liver cavernous hemangioma: a preliminary experience

PAN Qian<sup>△</sup>, ZHANG Jian-quan<sup>△\*</sup>, ZHAO Lu-lu, ZHANG Hang

Department of Ultrasound in Medicine, Changzheng Hospital, Second Military Medical University, Shanghai 200003, China

[Key words] thyroid neoplasms; adenoma; liver neoplasms; cavernous hemangioma; microwave ablation; joint treatment

[Acad J Sec Mil Med Univ, 2015, 36(5): 573-576]

超声引导下经皮穿刺微波消融术具有创伤小、恢复快、患者依从性高等优势, 是不愿或无法接受外科手术患者的较好选择, 目前常用于肝、肺、肾、甲状腺、下颌下腺等部位肿瘤的微创治疗, 显示了初步疗效<sup>[1-5]</sup>。微波消融术常针对单个脏器单独施治, 也可多个脏器联合消融<sup>[5]</sup>, 且由于具有微创、损伤局限等特点, 其对患者生命体征影响小, 多个脏器联合消融可能更有应用前景, 但目前相关临床实践较少。本课题组尝试对1例同时罹患甲状腺腺瘤与肝海绵状血管瘤的患者进行同期微波消融治疗, 探讨联合消融术的安全性及疗效, 总结相关经验, 为进一步的临床应用推广提供循证决策依据。

### 1 资料和方法

1.1 一般资料 患者, 女, 48岁, 于2013年5月健康体检时经超声影像发现右侧甲状腺实性结节及肝脏右叶实性结节。2013年11月底起, 患者感觉颈前区隆突感渐显, 右季肋部时有饱胀感, 于2014年2月25日入我院诊治。入院后超声检查见右侧甲状腺有1枚大小约为31 mm×24 mm×19 mm的实性、中等回声结节, 质地均匀, 境界清晰; CDFI显示结节内部及其周围有较丰富的血流信号; CEUS显示结节整体呈较均匀的

弥漫性等增强, 包膜血管增强更明显(图1)。肝脏右叶可见1枚大小约92 mm×86 mm×81 mm的实性中等偏强回声结节, 境界清晰, 占据第Ⅶ、Ⅷ段, 中肝静脉、右肝静脉均受挤压塌陷, 管腔显示不清; CDFI显示结节周围及内部血流信号不丰富, CEUS显示造影剂呈外周向中心非常缓慢充填(图2)。初步诊断为“右侧甲状腺腺瘤”和“巨大肝海绵状血管瘤”。

鉴于外科手术创伤大, 我科介入组医师具有成熟的甲状腺结节微波消融和巨大肝海绵状血管瘤微波消融治疗的经验<sup>[6]</sup>, 患者希望采用超声引导下微波消融治疗其甲状腺腺瘤和肝脏海绵状血管瘤, 并要求两种肿瘤消融同期实施。经与麻醉科医师会商, 充分进行风险评估, 制定治疗流程与方案后, 2014年3月4日于麻醉科手术室对该患者实施治疗。治疗前甲状腺功能、相关自身抗体、肝肾功能等生化检查结果均未见异常。患者充分了解病情及手术风险, 知情同意并签署知情同意书。本研究通过第二军医大学长征医院医学伦理委员会审核批准。

1.2 甲状腺腺瘤微波消融治疗 患者仰卧位, 肩部铺垫一约7 cm高软垫, 颈部轻度过伸, 佩戴氧气面罩持续吸氧(5 L/min)。常规消毒铺洞巾后, 用2%利多卡因溶液局部麻醉颈部皮肤穿刺点, 并在超声引导下

[收稿日期] 2014-09-18 [接受日期] 2015-01-10

[基金项目] 国家自然科学基金(81171436)。Supported by National Natural Science Foundation of China(81171436)。

[作者简介] 潘倩, 硕士生。E-mail: panqianzq@163.com; 章建全, 博士, 副教授、副主任医师, 硕士生导师。

<sup>△</sup>共同第一作者(Co-first authors)。

\*通信作者(Corresponding author)。Tel: 021-81886051, E-mail: ultramez@sina.com

麻醉穿刺路径直至甲状腺包膜。以隔离法保护气管、食管、颈总动脉及喉返神经<sup>[7]</sup>,使用 18G Thy-ablation 微波消融天线针(长 100 mm,外径 1.6 mm,针尖长度 3 mm)匹配 KY-2100 型微波消融仪(频率 2 450 MHz,功率 35~40 W)在 CDFI 指引下以 Free-hand 技法对右侧

甲状腺结节的滋养动脉进行消融阻断血流,退出微波针并以 HSI810 型半自动活检针穿刺结节,获取组织标本留待送病理科检查。再以微波针多点多平面消融结节,直至 CEUS 确认结节区域被造影剂缺损区完全覆盖(图 3)。

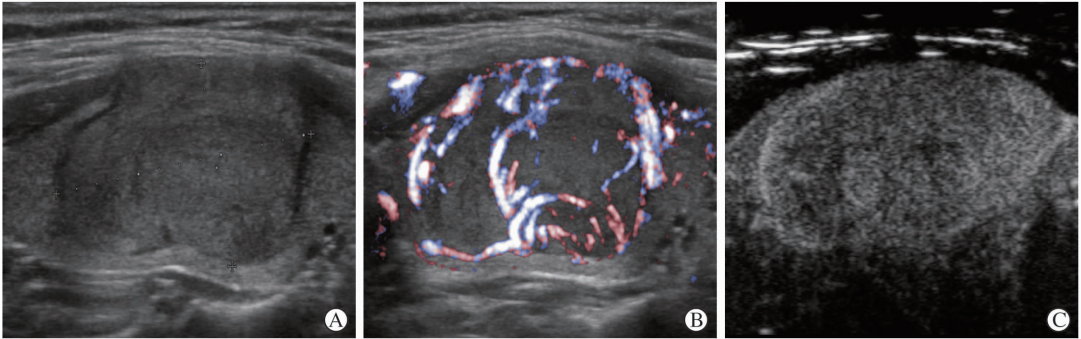


图 1 患者术前甲状腺腺瘤声像图

A:二维灰阶声像图,腺瘤呈中等回声,轻度分叶状生长,有声晕,甲状腺前包膜节段性隆起;B:精细血流(fine-flow)声像图,腺瘤有较丰富的包绕血流和实质内滋养血流信号;C:造影声像图显示腺瘤整体较均匀增强,包膜血管增强更为明显

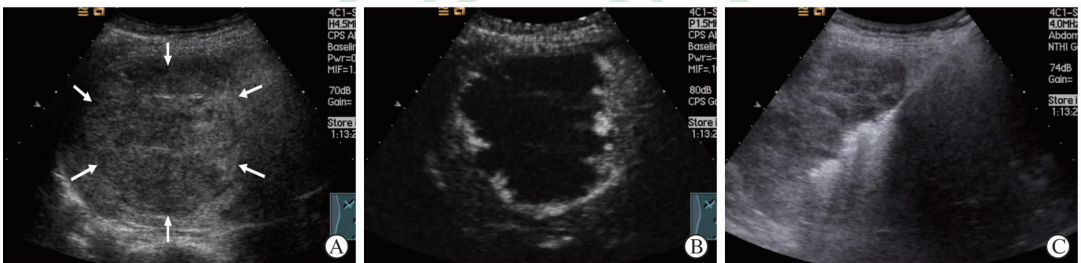


图 2 患者肝海绵状血管瘤声像图

A:肝右叶实性中等回声结节,境界欠清晰(箭头所示),大小约 92 mm×86 mm×81 mm,占据第Ⅶ、Ⅷ段,中肝静脉、右肝静脉受挤压塌陷;B:超声造影第 56 秒声像图,显示仅周缘部少量组织增强;C:微波天线针经部分正常肝组织进入血管瘤深部区域,按照由深及浅、由远及近的方式进行消融,直至整个瘤体被完全治疗

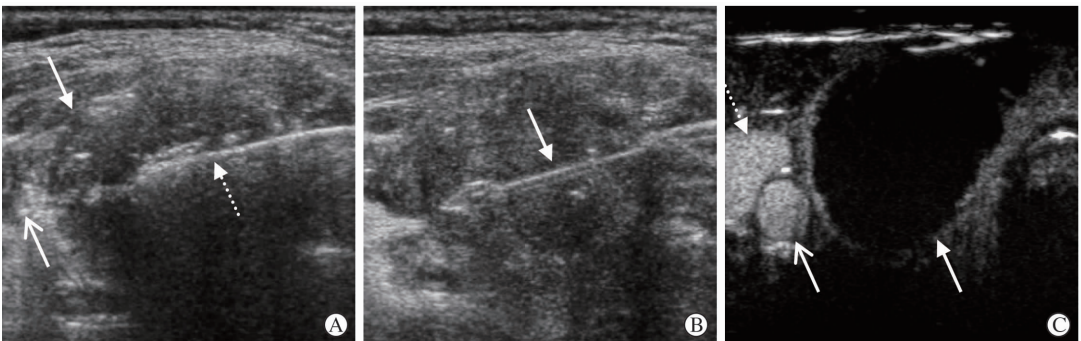


图 3 患者甲状腺腺瘤微波消融声像图

A:经液体隔离后,右颈总动脉(开放箭头)与右甲状腺腺瘤(闭合箭头)分离,微波消融天线针(虚线箭头)由内向外经颈白线进入腺瘤内,启动微波输出后针尖周围开始呈现强回声改变;B:消融结束前,使用 1610 型 HS 粗针穿刺活检,箭头指示针芯切割槽;C:消融后 CEUS 显示瘤体无增强改变,而颈总动脉(开放箭头)和颈内静脉(虚线箭头)腔内充满造影剂强回声

1.3 肝海绵状血管瘤微波消融治疗 甲状腺结节微波消融结束后,患者无明显不适,具备继续实施肝海绵状血管瘤微波消融治疗的条件。

1.3.1 全身麻醉 静脉注射地塞米松 10 mg、芬太尼

3 μg/kg、普鲁泊福 2.0 mg/kg、维库溴铵 0.1 mg/kg,待意识消失、肌松完全后气管插管机械通气,氧流量 1 L/min、呼吸 12 次/min、维持呼气末二氧化碳分压(Pet CO<sub>2</sub>) 35~45 mmHg (1 mmHg=0.133 kPa),监



测 BP、HR、SpO<sub>2</sub>、Pet CO<sub>2</sub>、MAC 等指标。术中麻醉维持七氟烷 MAC 1.0, 消融开始时再静脉注射芬太尼 3 μg/kg, 消融结束后立即停用七氟烷, 氧流量 6 L/min, 加快排除七氟烷, 不使用拮抗药物。

1.3.2 超声造影 分别于消融术前、消融术中、消融术后即刻及定期随访时进行超声造影; 观察内容为瘤体的血液灌注模式及速度、消融过程中瘤体增强区域是否转变为无增强、消融后瘤体内造影是否出现增强。

1.3.3 消融治疗 术前超声造影已经明确显示该肝脏血管瘤造影剂充填十分缓慢, 且仅在边缘部分有小范围增强, 因此在消融前采用 PTC 针辅助抽吸瘤体内淤积的血液。但是抽吸比较困难, 仅少量血液从瘤体中吸出。在超声引导下以右侧锁中线第 9 肋间为穿刺点, 使用 16G 肝脏微波消融天线针(长 200 mm, 外径 1.9 mm, 针尖长度 22 mm)匹配 KY-2000 型微波消融仪(频率 915 MHz, 功率 50~60 W), 对肝血管瘤进行多点多平面微波消融。直至瘤体周边的过渡区肝组织在 CEUS 模式上也呈现无增强(图 2C)。退出微波针并以 HS1815 型半自动活检针穿刺瘤体送病理检查, 结束消融。麻醉苏醒后安返病房。

## 2 结果

2.1 消融耗时与彻底性 甲状腺结节消融共耗时 387 s, 手术总时间共约 20 min。肝海绵状血管瘤消融耗时共 23 min, 总手术时间为 70 min。消融过程平稳, 未发生明显的手术并发症。

2.2 病理诊断 术后病理提示: 右侧甲状腺结节由甲状腺滤泡组成, 滤泡腔大小不一, 滤泡上皮扁平或立方形, 细胞无明显异型, 周围未见纤维组织包膜。免疫组化检查结果为 TTF1(+), CK19(-), Galectin3(-), Ki-67(个别+), p53(-)。结果提示“甲状腺滤泡性腺瘤倾向”。光镜下可见肝脏穿刺活检组织由囊状血窦和纤维性分隔构成, 血窦壁内衬内皮细胞, 增生活跃, 纤维组织丰富。结果提示“肝海绵状血管瘤倾向”。

2.3 消融后随访 患者术后状况良好, 第 3 天即出院。右侧甲状腺消融区术后 1 个月范围为 27 mm×21 mm×16 mm, 术后 6 个月为 18 mm×14 mm×10 mm, 瘤周受挤压的腺体组织明显恢复, 正常甲状腺组织保持良好血供, 未见新生结节(图 4)。肝血管瘤消融区术后 1 个月范围为 84 mm×73 mm×70 mm, 术后 6 个月范围为 44 mm×38 mm×35 mm, CDFI 显示参与瘤体组织周围可见静脉血流信号包绕, 瘤周受挤压的肝组织明显恢复(图 5)。患者自觉右季肋部胀痛已消失, 但仍感易疲劳乏力; 颈前区隆突明显缓解。肝、肾、甲状腺功能实验室检查均保持在正常范围。

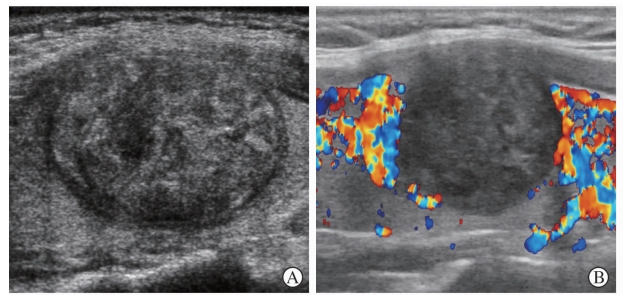


图 4 甲状腺腺瘤微波消融后动态随访声像图

A: 消融后 1 个月声像图, 消融区边缘呈低回声晕圈样改变, 内部回声粗糙、杂乱; B: 消融后 6 个月声像图, 消融区明显萎缩, 内部回声杂乱程度减轻, 消融区周围正常腺体内血流信号丰富

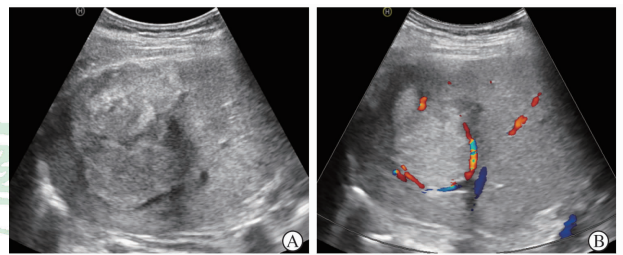


图 5 肝海绵状血管瘤微波消融后动态随访声像图

A: 消融后 1 个月声像图, 瘤体萎缩并致肝脏前包膜因牵拉而呈波浪状改变, 瘤体与膈顶部肝包膜间的肝组织呈恢复状态; B: 消融后 6 个月声像图, 瘤体进一步萎缩, 瘤周肝组织进一步恢复, 瘤周可见包绕血流信号

## 3 讨论

目前尚无证据表明甲状腺腺瘤与肝海绵状血管瘤之间有何种联系, 但是临床上这两种肿瘤伴发的病例并不少见<sup>[8]</sup>。本例患者的甲状腺腺瘤与肝脏海绵状血管瘤均因体积较大, 出现局部压迫症状。随着射频、微波热消融技术在肝脏、甲状腺等多种不同器官肿瘤治疗中获得成功, 探讨对具有治疗指征的甲状腺腺瘤和肝脏海绵状血管瘤伴发患者, 尝试应用热消融微创治疗技术进行同期治疗, 有可能为类似患者开启一种新的微创治疗理念和模式。

不同脏器的同期消融治疗与外科联合手术有相似之处, 旨在把分属不同学科、专业、器官的疾病通过一次消融手术加以解决。随着微创技术和微创理念的不断发展与提升, 部分患者出于工作时间紧张、家居路途遥远、经济花销昂贵等多方面的考虑, 希望能够通过一次入院治疗将合并疾病一次性治愈。为适应新形势下患者的临床需求, 我们曾经经过严格论证后对同处于颈部的颌下腺肿瘤与甲状腺肿瘤采取同期微波消融治疗的方案, 将原本分属口腔科和甲状腺外科的两种疾病采用一次性微波消融治疗, 节约了医疗成本, 提高了治疗效率, 降低了患者创伤, 不仅技术上获得新的经验,

临床疗效也很满意<sup>[5]</sup>。然而,肝脏和甲状腺距离较远,所处解剖环境差别较大,且肝海绵状血管瘤的结构特点也较特殊和复杂。对甲状腺肿瘤与肝海绵状血管瘤采用同时微波消融治疗,如何设置治疗流程,如何选用麻醉方式,如何维护患者机体内环境,如何有效地管理生命体征等问题,皆无成功经验可供借鉴,需要提前确立预案,术中及时调整方案,术后密切跟踪监测。

外科切除甲状腺腺瘤通常采用全身麻醉方式,而甲状腺腺瘤经皮微波消融治疗几乎都采用局部麻醉,迄今笔者亦尚无全身麻醉下甲状腺热消融治疗的经验。但是肝血管瘤微波消融治疗过程中必须有良好的镇痛环境,否则因为微波剧烈的热刺激会使患者腹压增高,身体扭动,均增加海绵状血管瘤破裂出血的风险<sup>[9]</sup>,因此全身麻醉、呼吸机辅助呼吸为首选<sup>[6]</sup>。术前制定治疗方案时,主流意见认为消融先后顺序上应该先进行局麻下的甲状腺消融,后实施全麻下的肝海绵状血管瘤消融。但是也有甲状腺微波消融结束后马上进行全麻气管插管可能不成功的担心。本例结果表明,甲状腺微波消融后,气管完全未受影响,气管插管同常,肝海绵状血管瘤按计划完全消融。

本例患者甲状腺结节与肝海绵状血管瘤联合微波消融治疗的成功经验表明:(1)随着微波热消融技术的成熟、仪器设备的通用性增强以及介入超声医师操作技术的提高,已可以采用一种器械、设备同时治疗两种或多种分属不同系统的疾病。(2)联合微波消融治疗并不比分别消融治疗增加创伤,患者治疗后恢复的速度和程度也不受明显影响,疗效一样得到保证,符合微创、节约、高效的原则。(3)在甲状腺、肝脏肿瘤联合消融治疗时,应先实施甲状腺结节消融,后进行肝脏肿瘤消融,因为甲状腺消融只需要局部麻醉即可,而肝脏肿瘤消融宜用全身麻醉,如果将消融的顺序反过来则由于全麻后的复苏等问题使得联合消融耗时延长,甚至失败。能否在全麻下实施甲状腺腺瘤微波消融治疗,有待于探索和尝试。

按照传统的专业分类,甲状腺结节和肝脏肿瘤的外科手术应由甲状腺外科和肝胆外科专业医师分别实施,由于肝脏手术的创伤较大几乎不太可能将这两个手术合并在一起进行,即便合并在一起实施也不可避免地耗费大量的人力、物力成本,术前准备、术后护理监测要求都很高。然而,超声引导下微波消融技术可将这两种疾病同期治疗,不仅是微波消融技术的优势,也是联合消融治疗新理念的成功运用,值得进一步探索以利于临床推广。

## 【参考文献】

[1] Alexander E S, Wolf F J, Machan J T, Charpentier K

P, Beland M D, Iannuccilli J D, et al. Microwave ablation of focal hepatic malignancies regardless of size: a 9-year retrospective study of 64 patients[J]. *Eur J Radiol*, 2015, pii: S0720-048X(15)00120-5.

[2] Yue W, Chen L, Wang S, Yu S. Locoregional control of recurrent papillary thyroid carcinoma by ultrasound-guided percutaneous microwave ablation: a prospective study[J]. *Int J Hyperthermia*, 2015 Mar 20[Epub ahead of print].

[3] Hohenforst-Schmidt W, Zarogoulidis P, Stopek J, Kosmidis E, Vogl T, Linsmeier B, et al. Enhancement of intratumoral chemotherapy with cisplatin with or without microwave ablation and lipiodol. Future concept for local treatment in lung cancer[J]. *J Cancer*, 2015, 6: 218-226.

[4] Wei Z, Ye X, Yang X, Huang G, Li W, Wang J, et al. Microwave ablation plus chemotherapy improved progression-free survival of advanced non-small cell lung cancer compared to chemotherapy alone[J]. *Med Oncol*, 2015, 32:464.

[5] 赵璐璐,章建全,盛建国,潘倩. 甲状腺与下颌下腺结节同期微波消融治疗的初步尝试[J]. 第二军医大学学报, 2013, 34:994-998.

Zhao L L, Zhang J Q, Sheng J G, Pan Q. Percutaneous microwave for simultaneous ablation of concomitant thyroidal and submandibular nodules[J]. *Acad J Sec Mil Med Univ*, 2013, 34:994-998.

[6] 章建全,徐斌. 超声造影及抽取瘤内血液辅助下经皮微波消融治疗巨大肝海绵状血管瘤[J]. 第二军医大学学报, 2010, 31:1068-1072.

Zhang J Q, Xu B. Percutaneous microwave ablation for huge liver cavernous hemangiomas assisted by focal blood extraction under contrast-enhanced ultrasound guidance[J]. *Acad J Sec Mil Med Univ*, 2010, 31:1068-1072.

[7] 章建全,盛建国,刁宗平,赵璐璐,张航. 液体隔离法在颈部结节性病变经皮热消融治疗中的应用[J]. 第二军医大学学报, 2014, 35:1045-1052.

Zhang J Q, Sheng J G, Diao Z P, Zhao L L, Zhang H. Application of hydro-dissection technique in percutaneous thermal ablation of neck nodular lesions[J]. *Acad J Sec Mil Med Univ*, 2014, 35:1045-1052.

[8] Karyagar S, Uyanik E, Mulazimoglu M, Karyagar S S. Uptake of <sup>131</sup>I on a post thyroid ablation whole body scan, due to cavernous liver hemangioma, mimicking metastases[J]. *Hell J Nucl Med*, 2009, 12:177-178.

[9] van Tilborg A A, Nielsen K, Scheffer H J, van den Tol P, van Waesberghe J H, Sietses C, et al. Bipolar radiofrequency ablation for symptomatic giant (> 10 cm) hepatic cavernous haemangiomas: initial clinical experience[J]. *Clin Radiol*, 2013, 68: e9-e14.

【本文编辑】 贾泽军