

DOI: 10.16781/j.CN31-2187/R.20240578

• 短篇论著 •

超声乳化伴人工晶体植入联合角膜缘松解切开术治疗合并角膜散光的白内障患者的疗效观察

高广平¹, 张小亮¹, 张睿¹, 桑延智^{1,2*}

1. 海军军医大学(第二军医大学)第一附属医院眼科, 上海 200433

2. 上海交通大学医学院附属第一人民医院眼科, 上海 200080

[摘要] **目的** 探讨超声乳化伴人工晶体植入联合角膜缘松解切开术(LRI)对白内障合并角膜散光患者的矫正效果。**方法** 选择2023年9月至2024年5月在海军军医大学第一附属医院眼科就诊的白内障合并角膜散光(散光 $-2.0\sim-0.5$ D)患者39例(41眼)作为研究对象,所有患者均接受超声乳化伴人工晶体植入术,术中均行LRI来矫正角膜散光。术前通过角膜地形图和IOLMaster生物测量仪测量角膜散光,术后1、3个月时复查角膜散光,并用Alpins法对患眼前及术后1个月角膜散光的变化进行矢量分析,主要观察指标为目标诱导散光向量、手术诱导散光向量、差异向量、矫正指数和变平指数等矢量参数。**结果** 术前患者角膜散光为 (-1.07 ± 0.27) D,术后1个月下降到 (-0.53 ± 0.23) D,术后3个月为 (-0.55 ± 0.24) D,与术前比较差异均有统计学意义(均 $P<0.05$)。散光矢量分析显示,目标诱导散光向量为 (1.07 ± 0.27) D,手术诱导散光向量为 (0.99 ± 0.42) D,差异向量为 (0.53 ± 0.24) D;矫正指数为 0.93 ± 0.36 (理想值为1),提示总体为少许欠矫;错位角绝对值为 18.15° (15.19°),变平效果为 (0.70 ± 0.45) D,变平指数为 0.65 ± 0.42 ,散光矫正成功率为 $(50.42\pm 19.29)\%$ 。**结论** 对于白内障合并角膜散光患者,超声乳化伴人工晶体植入术中联合LRI矫正角膜散光具有良好的矫正效果,尤其适用于低中度角膜散光的矫正。

[关键词] 角膜缘松解切开术;角膜散光;白内障;超声乳化白内障吸除术;人工晶体植入

[引用本文] 高广平, 张小亮, 张睿, 等. 超声乳化伴人工晶体植入联合角膜缘松解切开术治疗合并角膜散光的白内障患者的疗效观察[J]. 海军军医大学学报, 2025, 46(4): 545-549. DOI: 10.16781/j.CN31-2187/R.20240578.

Efficacy of phacoemulsification with intraocular lens implantation combined with limbal relaxing incision in treatment of cataract patients with corneal astigmatism

GAO Guangping¹, ZHANG Xiaoliang¹, ZHANG Rui¹, SANG Yanzhi^{1,2*}

1. Department of Ophthalmology, The First Affiliated Hospital of Naval Medical University (Second Military Medical University), Shanghai 200433, China

2. Department of Ophthalmology, Shanghai General Hospital, Shanghai Jiao Tong University School of Medicine, Shanghai 200080, China

[Abstract] **Objective** To investigate the corrective effect of phacoemulsification with intraocular lens implantation combined with limbal relaxing incision (LRI) on cataract patients with corneal astigmatism. **Methods** A total of 39 patients (41 eyes) with cataract complicated by corneal astigmatism (the astigmatism was -2.0 to -0.5 D) who visited Department of Ophthalmology of The First Affiliated Hospital of Naval Medical University from Sep. 2023 to May 2024 were enrolled. During phacoemulsification with intraocular lens implantation, LRI was performed to correct corneal astigmatism. Preoperative corneal astigmatism was measured using corneal topography and IOLMaster. Corneal astigmatism was re-examined 1 and 3 months after surgery, and Alpins method was used to analyze the changes of corneal astigmatism before surgery and 1 month after surgery. The primary vector parameters, such as target induced astigmatism vector (TIA), surgically induced astigmatism vector (SIA), difference vector (DV), correction index and flattening index (FI), were observed. **Results** The preoperative corneal astigmatism was (-1.07 ± 0.27) D, which was decreased to (-0.53 ± 0.23) D 1 month postoperatively and (-0.55 ± 0.24) D 3 months postoperatively (both $P<0.05$). Vector analysis of corneal astigmatism showed that the TIA was (1.07 ± 0.27) D, SIA was (0.99 ± 0.42) D, DV was (0.53 ± 0.24) D; correction index was 0.93 ± 0.36 (the ideal value is 1), suggesting slight undercorrection; the median of the angle of error had an absolute value of 18.15° , and the interquartile range was 15.19° ; and the flattening effect was (0.70 ± 0.45) D, the FI was 0.65 ± 0.42 , and the success rate was $(50.42\pm 19.29)\%$. **Conclusion** The

[收稿日期] 2024-08-19

[接受日期] 2024-12-17

[作者简介] 高广平, 硕士生, 住院医师. E-mail: colortgpp@163.com

*通信作者(Corresponding author). Tel: 021-31161995, E-mail: sangyanzhi@163.com

combination of LRI with cataract surgery for correcting corneal astigmatism has demonstrated favorable corrective outcomes, especially for the correction of low to moderate corneal astigmatism.

[Key words] limbal relaxing incision; corneal astigmatism; cataract; phacoemulsification; intraocular lens implantation

[Citation] GAO G, ZHANG X, ZHANG R, et al. Efficacy of phacoemulsification with intraocular lens implantation combined with limbal relaxing incision in treatment of cataract patients with corneal astigmatism[J]. Acad J Naval Med Univ, 2025, 46(4): 545-549. DOI: 10.16781/j.CN31-2187/R.20240578.

白内障是老年人群眼科常见病之一,临床上以手术治疗为主。随着超声乳化技术的进步,患者对白内障术后视力及视觉质量的期望和需求不断提高。白内障患者常合并不同程度的角膜散光,据统计,在接受白内障手术治疗的患者中,超过50%存在超过0.75 D的角膜散光,超过20%存在超过1.25 D的角膜散光^[1-2]。白内障手术时矫正角膜散光的方法有多种,包括术后戴镜,行角膜屈光手术如散光性角膜切开术和角膜缘松解切开术(limbal relaxing incision, LRI)等,以及应用散光矫正型人工晶体。有研究报道散光矫正型人工晶体植入相比LRI可以获得更确切的散光矫正效果^[3]。但散光矫正型人工晶体植入后存在晶体旋转的风险,且该人工晶体价格相对昂贵。本研究以2023年9月至2024年5月海军军医大学第一附属医院眼科收治的39例白内障合并角膜散光患者(41眼)为研究对象,观察超声乳化伴人工晶体植入联合LRI治疗白内障合并角膜散光患者的效果。

1 资料和方法

1.1 病例资料 本研究为回顾性病例观察研究,纳入2023年9月至2024年5月在海军军医大学第一附属医院眼科接受超声乳化伴人工晶体植入联合LRI治疗的白内障合并角膜散光患者39例(41眼),研究流程符合《赫尔辛基宣言》的要求,经过海军军医大学第一附属医院伦理委员会审核批准。纳入标准:(1)符合白内障的诊断标准^[4];(2)具有角膜散光(-2.0~-0.5 D)。排除标准:(1)不规则角膜散光,如角膜瘢痕、圆锥角膜等;(2)合并其他眼部疾病,包括葡萄膜炎、眼部肿瘤、眼外伤、虹膜角膜内皮综合征和眼底病变(如视网膜中央静脉阻塞、视网膜中央动脉阻塞、视网膜脱离等)。

1.2 术前检查 术前检查主要包括角膜地形图(ScansysTA517眼前节分析诊断系统,上海美沃

精密仪器股份有限公司)、电脑验光(RC5000电脑验光仪,日本多美公司)、人工晶体度数测量(IOLMaster生物测量仪,德国卡尔·蔡司公司)、角膜内皮细胞计数(SP-1P角膜内皮显微镜,日本拓普康公司)。LRI切口的长度和位置计算使用LRI Calculator 3.0.2 APP。

1.3 手术方法 所有白内障超声乳化伴人工晶体植入联合LRI手术均由同一位经验丰富的眼科医师完成。所有患者术前在裂隙灯前行角膜缘水平位置标记,并在用盐酸丙美卡因滴眼液(国药准字HJ20160133,比利时s.a.ALCON-COUVREUR n.v公司)表面麻醉后使用1 mL注射器针尖标记角膜缘水平位置。术前1 h滴用复方托吡卡胺滴眼液(国药准字H20066782,天津金耀集团河北永光制药有限公司)点术眼3~5次充分散大瞳孔,术前15 min用盐酸丙美卡因滴眼液点术眼进行表面麻醉(1次/5 min,共3次)。用量规标记LRI位置和长度,在超声乳化伴人工晶体植入术之前使用500~550 μm 角膜刀进行LRI。所有患者均在110°方位取3.0 mm透明角膜切口作为超声乳化手术主切口,无切口扩大。主切口引起的散光改变计为0.20 D,用于LRI计算。所有患者均植入单焦点非球面人工晶体。

1.4 散光矢量分析 术前及术后1个月患眼角膜散光变化的矢量分析采用Alpins法^[5],该方法有3个重要的矢量参数,分别是目标诱导散光向量(target induced astigmatism vector, TIA)、手术诱导散光向量(surgically induced astigmatism vector, SIA)和差异向量(difference vector, DV)。TIA定义为手术治疗期望获得的散光改变(包括大小和方向),通常来说目标散光为0,因此TIA大小通常等于术前角膜散光。SIA定义为手术实际引起的散光(包括大小和方向)。DV是指TIA与SIA的差异(包括大小和方向),因为目标散光通常为0,所以DV大小通常等于术后角膜散光。指标参数都

由这3个矢量参数计算获得。误差值(magnitude of error)指SIA与TIA之间的大小差异,误差值为正值表示过矫,负值则表示欠矫。错位角(angle of error)指SIA与TIA之间的轴向差异。矫正指数(correction index)为SIA与TIA的比值,矫正指数>1为过矫,<1为欠矫。成功指数(index of success)为DV与TIA的比值,理想值为0。变平效果(flattening effect)指SIA在TIA轴向上所引起的散光减少量。变平指数(flattening index)为变平效果与TIA的比值,理想值为1,反映了原散光减少的比例。矫正成功率(%)=(1-成功指数)×100%,理想值为100%,反映了手术矫正的精确度。

1.5 统计学处理 采用R 4.2.1软件进行统计分析。对计量资料进行正态性检验,呈正态分布的

计量资料采用 $\bar{x}\pm s$ 描述,采用单因素方差分析和Tukey HSD事后检验进行组间分析;不满足正态分布的计量资料采用中位数(四分位数间距)描述;计数资料以例(眼)数和百分数描述。检验水准(α)为0.05。

2 结果

2.1 患者手术前后屈光参数 39例患者平均年龄为(78.46±9.10)岁。41眼中逆规散光33眼(80.5%),顺规散光3眼(7.3%),斜轴散光5眼(12.2%)。与术前相比,术后1个月和术后3个月角膜散光均减小(均 $P<0.05$),而术后1个月与术后3个月之间角膜散光差异无统计学意义($P>0.05$),表明角膜散光情况在术后3个月内保持稳定(表1、图1)。

表1 白内障合并角膜散光患者手术前后屈光参数

参数	n=41		
	术前	术后1个月	术后3个月
最佳矫正视力(logMAR), M(IQR)	0.60 (0.90)	0.10 (0.12)	0.10 (0.12)
等效球镜度/D, M(IQR)	-1.25 (4.00)	-0.38 (0.75)	-0.25 (0.75)
K1/D, $\bar{x}\pm s$	43.59±1.37	43.70±1.41	43.69±1.41
K2/D, $\bar{x}\pm s$	44.67±1.31	44.22±1.42	44.24±1.41
眼压/mmHg, $\bar{x}\pm s$	15.16±1.69	14.75±1.70	14.81±1.58
角膜散光/D, $\bar{x}\pm s$	-1.07±0.27	-0.53±0.23*	-0.55±0.24*

* $P<0.05$ 与术前比较。1 mmHg=0.133 kPa。logMAR:最小分辨率角的对数;M(IQR):中位数(四分位数间距)。

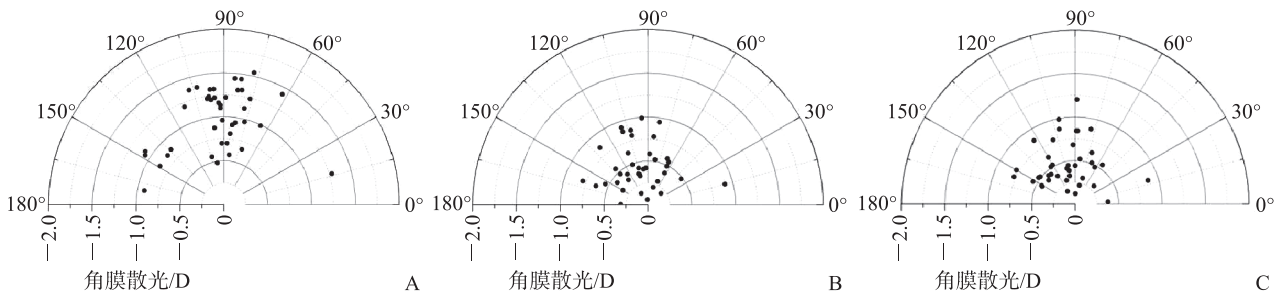


图1 角膜散光单角极坐标图

A:术前;B:术后1个月;C:术后3个月.在极坐标系中,极点O和任意一点M的坐标记为(ρ, θ),其中 $\rho=|OM|$, θ 是x轴与OM的夹角; ρ 的值表示角膜散光的度数, θ 表示角膜散光的轴位。

2.2 散光矢量分析结果 对患眼术前和术后1个月角膜散光的变化进行矢量分析, TIA为(1.07±0.27)D, SIA为(0.99±0.42)D, DV为(0.53±0.24)D。误差值为(-0.09±0.39)D;错位角绝对值为18.15°(15.19°),理想值为0°;矫正指数为0.93±0.36,理想值为1,提示总体为少许欠矫。25只(61.0%)患眼出现欠矫,16只(39.0%)患

眼出现过矫。成功指数为0.50±0.19,提示残留部分散光未得到矫正。散光矫正成功率为(50.42±19.29)%。变平效果为(0.70±0.45)D,变平指数为0.65±0.42。

2.3 围手术期不良事件 41只患眼在接受LRI联合白内障手术后,均未出现眼压升高、角膜并发症、感染或切口愈合不良等不良事件。

3 讨论

在白内障手术的屈光时代,如何在手术过程中同时矫正角膜散光是一个重要课题。随着人工晶体设计和手术技术的不断进步,患者对术后视力质量的期望值也有所提高。术后残留的角膜散光不仅会迫使患者依赖眼镜,还会显著降低患者的满意度。因此,在白内障手术中同时解决角膜散光问题,对于提高术后屈光结果具有重要意义。

目前,LRI已被应用于术后残余散光的矫正。Wang和Koch^[6]认为LRI是矫正白内障术后患者残余散光的有效方法。类似地,Roberts等^[7]也证明在白内障手术中联合应用LRI可有效矫正角膜散光。本研究通过对患者术前及术后1个月角膜散光的变化进行矢量分析,结果显示矫正指数为 0.93 ± 0.36 ,接近理想值1,略高于Day等^[8]研究中的矫正指数 0.63 ± 0.32 及Chan等^[9]研究中的 0.86 ± 0.52 。然而,本研究中错位角绝对值中位数达到 18.15° ,导致成功指数为 0.50 ± 0.19 ,与理想值0有一定差距;变平效果为 (0.70 ± 0.45) D,变平指数为 0.65 ± 0.42 ,也与离理想值1有差距。已有研究表明, 5° 的偏位会导致散光矫正效果减少1.5%, 15° 的偏位会导致减少13.4%, 30° 的偏位会损失高达50.0%^[10]。因此,LRI切口的长度、深度、结构及整齐度都会直接影响最终的角膜散光矫正效果^[11]。

LRI的矫正效果不仅取决于散光的大小,还与手术过程中的方向偏差息息相关。正如本研究结果所示,尽管角膜散光在术后显著改善,但较大的错位角限制了矫正效果的进一步优化。Schwarzenbacher等^[12]的研究表明,LRI尤其适用于矫正低中度角膜散光,术后1年的随访数据显示角膜散光可从术前的1.50 D降低至0.50 D且效果稳定。此外,Wendelstein等^[13]利用Castrop列线图对0.70~2.50 D的角膜散光矫正效果进行评估分析,结果同样表明该术式具有良好的长期稳定性。国内也有学者针对0.70~2.50 D的低中度散光进行矫正,术后3个月散光矫正量为 (0.61 ± 0.33) D,认为LRI可以有效矫正低中度散光^[14]。本研究也证实,LRI在矫正低中度散光时效果显著,患者术前角膜散光平均为 (-1.07 ± 0.27) D,术后1个月时降至 (-0.53 ± 0.23) D,术后3个月时稳定在 (-0.55 ± 0.24) D,体现了其有效性与稳定性。

与散光矫正型人工晶体植入相比,LRI在安全性方面具有一定优势。研究显示,散光矫正型人工晶体旋转或错位角达到 1° 即导致散光矫正效果下降3.3%^[15]。因此,散光矫正型人工晶体对术后轴位的稳定性要求极高,而LRI则避免了这种问题。Lim等^[16]的研究显示,角膜曲率在LRI术后10周至3年内保持稳定。本研究仅随访了患者术后1个月和3个月的结果,远期效果尚需进一步观察和验证。此外,LRI手术具备较高的可重复性,对于残留散光,可在术后通过二次矫正进一步优化矫正效果。

Abu-Ain等^[17]指出,LRI与白内障手术结合是一种安全、可预测且具有成本效益的选择,特别是对于中度角膜散光。在某些地区,由于散光矫正型人工晶体和准分子激光等手段的经济负担,LRI成为患者的理想替代选择。与飞秒激光白内障手术系统相比,手工实施LRI矫正低中度角膜散光更具经济性^[18]。

术后散光的矫正效果不仅与切口的精准度有关,还受到个体角膜特征和伤口愈合的影响。患者角膜的解剖结构差异可能导致切口愈合过程中散光的变化。此外,个体愈合速度和方式不同,也可能导致术后散光矫正效果出现差异。在实际临床中需要综合考虑这些因素,以便更好地评估术后屈光结果。

综上所述,LRI作为白内障手术中矫正角膜散光的技术,具有良好的矫正效果,尤其适用于低中度角膜散光的矫正。然而,手术效果受多种因素影响,特别是切口设计和制作的精准性。因此,未来的研究应进一步关注手术技巧的优化,并通过长期随访数据验证其稳定性和有效性。

[参考文献]

- [1] 李黄恩,王勇,陈茂盛,等. 年龄相关性白内障患者14万例角膜前表面散光的分布特征[J]. 中华眼科杂志,2021,57(1):56-62. DOI: 10.3760/cma.j.cn112142-20200107-00010.
- [2] CHEN W, ZUO C, CHEN C, et al. Prevalence of corneal astigmatism before cataract surgery in Chinese patients[J]. J Cataract Refract Surg, 2013, 39(2): 188-192. DOI: 10.1016/j.jcrs.2012.08.060.
- [3] LAM D K T, CHOW V W S, YE C, et al. Comparative evaluation of aspheric toric intraocular lens implantation and limbal relaxing incisions in eyes with cataracts

- and ≤ 3 dioptres of astigmatism[J]. *Br J Ophthalmol*, 2016, 100(2): 258-262. DOI: 10.1136/bjophthalmol-2014-306587.
- [4] 中华医学会眼科学分会白内障及屈光手术学组. 中国成人白内障摘除手术指南(2023年)[J]. *中华眼科杂志*, 2023, 59(12): 977-987. DOI: 10.3760/cma.j.cn112142-20230829-00066.
- [5] ALPINS N A, GOGGIN M. Practical astigmatism analysis for refractive outcomes in cataract and refractive surgery[J]. *Surv Ophthalmol*, 2004, 49(1): 109-122. DOI: 10.1016/j.survophthal.2003.10.010.
- [6] WANG L, KOCH D D. Outcomes of peripheral corneal relaxing incisions for residual astigmatism in patients after cataract surgery[J]. *J Cataract Refract Surg*, 2023, 49(8): 812-817. DOI: 10.1097/j.jcrs.0000000000001208.
- [7] ROBERTS H W, WAGH V K, SULLIVAN D L, et al. Refractive outcomes after limbal relaxing incisions or femtosecond laser arcuate keratotomy to manage corneal astigmatism at the time of cataract surgery[J]. *J Cataract Refract Surg*, 2018, 44(8): 955-963. DOI: 10.1016/j.jcrs.2018.05.027.
- [8] DAY A C, LAU N M, STEVENS J D. Nonpenetrating femtosecond laser intrastromal astigmatic keratotomy in eyes having cataract surgery[J]. *J Cataract Refract Surg*, 2016, 42(1): 102-109. DOI: 10.1016/j.jcrs.2015.07.045.
- [9] CHAN T C Y, CHENG G P M, WANG Z, et al. Vector analysis of corneal astigmatism after combined femtosecond-assisted phacoemulsification and arcuate keratotomy[J]. *Am J Ophthalmol*, 2015, 160(2): 250-255.e2. DOI: 10.1016/j.ajo.2015.05.004.
- [10] ALPINS N A. Vector analysis of astigmatism changes by flattening, steepening, and torque[J]. *J Cataract Refract Surg*, 1997, 23(10): 1503-1514. DOI: 10.1016/s0886-3350(97)80021-1.
- [11] 管怀进. 重视白内障合并角膜散光的精准手术矫正问题[J]. *中华实验眼科杂志*, 2017, 35(3): 193-196. DOI: 10.3760/cma.j.issn.2095-0160.2017.03.001.
- [12] SCHWARZENBACHER L, SCHARTMÜLLER D, RÖGGLA V, et al. One-year results of arcuate keratotomy in patients with low to moderate corneal astigmatism using a low-pulse-energy femtosecond laser[J]. *Am J Ophthalmol*, 2021, 224: 53-65. DOI: 10.1016/j.ajo.2020.11.018.
- [13] WENDELSTEIN J A, HOFFMANN P C, SCHWARZENBACHER L, et al. Lasting effects: seven year results of the castrop nomogram for femtosecond laser-assisted paired corneal arcuate incisions[J]. *Curr Eye Res*, 2022, 47(2): 225-232. DOI: 10.1080/02713683.2021.1975761.
- [14] 张帆, 李绍伟, 霍冬梅, 等. 白内障术中飞秒激光弧形角膜切开术矫正角膜散光的疗效[J]. *中华眼视光学与视觉科学杂志*, 2023, 25(1): 24-32. DOI: 10.3760/cma.j.cn115909-20220430-000181.
- [15] KWON H J, LEE H, LEE J A, et al. Astigmatic correction of simultaneous femtosecond laser-assisted cataract surgery (FLACS) with intrastromal arcuate keratotomy (ISAK) versus Toric intraocular lens implantation with conventional phacoemulsification[J]. *BMC Ophthalmol*, 2021, 21(1): 298. DOI: 10.1186/s12886-021-02059-2.
- [16] LIM R, BORASIO E, ILARI L. Long-term stability of keratometric astigmatism after limbal relaxing incisions[J]. *J Cataract Refract Surg*, 2014, 40(10): 1676-1681. DOI: 10.1016/j.jcrs.2014.01.045.
- [17] ABU-AIN M S, AL-LATAYFEH M M, KHAN M I. Do limbal relaxing incisions during cataract surgery still have a role?[J]. *BMC Ophthalmol*, 2022, 22(1): 102. DOI: 10.1186/s12886-022-02327-9.
- [18] MAYER W J, KLAPROTH O K, HENGERER F H, et al. *In vitro* immunohistochemical and morphological observations of penetrating corneal incisions created by a femtosecond laser used for assisted intraocular lens surgery[J]. *J Cataract Refract Surg*, 2014, 40(4): 632-638. DOI: 10.1016/j.jcrs.2014.02.015.

[本文编辑] 杨亚红